

Застосування селективної емболізації судин сечового міхура як методу гемостазу при пухлинах сечового міхура у хворих, що не підлягають радикальному лікуванню

С.В. Головка¹, О.Ф. Савицький², Є.О. Бідула¹

¹Клініка урології Національного військово-медичного клінічного центру «Головний військовий клінічний госпіталь» МО України, м. Київ

²Українська військово-медична академія МО України, м. Київ

Сечоміхурові кровотечі, що виникають у результаті рецидиву пухлини, є серйозним ускладненням у пацієнтів, яким в анамнезі неодноразово виконували трансуретральну резекцію сечового міхура з приводу новоутворення. Як альтернативу радикальним заходам, таким, як перев'язка внутрішньої здухвинної артерії та радикальна цистектомія, останнім часом застосували метод селективної емболізації артерій сечового міхура, що дозволило зупинити масивну кровотечу у пацієнта з раком сечового міхура. Порівняно з іншими методами лікування перевага селективної емболізації полягає у меншій частоті рецидивів кровотеч.

Ключові слова: селективна артеріальна емболізація, сечовий міхур.

У пацієнтів на рак сечового міхура, яким протипоказано радикальне лікування або якщо пацієнт сам відмовився від нього, гематурія, що не піддається консервативному лікуванню, може призвести до тяжких наслідків. За таких обставин існує декілька варіантів подальшого лікування: ТУР-гемостаз, паліативна цистектомія та деякі інші [6]. Поява артеріальної емболізації сприяла виникненню альтернативного варіанту лікування, менш агресивного та загрозового, для пацієнтів, що страждають від сечоміхурових кровотеч на пізніх стадіях ракової хвороби. Розвиток техніки і медичного обладнання сприяли появі селективної емболізації переднього відділу внутрішньої здухвинної артерії та емболізації внутрішньоорганних артерій [5, 7].

МАТЕРІАЛИ ТА МЕТОДИ

Було застосовано метод селективної емболізації артерій сечового міхура у пацієнта віком 90 років, який звернувся до клініки урології Національного військово-медичного клінічного центру «Головний військовий клінічний госпіталь» з масивною гематурією. З анамнезу відомо, що в 2010 році йому було вперше виконано трансуретральну резекцію сечового міхура з приводу новоутворення, при гістологічному дослідженні виявлена інвазивна перехідноклітинна карцинома низького ступеня злоякісності.

Через 6 років у пацієнта виникла макрогематурія, з приводу чого хворому була виконана трансуретральна резекція стінки сечового міхура з рецидивами пухлин. Гістологічне заключення – інвазивна уротеліальна низькодиференційована (G3) карцинома з інвазією у підслизовий та м'язовий шари.

На момент госпіталізації під час інструментального обстеження ультразвуковою діагностикою: стінки сечового міхура ущільнені, по задній стінці гіперехогенний утвір 72×68×62 мм, у порожнині сечового міхура осад, згортки крові. Розширення чашково-мискової системи правої та лівої нирки.

Клінічний діагноз: Рак сечового міхура pT2N1M1, IV стадія, 4 клінічна група. Стан після операцій: ТУР стінки сечово-

го міхура з пухлиною (2010 р.), ТУР стінки сечового міхура з рецидивом пухлини (2014 р., 2015 р., 2016 р. та 2017 р.). Двобічний уретерогідронефроз. Макрогематурія. Метастатичне ураження легень. Двобічний гідроторакс. Хронічна хвороба нирок IV стадії. Анемія змішаного генезу, середньої тяжкості. Ішемічна хвороба серця. Дифузний та постінфарктний (2009 р.) кардіосклероз, мінуча шлуночкова екстрасистолічна аритмія. СН II А. Гіпертонічна хвороба III стадії. Двобічна пневмонія, дихальна недостатність I–II ст.

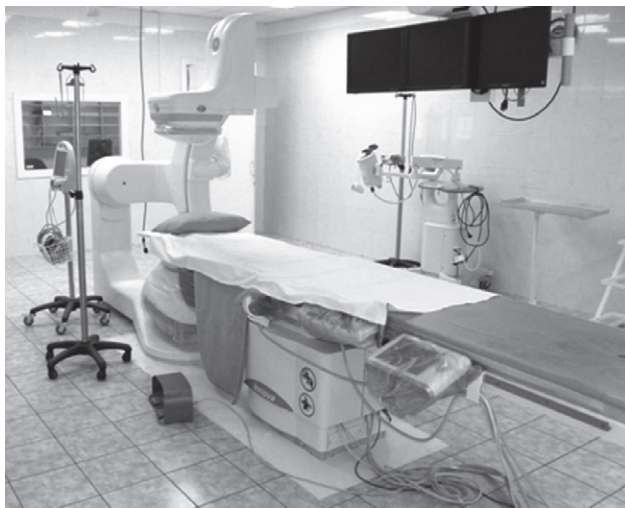Рівень креатиніну у крові підвищився до 1066 мкмоль/л внаслідок двобічного гідронефрозу, який виник у результаті залучення в онкологічний процес вічок обох сечоводів. В ургентному порядку виконана правобічна черешчирна нефростомія.

На тлі анемії (гемоглобін 75 г/л) проводилась інфузійна та гемостатична терапія (гемотран, етамзилат натрію, амінокапронова кислота), але кровотеча продовжувалась. Виконано гемотрансфузію двох доз еритроцитарної маси.

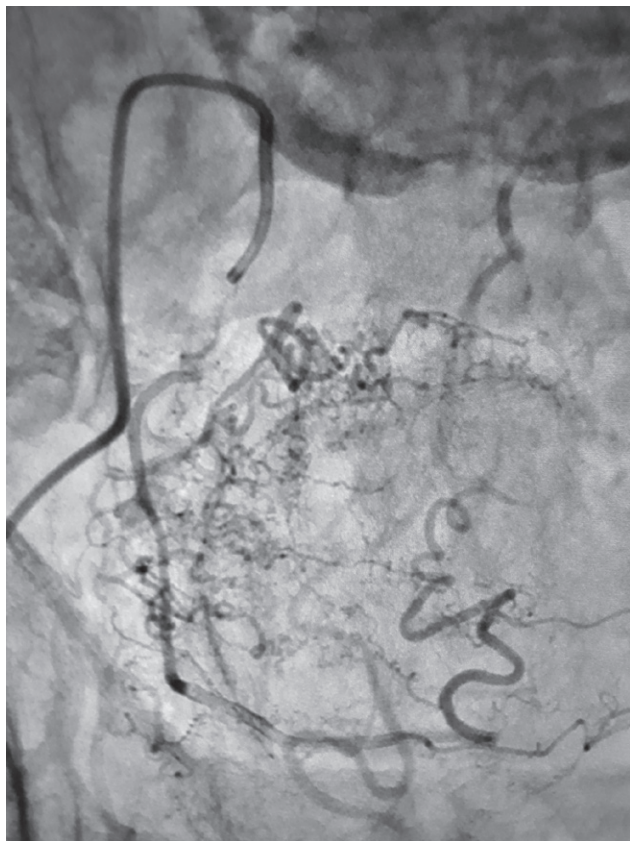
Застосування радикальних методів лікування не виявилось можливим через супутню соматичну патологію та загальний важкий стан хворого. Прийнято рішення про виконання ендovasкулярного гемостазу.

Діагностичну та лікувальну ендovasкулярну операцію хворому виконували у відділенні кардіоваскулярної хірургії НВМКЦ «ГВКГ» на ангиографічній системі Innova 2100 IQ (мал. 1):

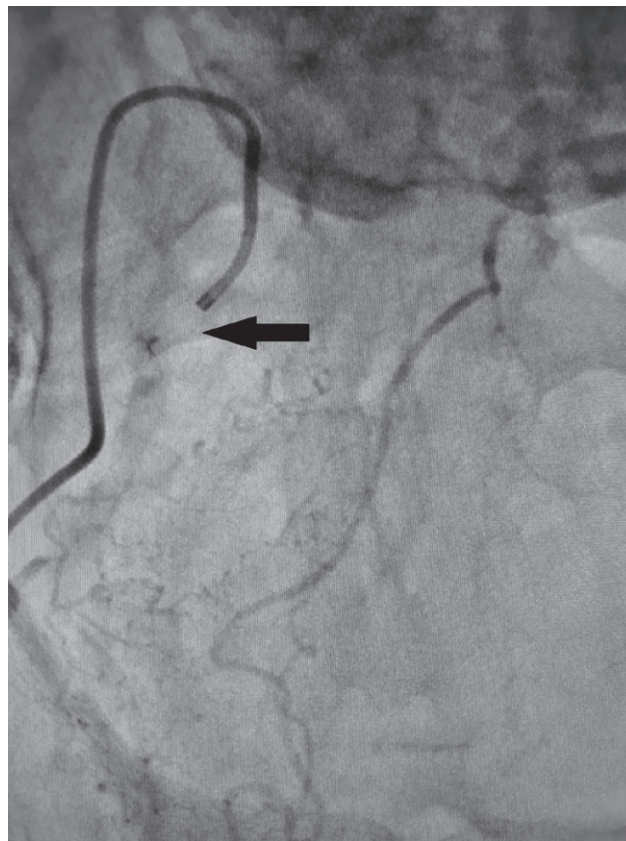
Під рентгенологічним контролем у положенні лежачи на спині через інтрад'юсер 6 Фр катетер Кобра введено у праву



Мал. 1. Ангіограф Innova IQ 2100



Мал. 2. Хворий П. Ангіограма до емболізації. Посилений судинний малюнок в ділянці таза (судини, що кровопостачають пухлину)



Мал. 3. Хворий П. Ангіограма після емболізації. Судини, що кровопостачають пухлину, облітеровані (вказано стрілкою)

та ліву верхню міхурову артерію (ВМА) з подальшим введенням контрастної речовини Везипак 320–100 мл. Зліва визначали дрібну судину пухлини зі стенозованим вістям. Справа від ствола артерії, що огинає головку стегнової кістки, відходили дві пухлинні судини, що живили об'ємне утворення радіусом до 9 см. Виконана емболізація івалонними емболами 100 мг (GELITA-SPON 400 mk) до повного стазу кровотоку по судинам, що живили пухлину.

Отже, за допомогою емболізації була виконана оклюзія судин та досягнуто зупинку кровотечі (мал. 2, 3). Після емболізації судин, що кровопостачали пухлину сечового міхура, активна кровотеча одразу зупинилась, був досягнутий стійкий гемостаз.

У післяопераційний період проводили безперервне промивання сечового міхура через 3-ходовий катетер, через 6 год досягнуто прозорість промивної рідини. Уретральний катетер видалено через 1 добу.

Пацієнт був виписаний у задовільному стані. Рівень креатиніну крові зменшився до 400 мкмоль/л, рівень гемоглобіну збільшився до 90 г/л.

РЕЗУЛЬТАТИ ДОСЛІДЖЕННЯ ТА ЇХ ОБГОВОРЕННЯ

Масивна гематурія, яка є наслідком міхурово-простатичної патології і не зупиняється при консервативному лікуванні, представляє серйозну клінічну проблему [1, 4, 6].

Гематурія, спричинена раком сечового міхура, може мати багато етіологій, таких, як пухлина, променевий цистит, циклофосфамід-асоційований геморагічний цистит. Іншими причинами кровотеч можуть бути пухлина передміхурової залози або пухлина верхніх сечовивідних шляхів [6]. У дано-

му випадку гематурія у нашого хворого була викликана деструкцією пухлини сечового міхура.

Найбільш поширеними методами лікування гематурії, що пов'язані з раком сечового міхура, є гіпербарична оксигенація, променева терапія невеликими фракціями та цистектомія з деривацією сечі [5, 6, 11]. У даному випадку використані радикальних методів лікування не виявилось можливим через тяжкий загальний стан хворого та супутню патологію.

У наведеному вище випадку успішним методом лікування виявилась емболізація судин, що живили пухлину.

Емболізація – медична технологія, суть якої полягає у вибіркового введенні оклюзуючого препарату у судину з метою зупинення або сповільнення кров'яного потоку та/або для деваскуляризації тканин. Ця операція відома як мініінвазивна. Оскільки вона загалом менш агресивна, її проводять під місцевим знеболенням. Після проведення операції пацієнт залишається в лікарні на менший час. Емболізат сприяє закриттю (блокуванню) судин пухлини, навколопухлинних або внутрішньопухлинних судин [6]. Емболізація може застосовуватись самостійно при ішемії та некрозі пухлини або як метод деваскуляризації перед наступною традиційною операцією з метою полегшити резекцію або зупинити неконтрольовану кровотечу [3].

Першу ендovasкулярну черезшкірну операцію емболізації судин тазу провели у 1974 році Hald та Mygind [9]. Двобічна проксимальна емболізація внутрішньої клубової артерії була описана і раніше, але це не дозволяло зупинити кровотечу з пухлини сечового міхура за рахунок виражених судинних анастомозів [10]. Саме тому артеріальна емболізація повинна бути селективною, двосторонньою та повноцінною для того, щоб бути ефективною. Слід відзначити, що неселективний

вид эмболизації може зумовлювати тимчасове пошкодження сідничних м'язів через обструкцію сідничних артерій або навіть спричинити некроз тканин сечового міхура [3].

Селективна емболізація забезпечує контроль не тільки важких і життєво небезпечних кровотеч, а й стійкий контроль за гематурією та мінімізацію ускладнень [4].

З цих причин селективну емболізацію артерій сечового міхура слід розглядати як метод вибору при важкій кровотечі сечового міхура. Малоінвазивна операція відносно безпечна, потребує мінімального хірургічного втручання та за необхідності її можна повторювати [7, 8]. Продовжується вивчення

середньо- та довготривалих результатів даного методу лікування [2, 8, 10].

ВИСНОВКИ

Селективна емболізація судин сечового міхура – техніка, що використовується для контролю над рефрактерною гематурією з ускладненнями. Застосування цієї техніки розглядається лише у випадку неконтрольованої гематурії у пацієнтів з метастатичними пухлинами, термінальними стадіями раку та неоперабельних пацієнтів. Довготривала ефективність цієї процедури потребує подальшого дослідження.

Применение селективной эмболизации сосудов мочевого пузыря как метода гемостаза при опухолях мочевого пузыря у больных, не подлежащих радикальному лечению

С.В. Головки, А.Ф. Савицкий, Е.А. Бидула

Мочепузырные кровотечения, которые возникают в результате рецидива опухоли, являются серьезным осложнением у пациентов, которым в анамнезе неоднократно выполнялась трансуретральная резекция мочевого пузыря по поводу новообразования. Как альтернативу радикальным методам, таким, как перевязка внутренней подвздошной артерии и радикальная цистэктомия, в последнее время использовали метод селективной эмболизации артерий мочевого пузыря, что позволило остановить массивное кровотечение у пациента с раком мочевого пузыря. В сравнении с другими методами лечения преимущество селективной эмболизации заключается в меньшей частоте рецидивов кровотечений.

Ключевые слова: селективная артериальная эмболизация, мочевой пузырь.

The use of selective embolization of the bladder vessels as a method of hemostasis for bladder tumors in patients who are not subject to radical treatment

S.V. Golovko, O.F. Savitsky, E.O. Bidula

Bladder bleeding that occurs as a result of a tumor recurrence is a serious complication for patients, who have repeatedly undergone transurethral resection of the bladder because of neoplasm. As an alternative to radical measures such as ligation of the internal iliac artery and radical cystectomy, we have recently been applying the method of selective embolization of bladder arteries. It allowed us to stop a massive bleeding of a patient with bladder cancer. Compared to other treatments, the advantage of selective embolization lies in the lower frequency of bleeding relapses.

Key words: selective arterial embolization, bladder.

Сведения об авторах

Головки Сергей Викторович – Клиника урологии Национального военно-медицинского клинического центра «ГВКГ» МО Украины, 01133, г. Киев, ул. Госпитальная, 18

Савицкий Александр Федорович – Кафедра военной хирургии Украинской военно-медицинской академии МО Украины, 01133, г. Киев, ул. Госпитальная, 18

Бидула Евгений Александрович – Клиника урологии Национального военно-медицинского клинического центра «ГВКГ» МО Украины, 01133, г. Киев, ул. Госпитальная, 18; тел.: (067) 633-80-03. *E-mail:* sgoluro@gmail.com

СПИСОК ЛІТЕРАТУРИ

- Amouyal G, Thiounn N., Pellerin O. Clinical results after prostatic artery embolization using the perfected technique: A Single-Center Study // Cardiovascular Intervent Radiology. – 2015. – P. 1–9.
- Cho CL, Lai MH, So HS, Kwok KK, Chan JC, Velayudhan V. Superselective embolisation of bilateral superior vesical arteries for management of haemorrhagic cystitis. Hong Kong Med J – 2008; 14:485 – P. 8.
- de Vries CR, Freiha FS. Hemorrhagic cystitis: a review. J Urol – 1990;143:1 – P.9.
- Eto de Berardinis, P. Vicini, F. Salvatori, A. Sciarra, V. Gentile, Franco Di Silvero. Superselective embolization of bladder arteries in the treatment of intractable bladder haemorrhage. International Journal of Urology. – 2005. 12, – P. 503–505.
- Gallocher O, Bachaud JM. Place de la radiothérapie dans la prise en charge palliative des patients cancéreux. Med Pal – 2003; 2:307 – P. 19.
- Ghahestani SM, Shakhssalim N. Palliative treatment of intractable hematuria in context of advanced bladder cancer: a systematic review. Urol J – 2009; 6:149 – P. 56.
- Hald T, Mygind T. Control of life-threatening vesical hemorrhage by unilateral hypogastric artery muscle embolization. J Urology – 1974; 112:60 – P. 3.
- Korkmaz M, Şanal B., Aras B. The short- and long-term effectiveness of transcatheter arterial embolization in patients with intractable hematuria: Diagn. Interv. Imaging. – 2015. – P. 1–5.
- Palandri F, Bonifazi F, Rossi C, Falcioni S, Arpinati M, Giannini MB. Successful treatment of severe hemorrhagic cystitis with selective vesical artery embolization. Bone Marrow Transplant. – 2005; 35:529 – P. 30.
- Rigaud J, Hetet JF, Bouchot O. Management of radiation cystitis. Prog Urology – 2004;14:568 – P. 72.
- Прозоров С.А., Тарабарин С.А., Кондратова Н.В., Мкртчян К.Г. Применение эмболизации при кровотечениях у больных с опухолями мочевого пузыря. Журнал им. Н.В. Склифосовского «Неотложная медицинская помощь». – 2017; 6 (4). – С. 358–362.

Статья поступила в редакцию 16.10.2018