

Бальна оцінка спроможності шийки матки при вагітності за допомогою трансвагінальної ехографії

Л.В. Яремчук

Вінницький національний медичний університет ім. М.І. Пирогова МОЗ України

У результаті обстеження 964 вагітних шляхом трансвагінальної ехографії шийки матки було визначено діапазони та середні дані основних критеріїв діагностики спроможності шийки матки. На основі отриманих даних нами розроблено та запропоновано для практичного впровадження бальну ехосонаграфічну шкалу для оцінки спроможності шийки матки під час вагітності як у здорових жінок, так і у жінок, загрозливих по виникненню істміко-цервікальної недостатності. Шкала включає 5 основних критеріїв, оцінка за якими проводиться в 0, 1 чи 2 бали. При сумі балів 8–10 шийка матки вважається спроможною; при сумі балів 5–7 спроможність шийки матки вважається сумнівна; при сумі балів 4 і менше виставляється діагноз істміко-цервікальна недостатність.

Своєчасне проведення, правильна оцінка ультразвукової діагностики неспроможності шийки матки під час вагітності та її раціональне лікування дозволяють зменшити випадки передчасних пологів та скоротити відсоток перинатальних втрат.

Ключові слова: трансвагінальна ехографія, шкала оцінки спроможності шийки матки, істміко-цервікальна недостатність.

Шийка матки – надзвичайно важлива анатомічна і функціональна структура, і її стан при вагітності відіграє одну з ключових ролей у нормальному перебігу вагітності та пологів. Порушення, які виникають в шийці матки, можуть серйозно впливати на результат вагітності [1]. Для діагностики структурних змін шийки матки проведення лише дзеркального та бімануального огляду є недо-

статнім [2]. У такому разі акцент поставлено на проведенні ультразвукового дослідження, а саме – трансвагінальної ехографії шийки матки.

Будь-які дослідження, в яких використовується ехосонаграфічний метод діагностики і даються номограми розмірів шийки матки при нормальних фізіологічних умовах, потребують наявності ультразвукових діагностичних критеріїв неспроможності шийки матки. Актуальним на сьогодні це дослідження є при діагностиці істміко-цервікальної недостатності шийки матки під час вагітності [3].

Істміко-цервікальна недостатність – це не пов'язане зі скоротливою діяльністю матки мимовільне згладжування та розкриття шийки, що призводить до переривання вагітності, частіше в II триместрі [4]. Істміко-цервікальна недостатність у структурі звичного невиношування становить 18,7–34% [2] Значний розкид пов'язаний як із суб'єктивними факторами, так і з різними анамнестичними і фізикальними критеріями, які використовуються для встановлення діагнозу [5].

Ультразвукове дослідження – об'єктивний метод, що дозволяє оцінити анатомію шийки матки та її внутрішнього зіву [6,7].

Багато авторів наводять різноманітні ультразвукові критерії для діагностики неспроможності шийки матки. Використовуються різні порогові значення довжини і ширини шийки матки, діаметра внутрішнього зіву та ін. [8–11].

Мета дослідження: 1. Розробити та виділити основні ультразвукові критерії оцінки спроможності шийки матки при вагітності.

2. Визначити за даними результатів дослідження діапа-

Таблиця 1

Параметри шийки матки за основними діагностичними критеріями у вагітних I групи дослідження

Параметри	Середнє значення показника	Стандартне відхилення	Діапазон
Довжина шийки матки, мм	41,1	4,6	32-50
Ширина шийки матки, мм	32,3	2,1	27-37
Діаметр внутрішнього вічка, мм	3,0	0,9	2-6
Кут нахилу шийки матки	78,1	14,5	68-89
Вкорочення шийки матки при проведенні цервікального стресу, мм	1,6	0,3	1,0-2,1

Таблиця 2

Параметри шийки матки за основними діагностичними критеріями у вагітних II групи дослідження

Параметри	Середнє значення показника	Стандартне відхилення	Діапазон
Довжина шийки матки, мм	31,3	4,8	19-38
Ширина шийки матки, мм	32,2	3,6	28-44
Діаметр внутрішнього вічка, мм	5,9	3,3	3-16
Кут нахилу шийки матки	91,8	18,9	72-120
Вкорочення шийки матки при проведенні цервікального стресу, мм	3,1	0,6	1,3-4,9

Ехосонографічна оцінка спроможності шийки матки

Ультразвукові критерії	2 бали	1 бал	0 балів
Довжина шийки матки	>35 мм	35-25 мм	<25 мм
Ширина шийки матки	<35 мм	36-42 мм	>46 мм
Відкриття (діаметр) внутрішнього вічка	<6 мм	>6 мм без пролабування плодового міхура	>6 мм з пролабуванням плодового міхура
Кут нахилу шийки матки	<90	90	90
Вкорочення довжини шийки матки при проведенні цервікального стресового тесту	< 2 мм	>2 мм без розширення внутрішнього вічка	>2 мм з розширенням внутрішнього вічка

зони та середні дані основних критеріїв діагностики спроможності шийки матки.

3. Запропонувати власну бальну ехосонографічну оцінку спроможності шийки матки для проспективної діагностики неспроможності шийки матки у вагітних, виходячи з двох вищезазначених цілей.

МАТЕРІАЛИ ТА МЕТОДИ

Робота проводилась на базі кафедри акушерства та гінекології № 1 в кабінеті пренатальної діагностики Вінницького клінічного пологового будинку № 1. За період з вересня по квітень 2014 року було обстежено 964 вагітні жінки віком від 21 до 35 років шляхом трансвагінальної ехографії шийки матки. Термін проведення ультразвукового обстеження співпадав з терміном проведення пренатального скринінгу другого триместру вагітності. Кожна жінка, яка була включена в дослідження, дала інформовану згоду. Під час проведення дослідження ми використовували діагностичний УЗ сканер Ultima RA Грис 991218.013 з використанням трансвагінального датчика з робочою частотою 5 МГц.

Трансвагінальна ехографія для визначення номограми розмірів шийки матки та для дослідження її спроможності проводилась за такими УЗ-ознаками: довжина шийки матки, ширина шийки матки, відкриття (діаметр) внутрішнього вічка, вугол нахилу шийки матки та дані, отримані при проведенні цервікального стресового тесту. Мета даного тесту – раннє виявлення пацієток з високим ризиком розвитку істміко-цервікальної недостатності при проведенні трансвагінальної ехосонографії. Методика проведення – рукою виконується помірний тиск на ділянку дна матки через передню черевну стінку по осі матки в напрямку піхви протягом 15–30 с [11]. Позитивний тест: зменшення довжини шийки матки на 2 мм і більше, збільшення діаметра внутрішнього зіву до 5 мм і більше.

Трансвагінальне сканування здійснювалось при випорожненому сечовому міхурі в напівсидячому положенні, оскільки наповнений сечовий міхур подовжує шийку матки. Ультразвуковий трансвагінальний датчик вводився в піхву в напрямку до переднього склепіння без тиску на шийку мат-

ки. Зображення збільшувалось на 75%. У результаті отримували сагітальний розріз шийки матки. Структури, що підлягали ідентифікації, були ендочервікс, внутрішнє і зовнішнє вічко. Тривалість обстеження шляхом трансвагінальної ехографії становила 2–3 хв.

У результаті ретельного відбору за анамнестичними та клінічними даними було сформовано 2 групи дослідження: I групу склали 610 вагітних, які не мають в анамнезі факторів ризику неспроможності шийки матки. Для отримання власних ультразвукових критеріїв неспроможності шийки матки було сформовано II групу дослідження, в яку увійшло 354 вагітні з ризиком неспроможності шийки матки, тобто з наявністю основних факторів ризику щодо виникнення істміко-цервікальної недостатності. Жінки з багатоплідною вагітністю не входили в дослідження.

Статистичний аналіз проводився за допомогою непараметричних статистичних методів. Вирахувалось середнє значення показника, стандартна похибка та діапазон від мінімального до максимального значення.

РЕЗУЛЬТАТИ ДОСЛІДЖЕННЯ ТА ЇХ ОБГОВОРЕННЯ

Середній вік обстежуваних жінок в обох групах складав 27,9 року.

Пологи в анамнезі мали 34,3 % жінок I групи та 47,8 % жінок II групи.

Аналізуючи літературні дані вітчизняних та зарубіжних авторів, нами було виділено основні ультразвукові критерії для оцінки спроможності шийки матки, які ми можемо оцінити в ході проведення трансвагінальної ехографії, які прості в розумінні практикуючими акушерами-гінекологами та можуть використовуватись лікарями ультразвукової діагностики.

Основними ультразвуковими критеріями оцінки спроможності шийки матки під час вагітності є:

- 1) довжина шийки матки (умовна лінія, проведена через центр цервікального каналу від ультразвукового внутрішнього вічка до ультразвукового зовнішнього вічка);
- 2) ширина шийки матки на рівні внутрішнього вічка;

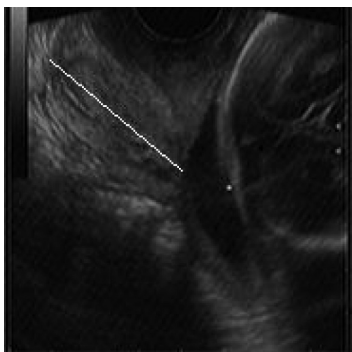


Рис. 1. Нормальна довжина шийки матки

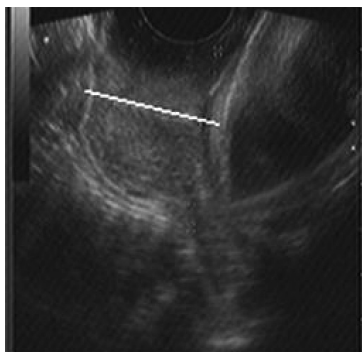


Рис. 2. Спроможність шийки матки сумнівна

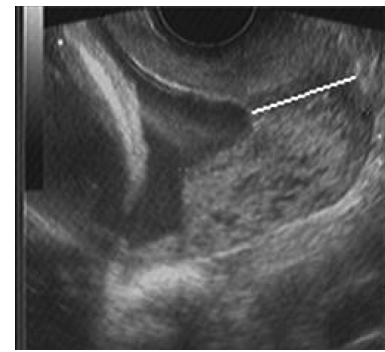


Рис. 3. Істміко-цервікальна недостатність з пролабуванням плодового міхура у внутрішнє вічко

- 3) діаметр внутрішнього вічка;
- 4) кут нахилу шийки матки;
- 5) вкорочення довжини шийки матки при проведенні цервікального стресового тесту (натискання на дно матки через передню черевну стінку в напрямку піхви по вертикальній осі);
- 6) пролабування плодових оболонок у внутрішнє вічко; товщина нижнього сегмента матки.

Оскільки дослідження нижнього сегмента матки і його товщини не часто використовується в обстеженні із-за утрудненої його візуалізації, ця ознака була виключена із рутинних критеріїв відбору. Для простоти сприйняття ознаку пролабування плодового міхура у внутрішнє вічко об'єднано з критерієм відкриття (діаметром) внутрішнього вічка в один.

Таким чином, ми пропонуємо 5 основних критеріїв для оцінки спроможності шийки матки під час вагітності.

На основі отриманих результатів для визначення середніх даних та діапазонів номограми шийки матки за основними критеріями нами проводилась трансвагінальна ехографія шийки матки у вагітних I групи в терміні 18–21 тиж гестації.

Аналіз отриманих даних наведених в табл. 1.

Як видно з табл. 1, середня довжина шийки матки при нормальній вагітності у жінок I групи дослідження в середньому складає $41,1 \pm 4,6$ мм, ширина шийки матки – $32,3 \pm 2,1$ мм, діаметр внутрішнього вічка складає $3,0 \pm 0,9$ мм та кут нахилу шийки матки – $78,1 \pm 14,5$. При проведенні цервікального стресового тесту довжина шийки матки зменшувалась неістотно – на $1,6 \pm 0,3$ мм.

У жінок з високим ризиком виникнення неспроможності шийки матки під час вагітності середня довжина шийки матки, її ширина, діаметр внутрішнього вічка, вугол нахилу та результат проведення цервікального стресового тесту відрізнявся від норми. Результати представлено в табл. 2.

Як видно з табл. 2, у вагітних з високим ризиком виникнення неспроможності шийки матки середня довжина шийки матки складала $31,3 \pm 4,8$ мм, яка була значно коротша порівняно з жінками I групи дослідження ($41,1 \pm 4,6$ мм).

Щодо діаметра внутрішнього вічка як одного з найбільш важливих показників прогнозування неспроможності шийки матки, то у жінок з високим ризиком виникнення неспроможності шийки матки середнє значення цього показника було $5,9 \pm 3,3$ мм.

Істотно відрізнялися від норми і інші ультразвукові кри-

терії оцінки спроможності шийки матки у вагітних з групи ризику: середній показник ширини шийки матки становив $32,2 \pm 3,6$; величина кута нахилу в середньому була $91,8 \pm 18,9$.

Пролабування плодового міхура у жінок II групи дослідження спостерігалось у 11 випадках, чого не спостерігалось у вагітних, не загрозливих по виникненню неспроможності шийки матки.

Зменшення довжини шийки матки при проведенні цервікального стресового тесту було в середньому на $3,1 \pm 0,6$ мм.

Отже, аналізуючи всі отримані дані, ми розробили таблицю ехосонографічної оцінки спроможності шийки матки під час вагітності за основними ультразвуковими критеріями і присвоїли їм відповідні бали. Таким чином згідно з отриманою сумою балів прогнозували ехосонографічну спроможність шийки матки, тобто наявність чи відсутність істміко-цервікальної недостатності (табл. 3).

Так, при сумі балів 8–10 шийка матки вважається спроможною (рис. 1); при сумі балів 5–7 спроможність шийки матки вважається сумнівна (рис. 2); при сумі балів 4 і менше виставляється діагноз істміко-цервікальна недостатність.

ВИСНОВКИ

1. Черезпіхвова ехографія шийки матки у вагітних є скринінговим дослідженням для визначення істміко-цервікальної недостатності. Рекомендовані терміни проведення 18–21 тиж вагітності в комплексі з пренатальним скринінгом другого триместру.

2. Розроблено чіткі УЗ критерії оцінки спроможності шийки матки при вагітності.

3. Визначено за даними результатів дослідження діапазони та середні дані основних критеріїв діагностики спроможності шийки матки.

4. Вперше запропоновано власну бальну ехосонографічну оцінку спроможності шийки матки під час вагітності.

5. Результат бальної оцінки спроможності шийки матки, а саме – сума балів 4 і менше може бути критерієм відбору вагітних для постановки песарію або хірургічної корекції істміко-цервікальної недостатності.

6. Своєчасне проведення, правильна оцінка ультразвукової діагностики істміко-цервікальної недостатності та її раціональне лікування дозволяє зменшити випадки передчасних пологів та скоротити відсоток перинатальних втрат.

Балльная оценка состоятельности шейки матки во время беременности с помощью трансвагинальной эхографии Л.В. Яремчук

В результате обследования 964 беременных путем трансвагинальной эхографии шейки матки были определены диапазоны и средние значения основных критериев диагностики состоятельности шейки матки. На основании полученных данных нами разработана и предложена для внедрения в практику балльная эхосонографическая шкала для оценки состоятельности шейки матки во время беременности как у здоровых женщин, так и у беременных, которые угрожаемы по возникновению истмико-цервикальной недостаточности. Шкала включает 5 основных критериев, оценка по которым проводится в 0, 1 или 2 балла. При сумме баллов 8–10 шейка матки считается состоятельной, при сумме баллов 5–7 состоятельность шейки матки считается сомнительной и при сумме баллов 4 и меньше ставится диагноз истмико-цервикальной недостаточности.

Своевременное проведение, правильная оценка ультразвуковой диагностики несостоятельности шейки матки во время беременности и ее рациональное лечение дают возможность снизить количество случаев преждевременных родов и сократить процент перинатальных потерь.

Ключевые слова: трансвагинальная эхография, шкала оценки состоятельности шейки матки, истмико-цервикальная недостаточность.

Rating scale of cervical competence during pregnancy with the help of transvaginal echography L.V. Yaremchuk

As a result of examination of 964 pregnant women using transvaginal echography of uterine neck, we have established the range and average values of main diagnostics criteria of uterine neck. On the basis of received data we have developed and suggested to introduce in practice an echosonographic rating scale for the assessment of cervical competence during pregnancy both for healthy and pregnant women who are threatened with isthmio-cervical insufficiency. This scale includes 5 main criteria and rating is done for 0, 1 or 2 points. If total points make 8–10, uterine neck is considered to be competent, if it makes 5–7 points uterine neck is considered to be doubtful and if it's 4 points or less then we have isthmio-cervical insufficiency. Timely diagnostics, correct assessment of ultrasound diagnostics of cervical incompetence during pregnancy and its rational treatment give an opportunity to lower the number of cases of premature births and reduce the percentage of premature losses.

Key words: transvaginal echography, rating scale of cervical competence, isthmio-cervical insufficiency.

Сведения об авторе

Яремчук Лилия Викторовна – Винницкий национальный медицинский университет им. М.И. Пирогова, 21018, г. Винница, ул. Пирогова, 56. E-mail: yaremchuk-liliya@mail.ru

СПИСОК ЛІТЕРАТУРИ

1. Істміко-цервікальна недостатність: сучасні методи корекції / О.В. Голяновський, В.В. Мехедко, І.Д. Галич, М.А. Бачинська // Жіночий лікар. – 2012. – № 2. – С. 39–45.
2. Застосування стресового тесту при проведенні трансвагінальної ультрасонографії у вагітних в I та II триместрах вагітності / О.О. Ошуркевич–Сахман, О.Є. Ошуркевич, В.І. Пирогова // Таврический медико-биологический вестник. – 2012. – № 2. – С. 160–162.
3. Ультрасонографія в акушерстві: Навч. посібник / В.І. Пирогова, О.Є. Ошуркевич, О.А. Стадник [та ін.]. – Л.: Компакт-ЛВ, 2005. – 96 с.
4. Клінічний протокол з акушерської допомоги «Невиношування вагітності». – Наказ МОЗ України № 624 від 03.11.2008.
5. Романенко Т.Г., Мельничук І.П. Істміко-цервікальна недостатність: діагностика, тактика ведення вагітності, методи корекції (аналітичний огляд наукової літератури) // Здоровье женщины. – 2014. – № 1. – С. 41–46.
6. Пренатальная эхография / Под ред. М.В. Медведева. – Изд. 1-е. – М.: Реальное время, 2005. – 560 с.: ил.
7. Руднева О.Д. Преждевременные роды: джунгли контраверсий // Здоровье женщины. – 2013. – № 6 (82). – С. 42–46.
8. Істміко-цервікальна недостатність: можливості діагностики і исход беременности / Т.А. Власова, Е.Г. Гуменюк, Е.Ю. Шакурова, О.К. Погодин, Н.В. Иванова, Г.С. Носова // Материалы X всероссийского научного форума «Мать и дитя». – М., 2008. – С. 41–42.
9. Васеленко В.А. Стан шийки матки у вагітних жінок з ризиком формування істміко-цервікальної недостатності та невиношування вагітності: Автореф. дис. ... канд. мед. наук: 14.01.01 / Васеленко В.А.; ДУ «Ін-т педіатрії, акушерства і гінекології АМН України». – К., 2008. – 20 с.
10. A comprasion of sonographic cervical parameters in predicting spontaneous preterm birth in high-risk singleton gestations / E.R. Guzman, C. Walters, C.V. Ananth // Ultrasound Obstet. Gynecol. – 2011. – Vol. 18. – P. 204–210.
11. Macdonald R. Cervical incompetence: the use of transvaginal sonography to provide an objective diagnosis / R. Macdonald, P. Smith, S. Vyas // Ultrasound. Obstet. Gynecol. – 2001. – № 18. – P. 211–216.

Статья поступила в редакцию 16.05.2014

НОВОСТИ МЕДИЦИНЫ

ГРУДНОЕ ВСКАРМЛИВАНИЕ УМЕНЬШАЕТ ВЕРОЯТНОСТЬ РАКА ЯИЧНИКОВ

Журнал Национального института рака опубликовал результаты исследования ученых Abramson Cancer Center при Пенсильванском университете, согласно которому грудное вскармливание или прием оральных контрацептивов уменьшают риск рака яичников у женщин, имеющих генетическую предрасположенность к таким заболеваниям.

Гены BRCA1 и BRCA2 отвечают за производство белков-супрессоров (антионкогенов) в организме. Эти белки помогают восстанавливать поврежденные ДНК и стабилизируют генетический материал клетки. Му-

тация или изменение в любом из этих генов означает, что специфические белки не вырабатываются или вырабатываются неправильно, поэтому поврежденная ДНК не восстанавливается. Это приводит к дальнейшим генетическим нарушениям в клетках, а позднее и к развитию рака.

По данным Национального института рака, мутации вызывают около 15% всех случаев рака яичников. Около 39% женщин наследуют мутации генов, вызывающих рак яичников в возрасте до 70 лет.

Ученые обнаружили, что женщины, унаследовавшие мутационный

ген и кормящие грудью, имели гораздо более низкий риск развития рака яичников по сравнению с женщинами, которые не кормили грудью или перенесли процедуру перевязки маточных труб. Исследователи сообщили, что оральные контрацептивы так же снижают вероятность заболевания раком яичников, однако прежде чем начать принимать противозачаточные препараты, необходимо проконсультироваться с гинекологом.

По материалам
<http://www.medicinform.net/>