

Клінічний досвід застосування різноманітних підходів до комплексної та превентивної терапії функціональних кіст яєчників

О.М. Макарчук, Н.І. Матвійків

Івано-Франківський національний медичний університет

Поширеність пухлин яєчників на сьогодні складає від 11% до 20% та має тенденцію до зростання. У дослідженні наведено аналіз результатів лікування чотирьох груп пацієток у віці від 18 до 39 років з функціональними кістами яєчників залежно від запропонованої програми лікування. Група I (n=30) склали жінки з неускладненим перебігом функціональних кістозних утворень яєчника, які отримували базову терапію. Група II (n=30) – жінки, які отримували гормонотерапію гестагенами або монофазні комбіновані оральні контрацептиви. Група III (n=30) – пацієнтки, які отримували корекцію порушень з використанням спеціального екстракту прутняка (*Agnus castus*) – BNO 1095. Група IV (n=30) – пацієнтки, які протягом трьох менструальних циклів отримували гормональну терапію, в подальшому доповнивши даний комплекс препаратом спеціального екстракту *Agnus castus* – BNO 1095 протягом 6 міс. Найбільш високу ефективність, що підтверджує доцільність застосування в практиці гінеколога рослинних засобів, слід відзначити у хворих IV групи, де апробована комплексна програма лікування та превентивної терапії (гормонотерапія + екстракт BNO 1095). У даній групі практично повне зникнення больового відчуття відзначено у 93,3% жінок, нормалізація оваріально-менструального циклу – у 83,3%, регресія кістозного утворення до розміру фолікула – у 76,6%. Рецидивів функціональних кіст яєчників протягом року не відзначено тільки у хворих цієї групи. Спеціальний екстракт *Agnus castus* – BNO 1095 ефективний в монотерапії та, особливо, в разі включення його в комплексну схему лікування та профілактики функціональних кіст яєчників.

Ключові слова: пухлини яєчників, функціональні кісти, екстракт прутняка, комбіновані оральні контрацептиви.

За останні роки у світі констатовано зростання частоти кістозних уражень яєчників, які негативно впливають на стан репродуктивного здоров'я жіночого населення, причому у структурі гінекологічних захворювань їхня питома вага коливається, за даними різних авторів, від 25% до 40%. Тенденція до росту в останні десятиліття пухлин яєчників, за даними різних літературних джерел, знаходиться в межах від 6–11% до 19–25%, причому їхня частка в підлітковому віці складає 5–10%, у репродуктивному віці – до 80%, причому тільки у 1/4 – з клінічними проявами, у перименопаузальному віці – від 3% до 18% [1, 3]. З них найбільш часто зустрічаються функціональні кісти яєчників, серед яких частка фолікулярних кіст складає від 22–31% до 90% і кісти жовтого тіла – від 5% до 15% [2–4].

Слід зазначити, що між істинними пухлинами та кістозними ураженнями існує тільки зовнішня схожість, тоді як їхня патоморфологічна суть глибоко відрізняється. Серед основних патогенетичних факторів відзначають патологічний перебіг вагітності матері, наявність пухлин яєчників у матері, пізній менархе, пізня менопауза, хронічний стрес, хронічні запальні захворювання жіночих статевих органів, 0 чи II група крові.

Лікування пухлинних утворень яєчників нерідко і помилково розпочинають з оперативного втручання, що виконують у не виправданому великому об'ємі і не тільки не веде до оздоровлення, не зменшує епізоди рецидиву, але й негативно впливає

на репродуктивну функцію, знижуючи оваріальний резерв яєчника та зумовлюючи неефективність корекції оваріально-менструального циклу та лікування безпліддя. Існуючі на сьогодні методи консервативного лікування кістозних утворень яєчників призводять до регресу кістозних утворень в 50–55% випадків, проте також не виключають рецидиву [2].

Одним із основних методів профілактики рецидиву функціональних утворень яєчників до сьогодні залишається використання монофазних комбінованих оральних контрацептивів (КОК) в циклічному режимі, що не завжди є раціональним для жінок, які планують вагітність, або пацієток з відносними протипоказаннями для застосування даних гормональних засобів (ожиріння, патологія печінки, судинна патологія тощо). Крім того, результати окремих досліджень останніх років свідчать про зростання частоти відсутності значущої різниці в елімінації кістозних утворень при терапії КОК в порівнянні з очікувальною тактикою [3, 4].

На сучасному етапі виправданим є використання протизапальної терапії у разі неускладненого перебігу кіст та явних клінічних ознак запального процесу, стандарти якої передбачають застосування антибіотиків, нестероїдних протизапальних засобів, циклічної вітамінотерапії, фізіотерапії, метаболічного та імунотулювального впливу [1–4].

Відсутність специфічної симптоматики, тенденція до росту, можливість малігнізації доброякісних пухлин та кістозних уражень яєчників, низька ефективність консервативного лікування, необґрунтованість та недоцільність оперативних втручань, які призводять до зниження оваріального резерву та, як наслідок, репродуктивної функції жінки, диктують необхідність визначення факторів ризику їх виникнення, пошуку патогенетично обґрунтованих методів їх корекції, розроблення діагностичного алгоритму та диференційованого підходу до методів лікування, що і стало метою даного наукового пошуку.

У реальному житті у лікарській практиці при функціональних кістах яєчників найбільш часто використовують вичікувальну тактику: 2–3 цикли з використанням тільки спазмолітичної, розсмоктувальної та протизапальної терапії. За відсутності регресу та появи нових кіст часто вдаються до хірургічного лікування або застосування гормональної терапії. У період вичікувального спостереження реальну терапію, спрямовану на відновлення гормональної рівноваги, жінкам не проводять. На сьогодні є досить велика кількість наукових даних щодо застосування препарату спеціального екстракту прутняка BNO 1095 у складі препарату Циклодинон для лікування порушення менструального циклу, зумовленого недостатністю жовтого тіла. Спеціальний екстракт *Vitex Agnus castus* – BNO 1095, стандартизований за вмістом циклічних дитерпенів (Клерододієнолу), сприяє зниженню продукції пролактину, нормалізує співвідношення гонадотропних гормонів, приводить до ліквідації дисбалансу між естрадіолом та прогестероном, стимулює власну продукцію прогестерону яєчником, має притазапальну та спазмолітичну дію, таким чином пролонгуючи неповноцінну другу фазу менструального циклу. За даними літератури, включення в комплексну терапію препарату Циклодинон сприяє підвищенню ефективності лікування та дозволяє уникнути гормональної терапії

у 60% дівчаток з функціональними кістами яєчників. Також існують рекомендації щодо застосування даного засобу з профілактичною метою при порушенні менструальної функції після гормональної корекції [5]. У нашій практиці ми маємо позитивний досвід застосування даного рослинного лікарського засобу в терапії функціональних кіст яєчників, але він не був оформлений в науково обгрунтовану працю.

МАТЕРІАЛИ ТА МЕТОДИ

Основою роботи був порівняльний аналіз отриманих результатів дослідження чотирьох груп пацієнток у віці від 18 до 39 років з функціональними кістами яєчників залежно від запропонованої схеми лікування.

Критеріями виключення стали: гіпоталамічний синдром, патологія щитоподібної залози, гіперплазія кори надниркових залоз, супутня гінекологічна патологія, яка вимагала оперативного втручання, тяжка соматична патологія печінки, судин, нирок, індивідуальна непереносимість запропонованих засобів або протипоказання до їхнього використання.

Діагностичний алгоритм включав вивчення анамнезу, даних соматичного та гінекологічного статусу, стандартні лабораторні дослідження, мікробіологічні аналізи піхвового вмісту та цервікального слизу (бактеріоскопія, бактеріологія, ДНК-ПЛР), визначення вмісту гондотропних та статевих стероїдних гормонів (ФСГ, ЛГ, пролактин, естрадіол, прогестерон, тестостерон), а також інгібіну В, антимюллерового гормону (АМГ) та ультразвукове обстеження органів малого таза.

Залежно від клінічного перебігу та комплексу лікувальних заходів пацієнтки були розділені на групи.

Першу (I) групу (n=30) склали жінки з неускладненим перебігом функціональних кістозних утворень яєчника, які отримували базову терапію: антибактеріальні засоби, нестероїдні протизапальні препарати, спазмолітики, розсмоктувальну терапію.

Другу (II) групу (n=30) – жінки, які отримували з метою корекції гормонотерапію гестагенами або монофазні КОК згідно з рекомендованими стандартами їхнього використання протягом 3 міс. При розмірах кістозного утворення до 6 см та діагностиці кісти після 12–14-го дня менструального циклу що, очевидно, підтверджує фолікулярну кісту, перевагу надавали прогестинам (гестагенам), які беручи участь в регуляції гіпоталамо-гіпофізарно-яєчничкової системи, нормалізують ритм секреції гонадотропіну і, як наслідок, функцію яєчників. Перевагу надавали природним гестагенам – прогестерону або його аналогу – дидрогестерону, які призначали в II фазу – з 12–14-го дня менструального циклу протягом 10–14 днів з обов'язковим ехографічним контролем на 5-й день менструального циклу.

Якщо розміри утворення не досягали 6 см, але кіста виявлена до 10-го дня менструального циклу, або розміри утворення були більшими за 6 см, – перевагу надавали монофазним КОК традиційно за 21-денною схемою (у першому випадку) або коротким курсом за 10-денною схемою, якщо кіста виявлена після 12–14-го дня менструального циклу або на фоні олігоменореї.

Третю (III) групу (n=30) склали пацієнтки, які відмовилися від гормональної терапії або мали протипоказання до її використання, і яким було запропоновано корекцію порушень шляхом мототерапії рослинним препаратом Циклодинон із спеціального екстракту прутняка (BNO 1095) – протягом 6 міс, який є патогенетично зумовленим комплексним лікарським засобом у лікуванні функціональних кіст, що містить стандартизовані рослинні компоненти, має пригнічувальну дію на запальні цитокіни, сприяє усуненню гормонального дисбалансу.

Четверту (IV) групу (n=30) склали пацієнтки, які протягом трьох менструальних циклів отримували гормональну терапію, з доповненням даного комплексу з превентивною та гормонмодулювальною метою препаратом Циклодинон протягом 6 міс.

Цим групам жінок лікувально-профілактичні комплекси були запропоновані після періоду спостереження та ультразвукового

моніторингу за самостійним імовірним регресом кістозного утворення без позитивного результату. Контролем служила група здорових жінок (25 пацієнток) у віці 18–39 років, що не мали в анамнезі запальних процесів та оперативних втручань на яєчниках.

У комплексну терапію включали патогенетично обгрунтовану пофазову вітаміно- і фітотерапію, препарати, що регулюють функцію ЦНС і тканинний обмін, проводили корекцію психоемоційних розладів з обов'язковим щомісячним ехографічним контролем на 23–25-й день менструального циклу (3 менструальні цикли). Розміри кістозного утворення та епізоди імовірного рецидиву ретроспективно моніторували протягом року.

РЕЗУЛЬТАТИ ДОСЛІДЖЕННЯ ТА ЇХ ОБГОВОРЕННЯ

Вік обстежених жінок складав від 18 до 39 років, з них 96 жінок (85%) склали пацієнтки молодого репродуктивного віку. Слід зазначити, що, за даними літератури, саме в цій віковій групі переважають функціональні кісти яєчників [1, 2].

Функціональні кісти яєчників були виявлені у пацієнток при зверненні до лікаря жіночої консультації у 59,2% випадків з приводу лікування патології шийки матки, у 42,5% випадків – з приводу порушень менструального циклу чи діагностики безпліддя, з них у 21,7% випадків їх виявляли в процесі профілактичного огляду.

Серед симптомів, які зазначали пацієнтки, виділяють больовий синдром різної інтенсивності практично у половини обстежених жінок. Дані літератури свідчать, що больовий синдром частіше відзначали при переважанні запального фактора в генезі утворення функціональних кіст яєчників, а також зумовлений особливостями формування та росту кісти [2, 4].

Скарги на порушення оваріально-менструального циклу надавали 57,5% пацієнток. Аномальні маткові кровотечі як результат гіперстимуляції ендометрія на фоні ановуляції та відносної гіперестрогенемії в результаті надлишкового рівня внутрішньофолікулярного естрадіолу відзначено у 18,3% випадків, частіше пацієнтки відзначали олігоменорею або часткову короткотривалу вторинну аменорею в результаті сповільненого зниження гормонів першої фази та формування монофазного менструального циклу в процесі зворотного розвитку фолікулярних кіст.

Безпліддя діагностовано у 48,3% пацієнток, причому у більшій частині – вторинного характеру. За даними різних авторів, безпліддя може бути єдиним симптомом у пацієнток з пухлинними утвореннями яєчників, тому більш ретельна діагностика і моніторинг оваріально-менструального циклу потребують власне жінки з неефективним комбінованим лікуванням безпліддя на тлі ізольованих фолікулярних кіст та їх комбінації з іншою гінекологічною патологією [1].

У структурі гінекологічних захворювань, які відзначені у 78,3% пацієнток, переважають запальні захворювання жіночої статеві сфери, патологія шийки матки, причому у 17,5% – рецидив після комплексного лікування фонових чи передракових захворювань шийки матки, оперативні втручання на органах малого таза у кожній третій пацієнтки, в тому числі оперативне розродження у 19,1%. Третина пацієнток не мали пологів в анамнезі, половина тих жінок, які народжували, відзначала короткий період лактації, у 10,8% – в анамнезі було використано різні схеми індукції овуляції. Слід зазначити, що у 76,6% пацієнток констатовано інфекції, що передаються статевим шляхом, причому у більшій частині – поєднані з патологією шийки матки та резистентні до антибактеріальної терапії зі схильністю до рецидивування.

У проведеному дослідженні рецидивний перебіг кіст виявлено у 26,6% пацієнток, у 17,5% – було оперативне втручання в анамнезі з приводу гострого перебігу (об'єм операції – кістектомія або резекція яєчника).

Відомо, що перенесені гострі та хронічні захворювання можуть спричинити дегенеративні зміни фолікулярного апарату яєчників, про що свідчить високий відсоток інфекційних захворювань дитинства в анамнезі у 61,6% жінок, що були включені в досліджувану групу, причому виявлені вони були в перший рік

менархе або до початку статевого життя, 71,6% пацієнток зазначили епізоди запальних захворювань органів малого таза, дві третини з них відзначають хронічний тазовий біль, кожна третя пацієнтка мала в анамнезі штучне переривання вагітності та післяабортні ускладнення.

Наслідком гострих та хронічних запальних процесів стали порушення функції гіпоталамо-гіпофізарної системи, стероїдогенезу, метаболічні зміни, що ініціювали менструально-генеративні порушення. Частота хронічних сальпінгоофоритів у структурі запальних захворювань в досліджуваних групах складала 69,2%. Як свідчать літературні джерела, при такому варіанті у більшості з них відзначена функціональна гіперпролактинемія, що пов'язано з залученням в патологічний процес адренергічних структур гіпоталамуса та зниженням в них вмісту дофаміну, у 35% жінок виникнення або загострення запального процесу пов'язане з абортми. При цьому існування стійкого вогнища запалення в малому тазу приводить до виникнення у 65,8% пацієнток порушень менструальної функції у вигляді метрорагій, олигоменореї, альгодисменореї та передменструального синдрому [1, 2].

Гормональні дослідження проводили на 2–3-й та 20–23-й день менструального циклу та виявили відмінності в концентрації гормонів залежно від гістотипу утворення.

Аналіз отриманих результатів дозволив встановити позитивну прогресуючу динаміку секреції естрадіолу з високими рівнями гормону у фолікулярну фазу циклу у жінок з кістами жовтого тіла та у лютетінову фазу – при фолікулярних кістах. Підвищений рівень ФСГ, естрадіолу та АМГ відзначено у жінок, в анамнезі яких є рецидиви кістозних утворень та оперативні втручання.

У пацієнток з фолікулярними кістами виявлено збільшення співвідношення ЛГ/ФСГ (1,59+0,03 ум.од.), у половини пацієнток – помірне підвищення концентрації тестостерону та зниження концентрації прогестерону в середині другої фази менструального циклу. У 47,5% пацієнток ЛГ та тестостерон були в референтних межах. У жінок з кістами жовтого тіла ЛГ та тестостерон були підвищеними без суттєвих відхилень ФСГ та естрадіолу.

Значні відхилення функції гіпоталамо-гіпофізарної системи, що супроводжують кістозні утворення яєчників, зумовлюють високі концентрації ФСГ у фолікулярну фазу циклу без вираженого овуляторного піку та формують лютетінову недостатність на фоні відносної гіперестрогенії.

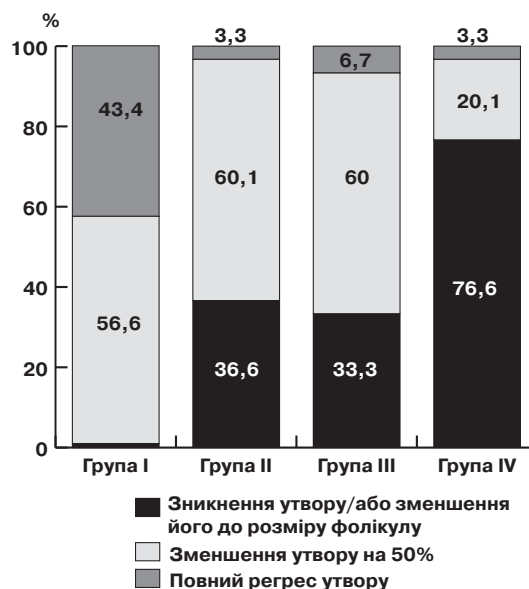
Таким чином, у всіх пацієнток з функціональними кістами відзначено естрогенове домінування (абсолютне чи відносне) на фоні недостатності прогестерону, що провокує проліферацію і формування кістозних уражень яєчників.

У процесі лікування динаміка стану пацієнток відрізнялась залежно від групи та лікувальної тактики.

У I групі у 53,3% пацієнток через 3 міс після початку лікування відзначено зменшення болювого синдрому, суб'єктивне покращання самопочуття, причому повне зникнення відчуття тяжкості в нижніх відділах живота та ниючого локального болю відзначили 43,3% жінок, 36,6% відзначали нормалізацію оваріально-менструального циклу. При ультразвуковому дослідженні (УЗД) спостерігали зменшення розмірів утворення в 1,5 разу у 56,6%, у 43,4% жінок відсутній значущий регрес утворення (мал. 1). Рецидив кістозних утворень до року моніторингу відзначили 40% пацієнток, у яких біло зафіксовано позитивну динаміку наприкінці лікування (мал. 2).

При використанні КОК (**II група**) достовірно значущих результатів вдалося досягти вже через 3 міс терапії (див. мал. 1) у всіх пацієнток, проте слід зазначити рецидив функціональних кістозних утворень яєчників з епізодами порушення менструального циклу у 46,6% пацієнток через 2–3 міс після відміни препарату (мал. 2).

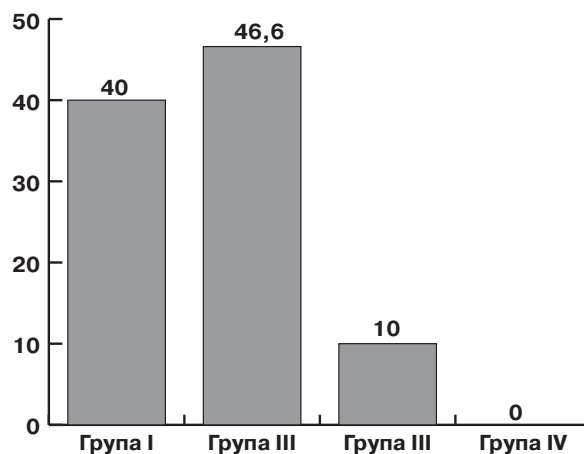
У III групі пацієнток, які отримували монотерапію рослинним засобом (Циклодинон), через 6 міс після використання запропонованої програми у 86,6% пацієнток достовірно відзначено зменшення болювого симптому, суб'єктивне покращання само-



Мал. 1. Динаміка розміру утворення наприкінці лікування в групах

почуття, нормалізацію менструального циклу. При УЗД через 3 міс зменшення розмірів утворення в 1,5 разу виявлено у 60%, до розмірів фолікула – у 33,3% і тільки 2 (6,6%) пацієнтки не відзначили значущого регресу утворення (див. мал. 1). Рецидив кістозних утворень після припинення терапії відзначили 10% пацієнток протягом року (див. мал. 2).

Найбільш висока ефективність, що підтверджує доцільність застосування даної схеми, встановлена у **IV групі**, де апробована комплексна програма лікування та превентивної терапії функціональних кіст у молодих жінок. У даній групі суттєве покращання суб'єктивних клінічних ознак з практично відсутнім больовим відчуття відзначили 93,3% жінок, нормалізація оваріально-менструального циклу констатована у 83,3%, регресія кістозного утворення на 50% (в 1,5 разу) виявлена у 20,1%, до розміру фолікула – у 76,6% пацієнток. Тільки в 1 пацієнтки (3,3%) був відсутній значущий регрес утворення (див. мал. 1). Слід зазначити відсутність рецидиву функціональних кіст яєчників у даній категорії пацієнток протягом року ретроспективного моніторингу. Також за даними доплерометрії відзначено покращання кровообігу у малому тазі, що було додатковим фактором, який сприяв зниженню больової симптоматики у жінок.



Мал. 2. Частота рецидивів протягом року в групах, %

ВИСНОВКИ

Проведене порівняльне дослідження 4 різних підходів до лікування функціональних кіст яєчників дозволило встановити що:

1. Використання терапії з включенням комплексу антибактеріальних засобів, нестероїдних протизапальних препаратів, спазмолітиків, розсмоктувальних засобів та вітамінів демонструє недостатньо задовільну ефективність відносно регресу скарг та кістозних утворень яєчників та досить високий відсоток рецидивів.

2. Гормональна терапія демонструє вагомий ефективність відносно ліквідації скарг та регресу кістозних утворень, але не

задовольняє вимоги щодо запобігання рецидиву кістоутворення (рецидив відзначено майже у половині випадків у перші місяці після відміни гормональної терапії).

3. Використання препарату стандартизованого екстракту Vitex Agnus Castus BNO 1095 (Циклодинон®) в якості засобу базової терапії демонструє добру ефективність та відносно невеликий відсоток рецидивів протягом року спостереження.

4. Найбільш ефективною як стосовно регресу скарг та кістозних утворень, так і відносно запобігання рецидивам, є схема лікування з включенням гормональних препаратів та препарату Циклодинон®.

Клинический опыт применения разнообразных подходов к комплексной и превентивной терапии функциональных кист яичников
О.М. Макачук, Н.И. Матвийкив

Распространенность опухолей яичников на данный момент составляет от 11% до 20% и имеет тенденцию к росту. В исследовании приведен анализ результатов лечения четырех групп пациенток в возрасте от 18 до 39 лет с функциональными кистами яичников в зависимости от предложенной схемы лечения. Группу I (n=30) составили женщины с неосложненным течением функциональных кистозных образований яичника, которые получали базовую терапию. Группа II (n=30) – женщины, которые получали гормонотерапию гестагенами или монофазные комбинированные оральные контрацептивы. Группа III (n=30) – пациентки, получавшие коррекцию нарушений с использованием специального экстракта прутняка (Agnus castus) – BNO 1095. Группа IV (n=30) – пациентки, которые в течение трех менструальных циклов получали гормональную терапию, в дальнейшем дополнив данный комплекс препаратом специального экстракта Agnus castus – BNO 1095 в течение 6 мес. Наиболее высокую эффективность, что подтверждает целесообразность применения в практике гинеколога растительных стимуляторов, следует отметить у больных IV группы, где апробирована комплексная программа лечения и превентивной терапии (гормонотерапия + экстракт BNO 1095). В данной группе практически полное исчезновение болевого ощущения отмечено у 93,3% женщин, нормализация овариально-менструального цикла – у 83,3%, регрессия кистозного образования до размера фолликула – у 76,6%. Рецидивы функциональных кист яичников в течение года не отмечены только в данной группе. Специальный экстракт Agnus castus - BNO 1095 эффективен в монотерапии и, особенно, при включении его в комплексную схему лечения и профилактики функциональных кист яичников.

Ключевые слова: опухоли яичников, функциональные кисты, экстракт прутняка, комбинированные оральные контрацептивы.

Clinical experience with a variety of approaches to comprehensive and preventive treatment of functional ovarian cysts
O.M. Makarchuk, N.I. Matviyukiv

Prevalence of ovary tumors at the moment is from 11 to 20% and has tendency for growth. In Study shows the analysis of results of the observation of treatment of four groups of patients from the age of 18 to 39 years with functional ovarian cysts with program of treatment. Group I (n=30) Women with functional ovarian cysts who received basic treatment. Group II (n=30) hormonal monotherapy. Group III (n=30) – patients, received special extract of Vitex Agnus Castus – BNO 1095. Group IV (n=30) received hormonal therapy + special extract of Vitex Agnus Castus – BNO 1095 6 months. The most high efficiency, proving the feasibility of a plant gynecologist practice the means necessary to mention in the IV group, which approved a comprehensive program of treatment and preventive therapy (hormone + extract BNO 1095). In this group almost complete disappearance of pain sensation was noted in 93.3% of women, normalization of ovarian-menstrual cycle – at 83.3%, cystic lesion regression to the size of the follicle – at 76.6%. Functional ovarian cysts relapse during the year – not observed only in this group. Special extract of Agnus castus – BNO 1095 is effective in both monotherapy and especially when you turn it into a comprehensive scheme for the treatment and prevention of functional ovarian cysts.

Key words: ovarian tumors, functional cyst extract prutnyaka, combined oral contraceptives.

Сведения об авторах

Макачук Оксана Михайловна – Ивано-Франковский национальный медицинский университет, 76018, г. Ивано-Франковск, ул. Галицкая, 2; тел.: (050) 521-01-92. E-mail: O_makarchuk@ukr.net

Матвийкив Назар Игоревич – Ивано-Франковский национальный медицинский университет, 76018, г. Ивано-Франковск, ул. Галицкая, 2; тел.: (099) 758-57-76

СПИСОК ЛІТЕРАТУРИ

1. Булаченко О.В. Особливості гормонального гомеостазу у жінок з недостатністю лютеїнової фази менструального циклу в різні вікові періоди /О.В. Булаченко// Український журнал клінічної та лабораторної медицини. – 2008. – Т. 3, № 1. – С. 36–40.

2. Герасимова Т.В. Оптимізація діагностики та лікування функціональних кіст яєчників /Т.В. Герасимова //Медицинские аспекты здоровья женщины. – № 5 (80). – 2014. – С. 65–73.

3. Гінекологія дитячого та підліткового віку: підручник /За редакцією

І.Б. Вовк, О.М. Юзько, Ю.П. Вдовиченко. – К.: Медицина, 2011. – 424 с.

4. Серов В.Н. Гинекологическая эндокринология /В.Н. Серов, В.Н. Прилепская, Т.В. Овсянникова. – М.: МЕДпресс-информ, 2008. – 528 с.

5. Ласачко С.А. Опыт применения Циклодинон в комплексном лечении нарушений менструального цикла и дисгормональных заболеваний молочных желез /С.А. Ласачко//Здоровье женщины. – № 4 (32). – 2007. – С. 146–147.

Статья поступила в редакцию 26.10.2015