

Клинико-патофизиологические и фармакотерапевтические аспекты хронической тазовой боли в гинекологической практике

Н.А. Осипова, И.Е. Зазерская

ФГБУ Северо-Западный федеральный медицинский исследовательский центр им. В.А. Алмазова Минздрава России
Consilium Medicum №06 2015

Рассмотрены патофизиологические механизмы и принципы терапии хронической тазовой боли в гинекологической практике, возможности нестероидных противовоспалительных препаратов, в частности нимесулида.

Ключевые слова: тазовая боль, лечение тазовой боли, нимесулид.

По определению Международной ассоциации по изучению боли, «боль – это неприятное ощущение и эмоциональное напряжение, связанное с реальным или возможным повреждением тканей и описываемое в терминах такого повреждения» [1]. Следовательно, ощущение боли может возникать даже при отсутствии какого-либо повреждения в ответ на определенное психоэмоциональное состояние. В таком случае степень болевое ощущение может не соответствовать тяжести поражения.

Под хронической тазовой болью (ХТБ) понимают доброкачественную постоянную или периодически повторяющуюся в течение по крайней мере 6 мес боль в области органов, расположенных в полости таза [2]. В соответствии с данными Международной ассоциации хронической тазовой боли выделено 6 облигатных для данного состояния признаков [3]:

- 1) длительность болевого синдрома 6 мес;
- 2) низкая эффективность терапии;
- 3) несоответствие выраженности боли ощущениям пациента, выраженности повреждения ткани;
- 4) наличие признаков депрессивного расстройства;
- 5) прогрессирующее ограничение физической активности;
- 6) наличие поведенческих расстройств.

ХТБ встречается у 15% женщин репродуктивного возраста (International Pelvic Pain Society). Жалобы на хроническую боль предъявляет каждая десятая пациентка, обращающаяся к гинекологу [4]. ХТБ является показанием для выполнения до 40% лапароскопий и 10–15% гистерэктомий, проводимых ежегодно в США [5]. Факторы риска формирования ХТБ – недостаточная результативность ранее проведенного лечения основного заболевания, недоучет сопутствующей экстрагенитальной патологии, нарушения антиноцицептивной системы. Формирование хронического болевого синдрома происходит при отсутствии своевременного и достаточного купирования острой боли. В этом случае происходит снижение порога болевой чувствительности, активируется ноцицепторная система. Ноцицепторные рецепторы представляют собой свободные периферические окончания чувствительных волокон по типу миелинизированных волокон А-типа и немиелинизированных С-волокон. За счет увеличения продукции фактора роста нервов происходит увеличение количества рецепторов, аффилированных с демиелинизированными С-волоконками, передающих хронические болевые импульсы, происходит периферическая сенсибилизация. Длительно существующая боль приводит к спастическим миофасциальным реакциям. Таким образом, разные звенья болевого процесса закрепляют его хроническое течение [6].

Помимо ХТБ как симптома основного заболевания, выделяют и синдром ХТБ. Он определяется как состояние, которое характеризуется наличием неспецифической тазовой боли, существующей не менее 6 мес, с неопределенным нача-

лом и отсутствием изменений органов и тканей, которые могут обусловить выраженность болевого синдрома, приводящую к значительному снижению качества жизни [7].

Клинические варианты ХТБ

Среди причин развития ХТБ можно выделить следующие [8]:

1. Гинекологические и акушерские: послеоперационная боль из-за наличия спаек, которые могут вовлекать тазовые органы и стенки; хроническая цервикальная инфекция, провоцирующая цервикальный стеноз; послеоперационное осложнение после крио/лазеро/диатермохирургического лечения; воспалительные заболевания органов малого таза (ВЗОМТ); эндометриоз и аденомиоз и др.
2. Урологические: рецидивирующий и/или интерстициальный цистит; осложнение после хирургического лечения; нефролитиаз.
3. Желудочно-кишечные: синдром раздраженной толстой кишки; хроническое воспалительное заболевание кишечника, дивертикулез, полипоз.
4. Сосудистые заболевания: варикозное расширение вен малого таза [9].
5. Скелетно-мышечные заболевания (синдром миофасциальной боли).
6. Неврологические заболевания, приводящие к поражению спинного мозга и/или обработке болевых стимулов [9].
7. Психологические: депрессия и/или тревожное расстройство [10].

Механизм развития боли при разных патологических состояниях. Эндометриоз

Наиболее распространенными диагнозами при ХТБ становятся эндометриоз (33%), интерстициальный цистит (28%), синдром раздраженной толстой кишки (25%) и миофасциальная боль в животе и/или малом тазу (29%), у 71% пациенток диагностируется 2 и более заболеваний [13].

Эндометриоз, являющийся наиболее частой причиной ХТБ, поражает 10% женщин репродуктивного возраста. Всего около 176 млн пациенток от 17 до 49 лет во всем мире страдают эндометриозом. По данным эпидемиологических исследований, примерно у 1/4 женщин с ХТБ диагностируется лапароскопически подтвержденный эндометриоз [14].

При эндометриозе имеет место неонейрогенез, патологический спрутинг нервных волокон, поддерживаемый экспрессией факторов роста нервной ткани [15, 16]. В очагах эндометриоза доказано присутствие сенсорных А-дельта, С-, холинергических и адренергических нервных волокон. Плотность распределения нервных волокон значительно выше в биоптатах брюшины, пораженной эндометриозом, чем в контрольных образцах, а также имеется прямая зависимость между гипералгезией и экспрессией фактора роста нервной ткани, который выступает в роли аллогена и стимулирует выработку нейромедиаторов (субстанции Р, кальцитонин-генсвязанного пептида) [17, 18].

Патологический процесс, в частности инвазивный рост эктопического эндометрия, глубоко инфильтрирующегося в ткани, ведет к ишемизации нервов и их демиелинизации. Вслед за дегенеративными изменениями начинается регенерация нервных волокон, которая сопровождается формированием невром. Структура нервного волокна становится неоднородной, и в нем появляются локусы эктопических нейрональных пейсмейкеров [19]. Коллатеральный спраутинг – возникновение атипично направленных отростков нейрона – представляет условия для генерации патологической электрической активности регенерирующими аксональными ветвлениями [16, 20].

Изменение порога возбудимости ноцицепторов, активация «спящих» ноцицепторов, эктопические разряды из участков аксональной атрофии и сегментарной демиелинизации, формирование агрегатов гиперактивных нейронов в разных отделах центральной нервной системы наряду с дефицитом тормозных реакций являются механизмом формирования нейропатического болевого синдрома [21–24].

Хронические ВЗОМТ

Несвоевременная и/или неадекватная терапия ВЗОМТ приводит к хронизации процесса. Хронические воспалительные заболевания придатков матки (ХВЗПМ) и спаечный процесс малого таза становятся одними из ведущих причин тазовой боли [25, 26]. В патогенезе ХТБ при ХВЗПМ определенная роль принадлежит длительной патологической афферентной импульсации с очагов воспаления в высшие нервные образования – диэнцефально-стволовые, подкорковые и кору головного мозга, что приводит к нарушению их функционального состояния и, в свою очередь, оказывает обратное влияние на интерорецептивные раздражители периферии [27, 28]. Образуется замкнутый круг, в котором развитие патологии органов малого таза вызывает эндокринно-гуморальные дискорреляции, усиливающие действие алгического синдрома на местном уровне.

Скелетно-мышечные заболевания (синдром миофасциальной боли)

Органы малого таза иннервируются аналогично мышцам тазового дна, которые выполняют функции поддержки, сокращения и расслабления. Расположенные на уровне спинного мозга и ствола головного мозга нейроны выполняют функции контроля и регуляции активности разных органов, расположенных в полости таза [29]. Поток избыточной ноцицептивной афферентации приводит к повышению возбудимости сегментарных структур спинного мозга. В еще большей степени повышается уровень возбуждения в сегментарных звеньях рефлекторной дуги, участвующей в регуляции мышечного тонуса. Большинство мышц не приспособлены к функционированию в условиях длительного тонического напряжения. Это приводит к появлению большого числа недоокисленных продуктов метаболизма в мышечной ткани, вызывающих развитие болевых ощущений [30]. Однажды появившаяся боль может приобрести характер хронической вследствие недостаточной активности нисходящих от периакведуктальных ядер симпатических путей, проецирующихся на вставочные нейроны заднего рога спинного мозга и способных модулировать прохождение болевых сигналов к таламусу [29]. В возникновении миотонических и миодистрофических изменений мышц тазового дна (копчиковая и внутренняя запирательная мышцы, мышца, поднимающая анус) важную роль играет патологическая импульсация из пораженных органов таза [30]. Формируется порочный круг: боль–мышечный спазм–продолгование боли–поддержание мышечного спазма и т.д. – или аналогично: мышечный спазм–боль и др. [11]. Длительно существующий гипертонус мышечно-связочного аппарата таза помимо боли может вызывать или усугублять имеющиеся функциональные блокады

крестцово-подвздошных сочленений, которые также нередко сопровождаются алгическими проявлениями и могут составлять дополнительное звено порочного круга. Длительно существующий мышечно-тонический синдром может приводить к возникновению мышечной дисфункции с развитием миофасциального синдрома, появлению характерных для последнего триггерных точек и соответствующих отраженных болевых паттернов. Повышение тонуса мышц тазового дна и промежности в совокупности с болью могут инициировать дизурические расстройства как механического, так и рефлекторного генеза.

Сосудистые заболевания (варикозное расширение вен малого таза)

Варикозное расширение вен малого таза было впервые описано в 1949 г. Н. Taylor, отметившим в своей работе взаимосвязь между нарушением маточной гемодинамики и возникновением ХТБ. Повреждение сосудистой стенки триггерными факторами, предположительно нейрогенной или гормональной природы, сопровождается местным синтезом или транспортом из кровяного русла вазоактивных пептидов (гистамин, серотонин, брадикинин, простагландины). Взаимодействуя со специфическими рецепторами, эти вещества деполяризуют сенсорные нервные окончания. Деполяризация сопровождается выделением из аксональных пузырьков, мощных вазодилатирующих и алгогенных веществ – субстанции Р, кальцитонин-генеродетивного пептида, вазоинтестинального пептида, нейрокинина А. Данные пептиды вызывают расширение сосудов, увеличение проницаемости сосудистой стенки, дегрануляцию тучных клеток, агрегацию тромбоцитов и как следствие – развитие нейрогенного воспаления. Асептическое нейрогенное воспаление активирует ноцицептивные терминалы афферентных волокон, расположенных в сосудистой стенке, приводя к формированию на уровне центральной нервной системы чувства боли [31].

Неврологические заболевания (невралгия полового нерва)

Одной из причин развития ХТБ становится нейрогенная причина, а именно невралгия полового нерва. Являясь каудальным отделом крестцового сплетения, половой нерв выходит из полости таза, огибая седалищную кость или крестцово-остистую связку (рис. 1).

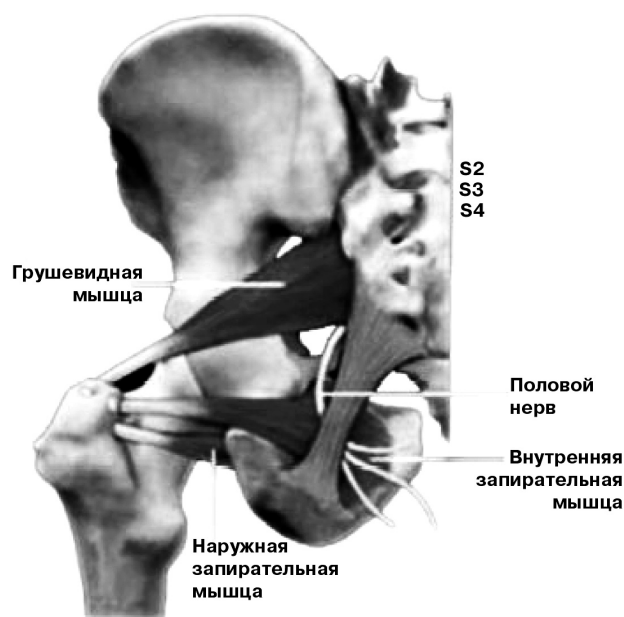


Рис. 1. Анатомо-топографическое расположение полового нерва [39]

Половой нерв (n. pudendus, S3–S4) обеспечивает иннервацию мышцы, поднимающей задний проход и копчиковую мышцу, сфинктер ануса, поперечную мышцу промежности, луковично-пещеристую мышцу; иннервирует кожу передней части заднего прохода, больших половых губ, клитор, мочеиспускательный канал и сфинктер мочеиспускательного канала. Компрессия полового нерва может развиваться как из-за воздействия напряженной грушевидной мышцы, так и вследствие сдавления его между крестцово-остистой и крестцово-бугорной связками. Также нерв может быть компримирован в половом канале – канале Алькока [32, 33], который формируется расщепленной фасцией внутренней запирающей мышцы. Помимо компрессии причинами нейропатии полового нерва могут быть его повреждение в процессе родов, травмы малого таза и злокачественные новообразования. Для боли, связанной с поражением полового нерва, типичной локализацией считается область прямой кишки, заднего прохода, уретры, промежности и гениталий.

Характерный симптом – усиление односторонней боли в положении сидя, при акте дефекации, половом акте. Как правило, в положении лежа боль уменьшается. Также могут наблюдаться легкие сфинктерные расстройства.

Принципы ведения пациенток с ХТБ

Стандартное обследование женщин с ХТБ помимо клинического включает следующие лабораторные и инструментальные методы:

- обследование на инфекции, передаваемые половым путем;
- ультразвуковое исследование (УЗИ) и/или магнитно-резонансная томография (МРТ) органов малого таза;

- рентгенологическое исследование пояснично-крестцового отдела позвоночника и костей таза;
- денситометрию для исключения остеопороза;
- рентгенологическое (ирригоскопия) или эндоскопическое (ректороманоскопия, колоноскопия, цистоскопия) исследование пищеварительного тракта и мочевого пузыря;
- диагностическую лапароскопию.

Принципы диагностического поиска при ХТБ представлены на рис. 2 [7, 34].

Лечение ХТБ представляет сложную проблему, поскольку попытки подобрать патогенетически обоснованную терапию часто оказываются неудачными. Так или иначе, все пациентки нуждаются в купировании болевого синдрома на период обследования, пока не будет подобрана специфическая терапия. В ряде случаев единственной возможностью помочь становится назначение симптоматической терапии, поэтому при выборе анальгетика необходимо выбирать препарат с низкой гастротоксичностью и высокой эффективностью при купировании разных по этиологии болевых синдромов. В этой связи определенный интерес представляет нимесулид (Нимесил®), препарат с доказанной селективностью в отношении преимущественного ингибирования циклооксигеназы-2 при значительно меньшем влиянии на циклооксигеназу-1, что обеспечивает его низкую гастротоксичность. Согласно сравнительным исследованиям нимесулид превосходит или, как минимум, столь же эффективен, как и классические НПВП, в отношении большинства болевых синдромов, включая мышечно-скелетные болевые синдромы, миофасциальные болевые синдромы, ревматоидный ар-

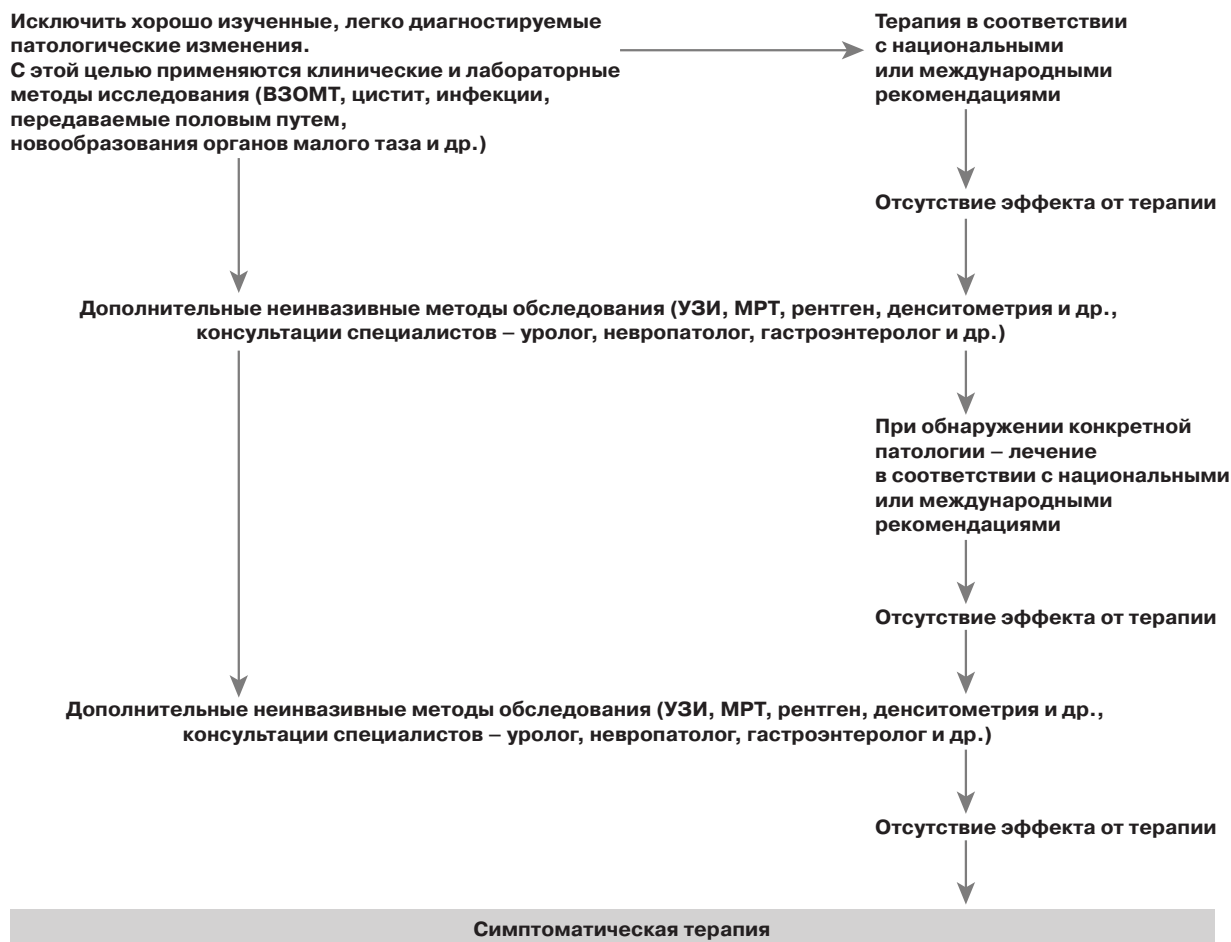


Рис. 2. Тактика ведения пациенток с ХТБ [7, 34]

трит, остеоартроз, послеоперационная боль, дисменорею, зубную боль и воспалительные состояния. Нимесулид влияет на продукцию/действие окислительных радикалов и других компонентов нейтрофильной активации, что может усилить противовоспалительный и анальгетический эффект и потенциально редуцировать вероятность гастроинтестинальной ulcerогенности [35].

Нимесил® назначают лицам старше 12 лет для лечения острой боли. Препарат принимают внутрь по 1 пакетик (100 мг нимесулида) 2 раза в день, после еды. Содержимое пакетика высыпают в стакан и растворяют примерно в 100 мл воды. После приема внутрь быстрорастворимые гранулы обеспечивают более быстрое развитие эффекта и высокий уровень концентрации активного вещества в сыворотке крови (5,6 мкг/мл) по сравнению с таблетированными формами [36]. Максимальная концентрация в плазме крови достигается через 2–3 ч, а период полувыведения составляет 3,2–6 ч. Нимесулид выводится из организма в основном почками (около 50% от принятой дозы). При повторном приеме кумуляции не наблюдается.

Спазмолитики оказывают обезболивающий эффект в ситуациях, когда боль вызвана спазмом или растяжением полового органа или воспалительным процессом, сопровождающимся спазмом гладкомышечной ткани и нарушением кровотока [37].

Венотоники и ангиопротекторы показали свою эффективность при варикозном расширении вен малого таза [38], антибактериальная и противовирусная терапия целесообразна при обострении хронического воспалительного процесса органов малого таза.

Комбинированные оральные контрацептивы, даназол, гестрион, медроксипрогестерона ацетат и агонисты гонадотропин-рилизинг-гормонов имеют сходную эффективность при терапии ХТБ у пациенток с эндометриозом, однако различаются по возможности длительного применения из-за побочных эффектов или развития непереносимости [39].

Клініко-патологічні і фармакотерапевтичні аспекти хронічного тазового болю в гінекологічній практиці

Н.А. Осипова, І.Є. Зазерська

Розглянуті патологічні механізми і принципи терапії хронічного тазового болю в гінекологічній практиці, можливості нестероїдних протизапальних препаратів, зокрема нимесуліду.

Ключові слова: тазовий біль, лікування тазового болю, нимесулід.

СПИСОК ЛИТЕРАТУРЫ

1. IASP. International Association for the study of pain «Pain terms» glossary. Pain 1986. 44–8 (Suppl. 3): 175–9.
2. Fall M, Baranowski AP, Fowler CJ et al. European Association of Urology. EAU guidelines on chronic pelvic pain. Eur Urol 2004. 46 (6): 681–9.
3. Хроническая тазовая боль. Руководство для врачей. Под ред. А.Н. Белова, В.Н. Крупина. М.: Антитор, 2007. / Khronicheskaja tazovaia bol'. Rukovodstvo dlja vrachei. Pod red. A.N. Belova, V.N. Krupina. M.: Antidor, 2007. [in Russian].
4. Lipscomb GH, Ling FW. Chronic pelvic pain. Med Clin North Am 1995; 79 (6): 1411–25.
5. ACOG Practice Bulletin No. 51. Chronic pelvic pain. Obstet Gynecol 2004; 103 (3): 589–605.
6. Стеняева Н.Н., Аполихина И.А. Хроническая тазовая боль: психосоматические аспекты. Consilium Medicum. 2012; 6 (14): 19–21. / Steniaeva N.N., Apolikhina I.A. Khronicheskaja tazovaia bol': psichosomaticheskie aspekty. Consilium Medicum. 2012; 6 (14): 19–21. [in Russian].
7. Royal College of Obstetricians and Gynaecologists. The Initial Management of Chronic Pelvic Pain 2005; Guideline 41.
8. Moore J, Kennedy S. causes of chronic pelvic pain. Baillieres Best Pract. Res Clin Obstet Gynaecol 2000; 14 (3): 389–402.
9. Stones RW, Mountfield J. Interventions for treating chronic pelvic pain in women. Cochrane Database Syst Rev 2000; 4: CD000387.

В качестве оперативного метода терапии используются следующие хирургические методики: эндокоагуляция крестцово-маточных связок, резекция верхнего подчревного сплетения, в ряде случаев – радикальные хирургические вмешательства даже у женщин репродуктивного возраста. Эффективность оперативного метода лечения составляет 56–82% [38]. Абляция очагов эндометриоза является I этапом терапии этой патологии, частота рецидивов с возобновлением симптомов после хирургического лечения составляет через 1–2 года 15–21%, через 5 лет – 36–47%, через 5–7 лет – 50–55% [38].

В ряде случаев действенны физиотерапевтические методы, лечебная физкультура, мануальная терапия, особенно, когда причины боли связаны с повреждением нервов, родовыми травмами, нарушением тонуса мышц тазового дна.

Следует отметить, что помимо медикаментозного лечения пациентка с ХТБ должна получать и психологическую помощь. У лиц с ХТБ развиваются психологические изменения, которые поддерживают или увеличивают страдание от боли независимо от степени физической травмы или заболевания. Психотерапия (обычно познавательного-поведенческая) наряду с традиционным хирургическим или консервативным лечением позволяет достичь лучших результатов по сравнению с только хирургической или консервативной терапией [39].

ВЫВОДЫ

В настоящее время все еще нет четких диагностических критериев и рациональных схем терапии ХТБ, что приводит к длительному течению заболевания. Поскольку органы малого таза тесно связаны между собой, часто имеют общую афферентную и эфферентную иннервацию, кровообращение, мышечно-связочный аппарат и так как у 71% пациенток диагностируется два и более заболеваний, необходимо применение мультидисциплинарного подхода к диагностике и лечению боли.

Clinico-pathophysiological and pharmacological aspects of chronic pelvic pain in gynecological practice

N.A. Osipova, I.E. Zazerskaya

The pathophysiological mechanisms and principles of treatment of chronic pelvic pain in gynecological practice, including nimesulide therapy, are considered and discussed in the article.

Key words: pelvic pain, treatment of pelvic pain, nimesulide.

10. Weijenberg PT, Ter Kuile MM, Stones W. A cognitive behavioural based assessment of women with chronic pelvic pain. J Psychosom Obstet Gynaecol 2009; 30 (4): 262–8.
11. Howard FM, Berkley K. Chronic abdominopelvic pain in women. Pain 2012: refresher courses, 14th world congress on pain. Seattle: IASP Press, 2012: p. 209–25.
12. Giudice LC. Clinical practice. Endometriosis. N Engl J Med 2010; 362 (25): 2389–98.
13. Решетняк В.К., Кукушкин М.Л. Боль: физиологические и патологические аспекты. В кн.: Б.Б. Мороз (ред.). Актуальные проблемы патофизиологии (избранные лекции). М.: Медицина, 2001. / Reshetniak V.K., Kukushkin M.L. Bol': fiziologicheskie i patofiziologicheskie aspekty. V kn.: B.B. Moroz (red.). Aktual'nye problemy patofiziologii (izbrannye lekcii). M.: Meditsina, 2001. [in Russian].
14. Стрижаков А.Н., Давыдов А.И. Эндометриоз. Клинические и теоретические аспекты. М.: Медицина, 1996. / Strizhakov A.N., Davydov A.I. Endometrioz. Klinicheskie i teoreticheskie aspekty. M.: Meditsina, 1996. [in Russian].
15. Berkley KJ, Dmitrieva N, Curtis KS, Papka RE. Innervation of ectopic endometrium in a rat model of endometriosis. Proc Natl Acad Sci USA 2004; 101 (30): 11094–8. Epub 2004.
16. Berkley KJ, Rapkin AJ, Papka R.E. The pains of endometriosis. Science 2005; 308 (5728): 1587–9.

17. Anaf V, Simon P, El Nakadi I et al. Hyperalgesia, nerve infiltration and nerve growth factor expression in deep adenomyotic nodules, peritoneal and ovarian endometriosis. *Hum Reprod* 2002; 17 (7): 1895–900.
18. Anaf V, Chapron C, El Nakadi I et al. Pain, mast cells, and nerves in peritoneal, ovarian, and deep infiltrating endometriosis. *Fertil Steril* 2006; 86 (5): 1336–43. Epub 2006 Sep 27.
19. Данилов А.Б. Нейропатическая боль. М.: Нейромедиа, 2003. / Danilov A.B. *Neiropaticheskaia bol'*. M.: Neiromedia, 2003. [in Russian].
20. Lund I, Lundeberg T. Aspects of pain, its assessment and evaluation from an acupuncture perspective. *Acupunct Med* 2006; 24 (3): 109–17.
21. Cummins TR, Rush AM. Voltage-gated sodium channel blockers for the treatment of neuropathic pain. *Expert Rev Neurother* 2007; 7 (11): 1597–612.
22. Million M, Wang L, Adelson DW et al. Pregabalin decreases visceral pain and prevents spinal neuronal activation in rats. *Gut* 2007; 56 (10): 1482–4.
23. Moalem G, Tracey DJ. Immune and inflammatory mechanisms in neuropathic pain. *Brain Res Rev* 2006; 51 (2): 240–64. Epub 2006.
24. Scholz J, Woolf CJ. The neuropathic pain triad: neurons, immune cells and glia. *Nat Neurosci* 2007; 10 (11): 1361–8.
25. Хирургическое лечение синдрома тазовых болей в гинекологической клинике / Под ред. Г.А. Савицкого, Р.Д. Иванова, И.Ю. Щеглова и др. СПб.: ЭЛБИ-СПб., 2003. / *Khirurgicheskoe lechenie sindroma tazovykh bolei v ginekologicheskoi klinike* / Pod red. G.A.Savitskogo, R.D.Ivanova, I.Iu.Shccheglova i dr. SPb.: ELBI-SPb., 2003. [in Russian].
26. Gunter J. Chronic pelvic pain: an integrated approach to diagnosis and treatment. *Obstet Gynecol Surv* 2003; 58 (9): 615–27. Hahn L. Chronic pelvic pain in women. A condition difficult to diagnose – more than 70 different diagnoses can be considered. *Lakartidningen* 2001; 98 (15): 1780–5.
28. Wesselmann U. Clinical characteristics and pathophysiology of pelvic pain in women. *Schmerz* 2002; 16 (6): 467–75.
29. Zermann DH, Ishigooka M, Doggweiler R, Schmidt RA. Chronic Prostatitis: A myofascial pain syndrome? *Infect Urol* 1999; 12 (3): 84–92.
30. Хабиров Ф.А. Клиническая неврология позвоночника. Казань: МПИК, 2002. / *Khabirov F.A. Klinicheskaja neurologiia pozvonochnika*. Kazan': MPIK, 2002. [in Russian].
31. Чхаидзе И.З., Ниаури Д.А. Проблема боли в гинекологической практике. Вестн. Санкт-Петербургского университета. 2007; 11: 107–17. Chkhaidze I.Z., Niauri D.A. Problema boli v ginekologicheskoi praktike. *Vestn. Sankt-Peterburgskogo universiteta*. 2007; 11: 107–17. [in Russian].
32. Stav K, Dwyer PL, Roberts L. Pudendal neuralgia Fact or fiction? *Obstet Gynecol Surv* 2009; 64 (3):190–9.
33. Hruby S, Ebmer J, Dellon AL, Aszmann OC. Anatomy of pudendal nerve at urogenital diaphragm – new critical site for nerve entrapment. *Urology* 2005; 66 (5): 949–52.
34. EAU guidelines on chronic pelvic pain 2012.
35. Rainsford KD. Relationship of nimesulide safety to its pharmacokinetics: assessment of adverse reactions. *Rheumatology (Oxford)* 1999; 38 (Suppl. 1): 4–10.
36. Насонов Е.Л. Эффективность и переносимость нестероидного противовоспалительного препарата. Нимесулид: новые данные. *РМЖ* 2001; 15: 6–8. / *Nasonov E.L. Effektivnost' i perenosimost' nesteroidnogo protivovospalitel'nogo preparata*. Nimesulid: novye dannye. *RMZh*. 2001; 15: 6–8. [in Russian].
37. Misra SC, Pandey RM. Efficacy of drotaverine in irritable bowel syndrome: a double-blind, randomized, placebo-controlled clinical trial. *Am J Gastroenterol* 2000; 95: 2544 (Abs 455).
38. Ниаури Д.А., Попов Э.Н., Русина Е.И. и др. Опыт применения ангиопротекторов (Гинкор-Форт) в лечении больных с синдромом хронических тазовых болей. Регионарное кровообращение и микроциркуляция. 2003; 2 (6): 32–5. / *Niauri D.A., Popov E.N., Rusina E.I. i dr. Opyt primeneniia angioprotektorov (Ginkor-Fort) v lechenii bol'nykh s sindromom khronicheskikh tazovykh bolei*. Regionarnoe krovoobrashchenie i mikrotsirkulatsiia. 2003; 2 (6): 32–5. [in Russian].
39. Адамян Л.В., Шаров М.Н., Сонова М.М. и др. Новый взгляд на хроническую тазовую боль в гинекологической практике. Эффективная фармакотерапия. Неврология и психиатрия. 2013; 3 (32): 24–9. / *Adamian L.V., Sharov M.N., Sonova M.M. i dr. Novyi vzgliad na khronicheskuiu tazovuiu bol' v ginekologicheskoi praktike*. Effektivnaia farmakoterapiia. *Neurologiia i psikhiatriia*. 2013; 3 (32): 24–9. [in Russian].
40. Репина В.В., Данилов А.Б., Воробьева Ю.Д., Фатеева В.В. Хроническая тазовая боль – что важно знать неврологу. *РМЖ*. 2014: 51–4. / *Repina V.V., Danilov A.B., Vorob'eva Iu.D., Fateeva V.V. Khronicheskaja tazovaja bol' – chto vazhno znat' neurologu*. *RMZh*. 2014: 51–4.