

Профілактично-терапевтичні заходи при доброякісних пухлинах матки у вагітних

Л.Б. Маркін, А.Б. Зіменковський, К.Л. Шатилович, Г.Я. Кунинець

Львівський національний медичний університет імені Данила Галицького

Проаналізовані результати профілактично-терапевтичних заходів із застосуванням венотонічного та ангіопротекторного засобу Нормовен у вагітних після 28 тиж гестації. Установлено, що Нормовен є ефективним, зручним для вживання препаратом у лікуванні вагітних з міомою матки, що покращує матково-плацентарний кровообіг та запобігає розвитку ішемічно-некротичних змін у міоматозних вузлах. **Ключові слова: вагітність, міома матки, плацентарна дисфункція, Нормовен.**

Міома матки на сьогодні залишається одним з найбільш поширених доброякісних пухлинних захворювань статеві системи жінки, що негативно впливає на загальний стан репродуктивного та соматичного здоров'я. Частота її в популяції коливається в межах 7,8–28,0% у структурі інших доброякісних пухлин статевих органів, а поєднання вагітності та міоми матки, за даними різних авторів, зустрічається від 0,5% до 6,0%. У віці понад 35 років міому матки діагностують у кожній 4–5-й вагітній [1, 3].

На сьогодні існує тенденція до зростання захворюваності на міому матки серед жінок більш молодого віку, які ще не народжували, але бажають мати власних дітей.

Наявність міоми матки при вагітності асоціюється зі збільшенням частоти акушерських та перинатальних ускладнень. Відомо, що міома нерідко стає причиною безпліддя, а при настанні вагітності ускладнює її перебіг [5].

За даними літератури, до особливостей перебігу вагітності при її поєднанні з міомою матки належать: загроза переривання у різні терміни гестації, плацентарна дисфункція, синдром затримки росту плода, швидкий ріст пухлини, порушення трофіки та некроз міоматозного вузла [2, 10]. Ці порушення пояснюються, по-перше, механічними чинниками (стискання, перекручування), по-друге, вегетосудинними та гемодинамічними змінами. Наслідком можуть бути ішемія, венозний застій, численні тромбоутворення у вузлах. Дистрофічні зміни міоматозних вузлів проявляються набряком, крововиливом, дегенерацією, некрозом, гіаліновим переродженням, що зумовлює можливе збільшення розмірів пухлини в період вагітності [9].

При виникненні тенденції до ішемічних змін у міоматозних вузлах, їхнє збільшення найкращою тактикою у III триместрі вагітності є консервативне спостереження за станом вузла з метою пролонгування гестаційного процесу.

Мета дослідження: удосконалення лікувально-профілактичних заходів з метою попередження розвитку ішемічно-некротичних змін у міоматозних вузлах під час вагітності шляхом комплексного використання антиагрегатів та препарату венотонічної й ангіопротекторної дії Нормовену.

МАТЕРІАЛИ ТА МЕТОДИ

Під спостереженням знаходились вагітні з міомою матки в терміні гестації 28 тиж і більше.

Вагітні основної групи спостереження були розподілені на наступні підгрупи:

I підгрупа – 25 вагітних з вузловою міомою матки, яким з метою попередження розвитку ішемічно-некротичних змін

у міоматозних вузлах призначали антиагрегат дипіридабол (25 мг тричі на день).

II підгрупа – 25 вагітних з вузловою міомою матки, які з метою попередження розвитку ішемічно-некротичних змін у міоматозних вузлах додатково отримували препарат Нормовен у дозі 500 мг двічі на день до розродження. Як відомо, Нормовен володіє протинабряковим ефектом (шляхом зниження проникності капілярів, збільшення їхньої резистентності, покращання мікроциркуляції та лімфатичного дренажу) та протизапальним ефектом (шляхом зменшення адгезії лейкоцитів на ендотелії судин, що пригнічує активність лейкоцитів, синтез медіаторів запалення та їхню дію на стінку судин).

Контрольну групу спостереження склали 20 пацієнок з неускладненим перебігом III триместра вагітності.

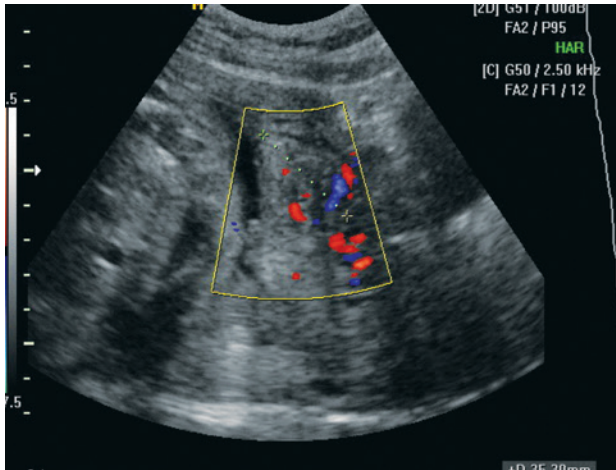
Усім жінкам ще в умовах жіночої консультації проведено ультразвукове дослідження (УЗД) відповідно до вимог клінічного протоколу № 417 «Про організацію амбулаторної акушерсько-гінекологічної допомоги в Україні», згідно з яким було діагностовано наявність вузлової міоми матки. При госпіталізації до акушерського стаціонару УЗД включало визначення анатомічних особливостей матки, вимірювання основних фетометричних параметрів, оцінку стану плода відповідно до клінічного протоколу № 900 «Дистрес плода». Додатково здійснювали доплерометричне дослідження (прилад «SA-8000 EX», MEDISON, Південна Корея) стану кровотоку в маткових артеріях (МА), кольорову та пульсову доплерографію міоматозних вузлів з оцінюванням типу васкуляризації та обрахунком індексу резистентності (IP) у вузлах. IP визначається співвідношенням різниці між максимальною систолічною і кінцевою діастолічною швидкістю до максимальної систолічної швидкості кровообігу: $IP = (A - D) / A$, де А – максимальна систолічна швидкість кровообігу, Д – кінцева діастолічна швидкість кровообігу, М – середня швидкість кровообігу. Під час аналізу результатів доплерометрії урахували рекомендації Л.Б. Маркіна, К.Л. Шатилович (2010) та А. Kurjak, S. Kupesic (2000).

Визначення ефективності запропонованої терапії проводили клінічно на основі скарг вагітних, даних УЗД, доплерометрії у динаміці. Усі зазначені показники вивчали до початку, кожні 10–14 днів від початку лікування та напередодні розродження.

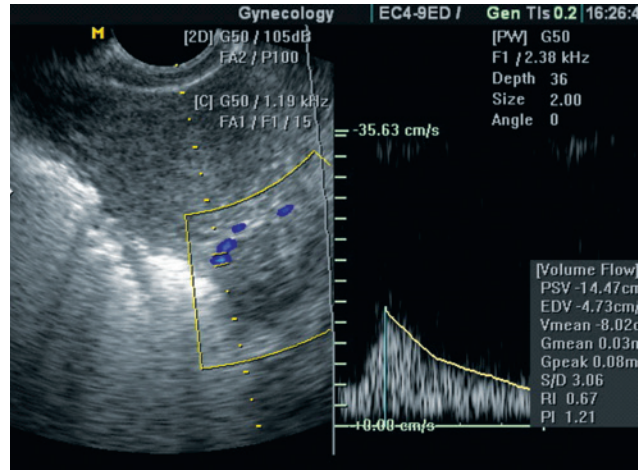
Статистичне оброблення отриманих даних проводили за допомогою комп'ютерної програми Microsoft Excel 7.0 та Statistica 6.0.

РЕЗУЛЬТАТИ ДОСЛІДЖЕННЯ ТА ЇХ ОБГОВОРЕННЯ

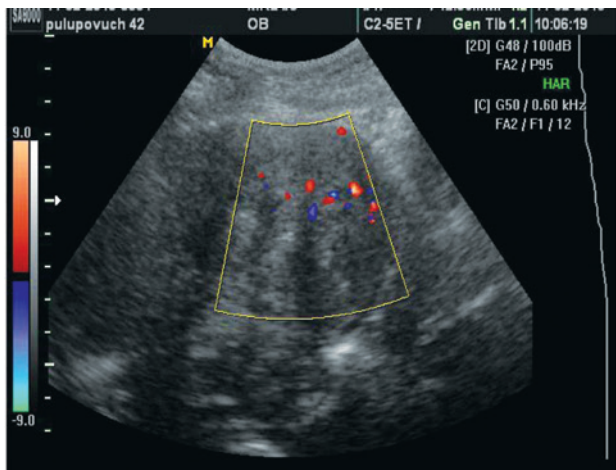
Результати проведених досліджень у групі контролю засвідчили, що у всіх випадках перебіг вагітності не був ускладнений, вік пацієнок становив в середньому $26,4 \pm 2,3$ року. При УЗД значення показників судинного опору в МА та АП знаходились у межах нормативних значень для певного гестаційного терміну. Усі вагітні даної групи були розроджені через природні пологові шляхи з початком спонтанної родової діяльності.



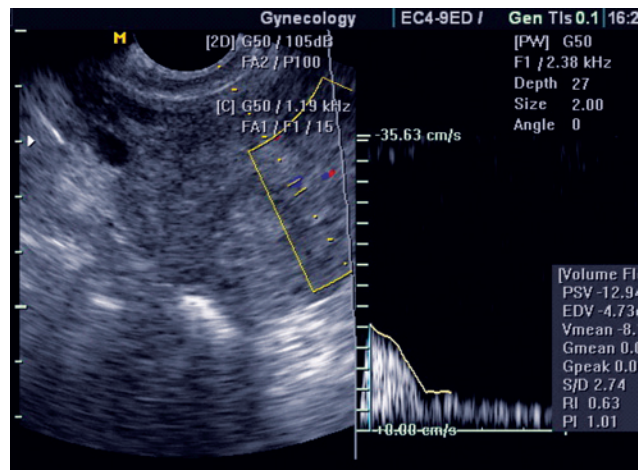
Мал. 1. Вагітність 31–32 тиж. Вузлова міома матки. Основна група спостереження, I підгрупа. Центрипетальний тип кровотоку у вузлі



Мал. 2. Вагітність 31–32 тиж. Вузлова міома матки. Основна група спостереження, II підгрупа. Периферійний тип кровотоку у вузлі



Мал. 3. Вагітність 34–35 тиж. Вузлова міома матки. Основна група спостереження, II підгрупа. Хаотичний тип кровотоку у вузлі



Мал. 4. Вагітність 37 тиж. Вузлова міома матки. Основна група спостереження, I підгрупа. Пульсова доплерометрія міоматозного вузла. IP=0,63

Середній вік пацієнток I підгрупи склав $29,0 \pm 6,7$ року, II – $28,0 \pm 7,4$ року. При вивченні акушерсько-гінекологічного анамнезу виявлено, що у I підгрупі 11 (44%) жінок були першовагітними, що практично відповідало їхній кількості у II підгрупі – 10 (40%) жінок ($p > 0,05$). Невиношування в анамнезі мало місце у 28% пацієнток I підгрупи та у 24% пацієнток II підгрупи. Слід відзначити, що у 74% жінок основної групи спостереження міома матки була діагностована вперше під час цієї вагітності. У решти пацієнток пухлина матки була виявлена у прегравідарний період.

У результаті УЗ-спостереження у більшості вагітних основної групи були виявлені міоматозні вузли розмірами від 5 см до 10 см в діаметрі, кількістю від 2–3 до 6–7, розміщених переважно по передній, задній стінках, а також в ділянці дна матки. В однієї пацієнтки фібриматозний вузол діаметром 5 см був розміщений в ділянці перешийку, у 2 вагітних мала місце фібриміома гігантських розмірів – більше 16 см в діаметрі. За локалізацією міоматозні вузли були субсерозні та інтрамуральні. У 32% випадках (8 пацієнток) I підгрупи та у 40% випадках (10 пацієнток) II підгрупи спостереження фібриматозний вузол розташовувався в ділянці локалізації плаценти.

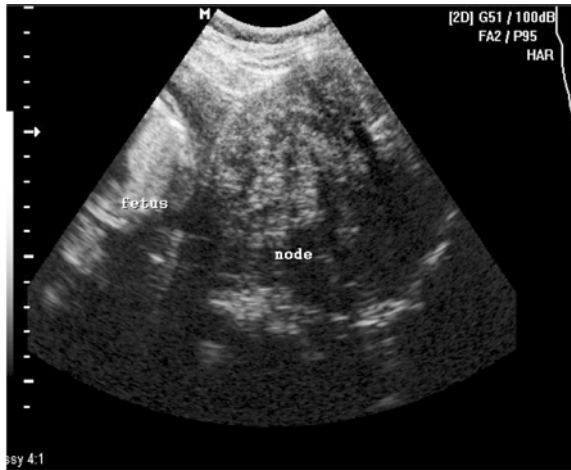
Таким чином, порівняльний аналіз акушерського анамнезу засвідчив співставність підгруп порівняння.

За даними кольорової доплерометрії центрипетальний тип васкуляризації вузлів (наявність кольорових плям переважно у центрі вузла) мав місце у 32% вагітних I та у 28% вагітних II підгрупи, периферійний тип (наявність кольорового «віничка» по периферії та контуру вузла) – у 56% вагітних I та у 52% вагітних II підгрупи, «невизначений» тип кровотоку (наявність хаотично розташованих кольорових плям у вузлі) – у 12% вагітних I та у 20% вагітних II підгрупи спостереження (мал. 1–3). Нами було відзначено, що подібний «хаотичний» тип кровопостачання вузлів спостерігався у жінок з аденоміозом в анамнезі.

При використанні пульсової доплерометрії IP в артеріальних судинах вузлів у вагітних I та II підгруп спостереження становив відповідно $0,62 \pm 0,08$ та $0,67 \pm 0,05$; $p > 0,05$ (мал. 4).

Ріст вузла в середньому на $0,7 \pm 0,02$ см у I та на $0,6 \pm 0,04$ см у II підгрупі протягом 10–14-денного спостереження виявили у 6 вагітних з I та у 7 вагітних з II підгрупи. Характерно, що у всіх цих випадках тип кровопостачання був центрипетальним.

Було відзначено, що у випадках розташування вузла на боці, протилежному плацентації та активного росту пухлини, було незначне зниження IP в артеріях вузла (до $0,55 \pm 0,05$; $p > 0,05$), але достовірне зниження – у МА на боці його локалізації (до



Мал. 5. Вагітність 29–30 тиж. Міома матки. Основна група спостереження, I підгрупа. набряк вузла

0,32±0,02 за норми 0,37–0,57; $p < 0,05$) [4]. Характерним також було виявлення зростання ІР в МА з протилежного, плацентарного боку (до 0,64±0,07), що супроводжувалось відповідним зростанням ІР в АП (до 0,96±0,05 при нормі 0,77–0,87; $p < 0,05$) [4]. Останнє розцінювалось нами як ефект «обкрадання» системи матка–плацента на користь збільшення кровопостачання вузла. Іншу картину відзначено при співпадінні локалізації вузла та плаценти – зниження ІР в артеріях вузла, зниження резистентності кровотоку в МА, але зростання опору в АП, що свідчило про ефект «обкрадання» фетоплацентарного комплексу знову таки на користь кровопостачання вузла.

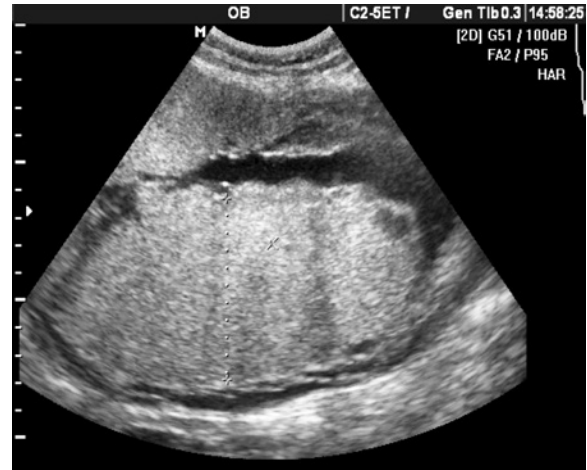Незважаючи на зазначену динаміку 8 з 13 вагітних були народжені через природні пологові шляхи після 37-го тижня вагітності, 5 вагітних (3 з I підгрупи та 2 з II підгрупи спостереження) були прооперовані у термін 34–36 тиж шляхом кесарева розтину у зв'язку з виникненням антенатального дистресу плода.

Наведене вище ще раз підкреслює негативний вплив росту пухлини на стан плода, а також незначний вплив фармакологічних препаратів на ріст доброякісної пухлини матки під час вагітності при зазначених особливостях судинного забезпечення вузлів.

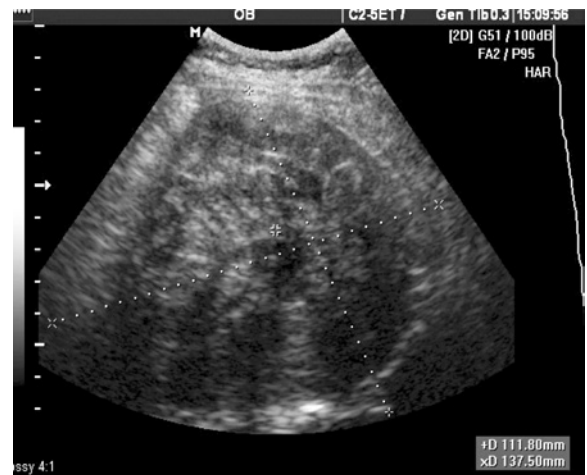При УЗД міоматозних вузлів структурні зміни у вигляді набряку, який проявлявся суттєвим зниженням ехогенності та дифузною неоднорідною ехоструктурою вузла, були виявлені у 14 вагітних з I підгрупи та у 10 жінок з I підгрупи спостереження (мал. 5).

При цьому мало місце незначне (порівняно з початком обстеження) підвищення ІР в артеріальних судинах вузлів при периферійному та хаотичному типі їхньої васкуляризації (до 0,70±0,04). Достовірних змін з боку резистентності кровотоку в МА та АП, змін з боку плода за даними інших інструментальних методів дослідження [7] у цих випадках відзначено не було. Однак при проведенні УЗД у 8 (32%) вагітних з I підгрупи та у 5 (20%) вагітних з II підгрупи була діагностована гіперплазія плаценти (товщина плаценти складала в середньому 48,5±2,4 мм) (мал. 6). Останнє може бути пов'язане із запуском компенсаторно-приспосувальних реакцій з боку плацентарної тканини у відповідь на зміни кровопостачання міоматозних вузлів, спрямованої на збереження адекватної життєдіяльності плода.

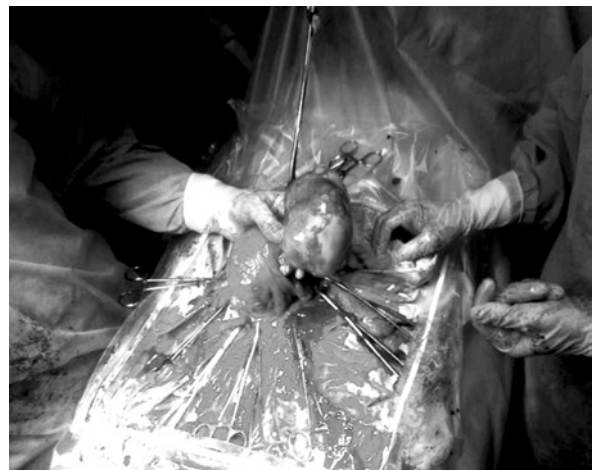Подальше спостереження на фоні проведення лікувально-профілактичних заходів у II підгрупі відзначало прогресування вагітності, задовільний стан плода та відсутність прогресування ішемічно-некротичних змін у 7 з 10 вагітних (70%). У I підгрупі подібна динаміка була відзначена лише у 6 з 14 пацієнток (42,9%). Отже, додаткове використання Нормовену



Мал. 6. Вагітність 29–30 тиж. Міома матки. Основна група спостереження, II підгрупа. Гіперплазія плаценти



Мал. 7. Вагітність 35 тиж. Основна група спостереження, I підгрупа. Некроз міоматозного вузла. Наявність ехонегативних ділянок у вузлі



Мал. 8. Вагітність 38 тиж. Основна група спостереження, I підгрупа. Некроз субсерозного міоматозного вузла

сприяло збільшенню транспортування венозної крові з міжворсинчастого простору та пов'язаний з цим інтенсифікації васкуляризації і профілактиці прогресування ішемічних і розвитку некротичних змін у міоматозних вузлах.

Заслужують на увагу 11 пацієнок (8 з I та 3 з II підгрупи), у яких незважаючи на проведену корекцію результати клініко-лабораторних та інструментальних досліджень свідчили про виникнення дегенеративних та некротичних змін в міоматозному вузлі. Про некроз вузла свідчили відсутність (або зменшення) кольорових плям та достовірне зростання ІР як в центральних, так і у периферійних артеріях пухлини ($0,89 \pm 0,08$ та $0,91, \pm 0,08$ відповідно) (мал. 7, 8). Дані пацієнтки були розроджені передчасно оперативним шляхом. Характерно, що у всіх цих спостереженнях діаметр вузла перевищував 10 см, а у 6 жінок локалізація пухлини була субсерозною.

Таким чином, запропоновані методи консервативного ведення вагітності, ускладненої наявністю вузлової міоми матки, забезпечили профілактику порушень трофіки вузлів, розвитку дистресу плода та доношування вагітності у 56% вагітних з I та у 80% вагітних з II підгрупи спостереження.

Профилактически-терапевтические мероприятия при доброкачественных опухолях матки у беременных

Л.Б. Маркин, А.Б. Зименковский, К.Л. Шатилович, Г.Я. Кининец

Проанализированы результаты профилактически-терапевтических мероприятий с применением венотонического и ангиопротекторного средства Нормовен у беременных после 28 нед гестации. Установлено, что Нормовен является эффективным, удобным для приема препаратом в лечении беременных с миомой матки, улучшающим маточно-плацентарный кровоток и предотвращающим развитие ишемически-некротических изменений в миоматозных узлах.

Ключевые слова: беременность, миома матки, плацентарная дисфункция, Нормовен.

ВИСНОВКИ

1. Клінічний перебіг вагітності у жінок з міомою матки у 44% випадків ускладнюється змінами з боку пухлини та вторинним розвитком плацентарної дисфункції.

2. При центрипетальному типі кровопостачання вузлів відзначається розвиток антенатального дистресу плода, пов'язаний з ростом пухлини.

3. Наявність периферійного або хаотичного типу трофіки вузла супроводжується розвитком дегенеративних та некротичних змін у 22% випадків.

4. Компенсаторно-приспосувальною реакцією з боку системи мати–плацента–плід у відповідь на ріст міоми є гіперплазія плаценти.

5. Препарат Нормовен є ефективним, зручним для вживання венотоніком та ангиопротектором у лікуванні вагітних з міомою матки, що покращує матково-плацентарний кровообіг та профілактує порушення трофіки міоматозних вузлів.

Preventive and therapeutic interventions in benign tumors of the uterus during pregnancy

L.B. Markin, A.B. Zimenkovsky, K.L. Shatilovich, G.Y. Kininets

The results of preventive and therapeutic usage of the drug Normoven with venotonic and angioprotective actions in pregnant women after 28 weeks of gestation have been analyzed. It was established that Normoven is effective, convenient to use in the treatment of pregnant women with uterine fibroids which improves the uterine-placental blood flow and prevents the development of ischemic and necrotic changes in myoma nodes.

Key words: pregnancy, uterine fibroids, placental dysfunction, Normoven.

Сведения об авторах

Маркин Леонид Борисович – Львовский национальный медицинский университет им. Данила Галицкого, 9010, г. Львов, ул. Пекарская, 69; тел.: (032) 233-32-11

Зименковский Андрей Борисович – Львовский национальный медицинский университет им. Данила Галицкого, 79010, г. Львов, ул. Пекарская, 69

Шатилович Катерина Леонидовна – Львовский национальный медицинский университет им. Данила Галицкого, 79010, г. Львов, ул. Пекарская, 69. E-mail: shatik2@ukr.net

Кунинец Галина Ярославовна – Львовский национальный медицинский университет имени Данила Галицкого, 79010, г. Львов, ул. Пекарская, 69

СПИСОК ЛІТЕРАТУРИ

1. Акушерская тактика при ведении беременных с миомой матки / Л.С. Логутова, С.Н. Буянова, И.И. Левашова [и др.] // Вестник Российской ассоциации акушеров-гинекологов. – 1999. – № 3. – С. 24–28.
2. Акушерская тактика при ведении беременных с миомой матки / Н.В. Иванова, А.Е. Бугеренко, О.В. Азиев [и др.] // Вестник Российской ассоциации акушеров-гинекологов. – 1996. – № 4. – С. 58–59.
3. Вихляева Е.М. О стратегии и тактике ведения больных с миомой матки / Е.М. Вихляева // Вестник Российской ассоциации акушеров-гинекологов. – 1997. – № 3. – С. 21–23.
4. Допплерография плацентарного кровообращения: Пособие для врачей / М.И. Агеева, И.А. Озерская, Е.В. Федорова, В.В. Митьков. – М.: РМАПО, 2006. – 43 с.
5. Лейомиома матки при вагітності й після пологів / А.Г. Коломійцева [та інші] // Міжнародний ендокринологічний журнал. – 2007. – № 1. – С. 59–63.
6. Маркін Л.Б., Шатилович К.Л. Моніторинг матково-плацентарно-плодового кровообігу при ускладненому перебігу гестаційного процесу // Педіатрія, акушерство і гінекологія. – 2010. – № 4 (72). – С. 184–188.
7. Наказ МОЗУ від 27.12.2006 р. № 900 «Дистрес плода». – 8 с.
8. Наказ МОЗУ від 15.07.2011 р. № 417 «Методичні рекомендації щодо організації надання амбулаторної акушерсько-гінекологічної допомоги». – 162 с.
9. Сидорова И.С. Ведение беременности и родов у больных с миомой матки / И.С. Сидорова // Советская медицина. – 1981. – № 2. – С. 87–90.
10. Сидорова И.С. Миома матки и беременность / И.С. Сидорова. – М.: Медицина, 1985. – 192 с.
11. Kurjak A., Kupesic S. (Ed.) An atlas of transvaginal color Doppler. Second edition // The Parthenon publishing group. – New York. London, 2000.

Статья поступила в редакцию 22.03.2016

Такі знайомі проблеми

Хронічний тазовий біль

Варикозне розширення вен нижніх кінцівок

Порушення кровообігу під час вагітності



Ресстраційне
свідомство МОЗ України
№ UA/4475/01/01 від 21.09.2015
Перед застосуванням уважно ознайомтесь з інструкцією та
проконсультуйтеся з лікарем.

СКОРОЧЕНА ІНСТРУКЦІЯ ПРЕПАРАТУ НОРМОВЕН

Склад лікарського засобу:

1 таблетка містить флавоноїдної фракції 500 мг, яка містить діосміну 450 мг, гесперидину 50 мг;

Показання для застосування. Хронічна венолімфатична недостатність нижніх кінцівок органічної та функціональної природи (набряки, біль, тяжкість у ногах). Гострий та хронічний геморої.

Противпоказання. Підвищена чутливість до будь-якого компонента препарату в анамнезі.

Особливі застереження.

Застосування у період вагітності або годування груддю.

Експериментальні дослідження не виявили тератогенної дії препарату. Дослідження за участю жінок у III триместрі вагітності довели ефективність застосування препарату та не виявили ризику для плода.

Не рекомендується годування груддю під час застосування препарату (через відсутність достатньої кількості даних щодо проникнення препарату у грудне молоко).

Діти. Даний лікарський засіб не застосовують дітям.

Передозування. На даний час симптоми передозування препарату не описані.

Побічні ефекти. Рідко можливі помірні розлади з боку шлунково-кишкового тракту (діарея, диспепсія, нудота, блювання) або вегетативної нервової системи (головний біль, запаморочення), які не потребують припинення лікування препаратом.

У осіб з підвищеною чутливістю можливий розвиток алергічних реакцій до компонентів препарату.

Взаємодія з іншими лікарськими засобами та інші види взаємодій. Не виявлена.

Категорія відпуску. Без рецепта.



КИЇВСЬКИЙ ВІТАМІННИЙ ЗАВОД
Якість без компромісів!
www.vitamin.com.ua

Ресстраційне посвідчення МОЗ України № UA/4475/01/01 від 18.05.2011
Перед використанням уважно ознайомтесь з інструкцією та проконсультуйтеся з лікарем
ІНФОРМАЦІЯ ДЛЯ СПЕЦІАЛІСТІВ ОХОРОНИ ЗДОРОВ'Я