УДК: 618.14-006.37-02:618.15

Новий погляд на ендометріоз: роль відновлення повноцінного імунного нагляду над ектопічними клітинами ендометрія

С.М. Мельников[1], О.Ф. Тацький[2]
[1]ДУ «Інститут урології АМН України», м. Київ
[2]Фонд «Камелін-Україна», ТОВ «Спіріка», м. Київ

У статті розглянуто роль імунологічних порушень у виникненні рецидивів генітального ендометріозу, а також наведено результати лікування цього захворювання.

вивчення впливу відновлення імунного гомеостазу за допомогою екзогенних пептидів на ефективність лікування ендометріозу.

Було проведене лікування ендометріозу у 68 жінок фертильного віку. У 48 пацієнток був діагностований ендометріоз матки (аденоміоз), у 20 – ендометріоз піхвової частини шийки матки. З метою вивчення ефективності препарату Камелін-Біо у лікуванні ендометріозу пацієнток було розподілено на дві групи.

У групі хворих, яким була призначена монотерапія гормональним препаратом, через 3 міс після закінчення курсу гормонального лікування спостерігалися рецидиви ендометріозу. Вони виникли внаслідок системних та локальних імунологічних порушень, що вірогідно призвели до ухилення ектопічних клітин ендометрія від імунного нагляду.

Завдяки властивості екзогенних пептидів препарату Камелін-Біо реагувати з регулювальними пептидами ектопічних клітин ендометрія виникають умови для повноцінного імунного нагляду за ендометріоїдними вогнищами. У групі хворих, яким застосовували препарат Камелін-Біо, зафіксована у 4 рази нижча частота рецидивів захворювання у порівнянні з групою контролю.

Лікування ендометріозу за допомогою комбінованого препарату прогестагену та естрагену є ефективним і сприяє стійкому регресу клінічної симптоматики захворювання. Перерва у застосуванні базової гормональної терапії призводить до рецидивів ендометріозу, що підтверджується інструментальними методами дослідження. Клінічний досвід підтверджує, що відновлення імунного гомеостазу пацієнток за допомогою препарату Камелін-Біо є важливим чинником підвищення ефективності лікування ендометріозу, приводить до клінічної ремісії і підвищує якість життя.

ндометріоз, ектопічні клітини ендометрія, апоптоз, Камелін-Біо, імунний гомеостаз, рецидиви, лікування.

Ендометріоз – доброякісне розростання тканини, за морфологічними і функціональними властивостями подібної до ендометрія. Генітальний ендометріоз (ГЕ) залишається значно поширеним захворюванням, виявляється у 0,5–5% фертильних жінок і у 25–40% жінок, які страждають на безплідність [1, 6, 7].

У структурі гінекологічної захворюваності ГЕ міцно утримує третє місце після запальних захворювань і міоми матки, призводячи до значних порушень репродуктивної функції, стійкого больового синдрому, безплідності, порушення функції суміжних органів та інвалідизації у важких випадках [1, 8, 9].

Багато дослідників сходяться на думці, що захворювання має мультифакторіальний характер. До етіопатогенетичних можна віднести генетичні, ендокринні, імунні фактори, несприятливі екологічні умови тощо. Найбільш поширеною теорією патогенезу ендометріозу є уявлення про імплантацію життєздатних клітин ендометрія в області малого таза при ретроградній менструації – це переконливо продемонстровано у багатьох клінічних дослідженнях [8, 9, 11, 12, 19].

Немає ніякого сумніву в тому, що ендометріоз є гормонозалежним захворюванням. Засвідчено, що розвиток різних форм ендометріозу відбувається на тлі порушень функціонування гіпоталамо-гіпофізарно-яєчникової системи, до яких належать недостатність жовтого тіла, синдром неовулюючого фолікула та ін., що можуть призводити до безплідності внаслідок функціональної неповноцінності ендометрія та змін анатомо-функціональних взаємовідносин у малому тазі [10–12].

Установлено, що у пацієнток з ГЕ ендометріоїдні гетеротопії є додатковим джерелом утворення локальних естрогенів. У стромальних клітинах ендометріоїдних імплантів виявлений високий рівень активності ароматазної мРНК. Під впливом ферменту ароматази андростендіон усередині імпланта може перетворюватися в естрадіол. У свою чергу постійна локальна продукція естрогенів сприяє підвищенню утворення простагландинів E_2 ($ПГE_2$) внаслідок їхнього стимулювального впливу на фермент циклооксигеназу 2-го типу, який у більш високій концентрації представлений у клітинах строми ектопічно розташованого ендометрія. Створюється патологічне «замкнуте коло», яке пояснює взаємозв'язок проліферативних і запальних процесів, характерних для ендометріозу [7, 33, 35].

Вважають, що у здорових жінок клітини ендометрія не повинні виживати у разі їхньої ектопічної локалізації, по-перше, внаслідок запрограмованої загибелі (апоптозу), по-друге, через вплив мікрооточення очеревини – компонентів, що містяться у перитонеальній рідині. Однак у пацієнток з ГЕ відзначається зниження апоптозу в клітинах ендометрія у порівнянні зі здоровими жінками, ще більш виражене в ектопічних вогнищах, унаслідок чого підвищується їхня проліферативна активність і посилюється здатність до аномальної імплантації. Велике значення може мати і зниження інгібуючого потенціалу мікрооточення очеревини (зокрема, нездатність клітин, що володіють цитотоксичними властивостями, до елімінації ектопічно розташованого ендометрія) [15, 17, 18].

Зовнішній ГЕ є зручною моделлю для вивчення порушень імунітету при патологічному розростанні ектопічно розташованих тканин. Важлива роль імунної системи у контролі проліферації і диференціювання клітин є одним з основних постулатів фундаментальної імунології, що розглядає неопластичні процеси як результат поломки наглядових функцій імунної системи. Ці уявлення дають додат-

Таблиця 1

Симптоми ендометріозу (В.А. Бенюк та співавт., 2007)

Типові	Менш типові	Більш рідкісні	Спостерігаються дуже рідко
Дисменорея	Дисхезія (порушення дефекації)	Часті позиви до сечовипускання	Гемоптизис (кровохаркання)
Диспареунія (статеві розлади)	Патологічні виділення	Гематурія	Кишкова непрохідність
Безплідність	Дисфункціональні маткові кровотечі	Кровотеча з прямої кишки	Водянка нирки та сечівника
Тазовий біль	Дизурія		Вузли у шкірі

кові можливості не лише для поліпшення діагностики, а й для розвитку методів терапії, пов'язаних зі змінами функцій різних компонентів імунної системи, що визначають протипухлинний імунітет. Стосовно цього найбільший інтерес представляє оцінювання декількох параметрів, що беруть участь у контролі проліферації і локалізації клітин, а також у механізмах неоангіогенезу та в регуляції процесів апоптозу.

Відомо, що головну роль в реалізації «наглядових» функцій імунної системи відіграють три компоненти – цитотоксичні лімфоцити, інтерферони і макрофаги [5, 16, 19, 20]. Незважаючи на безперечну важливість визначення маркерів системних змін імунітету, вважають, що основне значення у патогенезі зовнішніх форм ГЕ має усе-таки місцева взаємодія компонентів імунної системи і патологічно змінених клітин, тому особливе значення надається активності локальних факторів, зокрема макрофагів перитонеальної рідини. Регрес або прогресування вогнищ зовнішнього ГЕ зумовлюються взаємодією макрофагів зі стромальними ендометріальними клітинами із подальшим синтезом цитокінів (інтерлейкінів, факторів росту, інтерферонів), які зумовлюють загибель або, навпаки, посилення проліферації цих клітин [5, 16].

Отже, саме у вогнищі локалізації ендометріоїдних гетеротопій відбуваються ті ключові біохімічні процеси, які визначають шляхи розвитку захворювання: або в бік його прогресування, або навпаки – у бік ремісії за рахунок лізису імплантів. Так, сучасні дослідження встановили, що ключову роль в ухиленні ектопічної тканини від імунного нагляду відіграють ядерні рецептори і коактиватори ядерних рецепторів. Коактивуючий пептид стероїдних рецепторів ядра SRC-1 (steroid receptor coactivator-1) здатний блокувати стимулювальний вплив TNF-α на фермент каспазу-8, що, у свою чергу, перешкоджає апоптозу клітин ектопічно розташованого ендометрія [13, 14]. Отже, селективна дія на коактиватори стероїдних ядерних рецепторів, надаючи можливість TNF-α запускати механізми програмування загибелі клітин ектопічної локалізації, відкриває перспективи у лікуванні ендометріозу

Оскільки ендометріоз є гормонозалежним захворюванням, більшість його симптомів має циклічний характер. Основні клінічні прояви ГЕ представлені у табл. 1 [1]. Важливою підмогою для встановлення правильного діагнозу є гінекологічний огляд і трансвагінальне, а за необхідності – трансректальне УЗД. Для діагностики глибоких інфільтративних форм з ураженням кишечнику та інших органів малого таза бажано проведення тривимірного УЗД, а також КТ і МРТ. На жаль, усі ці методи не ефективні для виявлення перитонеальних форм ендометріозу, тому на сьогодні «золотим стандартом» для діагностики зовнішнього ГЕ є лапароскопія [21–24]. При цьому остаточний діагноз встановлюють тільки після гістологічного дослідження біоптату, взятого з перитонеальних вогнищ [27–30]. При гетеротопіях розмірами більше 3 см, що характеризуються глибоким інфільтруючим ростом, гістологічне дослідження дозволяє не тільки підтвердити діагноз, але і виключити їхню малігнізацію, яку виявляють у рідкісних випадках [25, 26].

Для лікування пацієнток з ендометріозом найбільш часто використовують комбіновані оральні контрацептиви (КОК). КОК давно і міцно зайняли певну «нішу» у лікуванні ендометріозу, а саме – купірування дисменореї і, перш за все, альгоменореї (ефективність – 60–95%). Для лікування використовують препарати, що містять гестагенний компонент дієногест (дієногесту – 2 мг, етинілестрадіолу – 0,03 мг). Дієногест – прогестаген 4-го покоління (комбінація 19-нортестостерону і похідних прогестерону) у дозі 2 мг/сут був спеціально розроблений для лікування ендометріозу. Дієногест – єдиний прогестин, який ув меншій дозі продемонстрував подібну ефективність з агоністами гонадотропін-рилізинг-гормону (ГнРГ). Препарат усуває спричинений ендометріозом біль: дисменорею, диспареунію, хронічний тазовий біль за рахунок атрофії ендометріоїдних вогнищ. Спосіб застосування обговорюється, але багато хто воліє призначати препарат у безперервному режимі, що забезпечує відсутність менструальноподібних реакцій. За даними P. Vercellini та співавторів, КОК після видалення ендометріоми знижують ризик виникнення рецидиву або подовжують тривалість пострецидивного періоду [31]. Препаратами вибору для лікування і реабілітації пацієнток з ендометріозом є також агоністи ГнРГ, що справляють антиестрогенну, антигестагенну, антигонадотропну і антиандрогенну дію. Ще однією групою препаратів, які використовують при ендометріозі, є прогестагени. Левоноргестрел – синтетичний гестаген з групи 19-норстероїдів – один з найбільш сильнодіючих прогестинів з максимальною біологічною активністю і вираженою антиестрогенною, антигонадотропною дією, слабкою андрогенною дією [32, 34].

У зв'язку з ключовою роллю імунної системи у патогенезі ГЕ великий інтерес представляють повідомлення про патогенетичне значення імунотропних препаратів у комплексному лікуванні зовнішнього ГЕ. Важливою умовою успішного використання імунокоректорів є їхній вплив не тільки на системні компоненти імунної системи, але і на локальні фактори, що зумовлюють формування та розвиток ендометріоїдних вогнищ.

У розпорядженні українських медиків у 2015 році з'явився інноваційний препарат екзогенних пептидів Камелін-Біо. Камелін-Біо не є імуномодулятором, імуностимулятором чи імунокоректором у звичному розумінні. На відміну від загальновідомих імунотропних препаратів, Камелін-Біо забезпечує імунну систему необхідними умовами і максимальними можливостями для потужної і високоефективної протидії онкологічним захворюванням, бактеріальним і вірусним інфекціям. У склад Камеліну-Біо входять біологічно активні речовини, у тому числі екзогенні пептиди, отримані з гірського меду за допомогою контрольованого гелевого електрофорезу. МНР (МНР –

ISSN 1992-5921

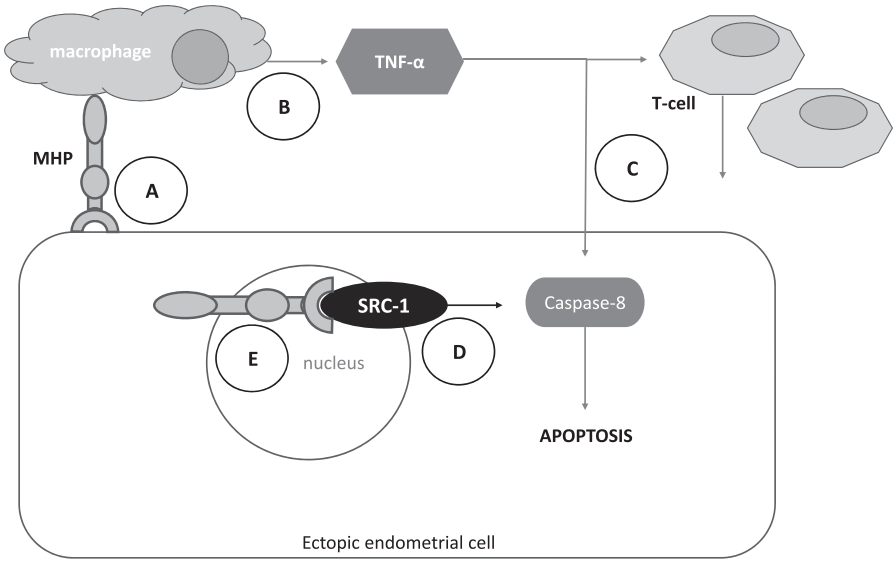

Мал. 1. Механізм дії Камелін-Біо при ендометріозі. Екзогенний пептид MHP інтегрується у мембрану ектопічно розташованої клітини ендометрія та залучає до взаємодії макрофаг (A); макрофаг активується та синтезує TNF-α (B), що сприяє рекрутингу неактивних Т-лімфоцитів та ініціації програмованої загибелі клітини (апоптозу) за допомогою біохімічного каскаду, де ключову роль відіграє каспаза-8 (C); коактиватор стероїдних рецепторів SRC-1 пригнічує активність каспази-8, що може дозволити ектопічно розташованій клітині уникнути апоптозу (D); екзогенний пептид MHP блокує SRC-1 і, таким чином, робить апоптоз клітини невідворотним (E)

mountain honey peptides, пептиди гірського меду) – представники одного з найбільш еволюційно найдавніших сімейств протеїнів. MHP, потрапляючи в організм, вступають у складні і різноманітні пептидно-пептидні взаємодії з регулювальними протеїнами людини. Адже неодноразово доведено, що пептиди рослин і тварин за будовою і функціями схожі на дефенсини і аларміни і здатні активувати імунні реакції в організмі [2, 3]. Пептиди Камеліну-Біо (MHP) завдяки ефекту тканинного накопичення (TAE – tissue accumulation effect) за допомогою периферійних пептидних ланцюгів приєднуються до клітинних мембран ектопічно розташованого ендометрія і таким чином провокують їхні більш продуктивні взаємодії з Т-лімфоцитами, NK-клітинами та макрофагами [2, 4]. Макрофаги синтезують TNF-α та ліцензують ще більшу кількість інших фагоцитів і Т-клітин, що, у свою чергу, приводить до посилення імунного нагляду за патологічним вогнищем. І головне – завдяки своїй еволюційно запрограмованій здатності реагувати з іншими білковими структурами екзогенні пептиди Камеліну-Біо пригнічують активність гена SRC-1, водночас надаючи можливість TNF-α ініціювати програмовану загибель (апоптоз) клітини ендометрія ектопічної локалізації (мал. 1) [4, 13, 14, 16].

Мета дослідження: вивчення впливу відновлення імунного гомеостазу за допомогою екзогенних пептидів на ефективність лікування ендометріозу.

МАТЕРІАЛИ ТА МЕТОДИ

У клініці сексології та андрології ДУ «Інститут урології АМН України» проведене лікування ендометріозу у 68 жінок фертильного віку. У 48 пацієнток був діагностований ендометріоз матки (аденоміоз), у 20 – ендометріоз піхвової частини шийки матки. З метою вивчення ефективності препарату Камелін-Біо у лікуванні ендометріозу пацієнток було розподілено на дві групи: у групі дослідження (n=34) хворі отримували комбінований препарат прогестагену та естрагену (дієногест 2 мг + етинілестрадіол 0,03 мг) 1 раз на добу протягом 180 днів, а також як гармонізатор імунного гомеостазу препарат Камелін-Біо з першого дня гестагенової терапії по 1 капсулі 3 рази на день за 30 хв до їди разом з водою протягом 20 днів, перерва – 8 днів. Після перерви пацієнтки отримували повторний курс ще 20 днів, знову 8 днів перерва, потім третій і четвертий курси відповідно.

У групі порівняння (контроль; n=34) хворі отримували комбінований препарат прогестагену та естрагену (дієногест 2 мг + етинілестрадіол 0,03 мг) 1 раз на добу протягом 180 днів. У пацієнток з кольпоскопічно підтвердженим діагнозом ендометріозу піхвової частини шийки матки проводили видалення патологічних вогнищ із застосуванням аргоноплазменної коагуляції. Моніторинг перебігу хвороби проводили з першого дня лікування з попередньою фіксацією клінічної симптоматики до початку терапії, через 3 та 6 міс, а також через 3 міс після закінчення курсу терапії.

РЕЗУЛЬТАТИ ДОСЛІДЖЕННЯ ТА ЇХ ОБГОВОРЕННЯ

До початку лікування в обох групах хворих фіксували скарги на дисменорею, диспареунію, тазовий біль, дисфункціональні маткові кровотечі, дизуричні явища. Діагноз ендометріозу підтверджували за допомогою трансвагінального УЗД, гістероскопії та кольпоскопії. Під час гістероскопії у зоні дна і бічних стінок матки виявляли одиничні або множинні отвори (ендометріоїдні ходи) округлої, овальної або лінійної форми, темно-коричневого або темно-синього кольору. Також спостерігали розширення діаметра вивідних протоків залоз; нерівні, шорсткі, горбисті стінки порожнини матки; кістозне розширення гирл залоз (за типом «ендометріоїдних вічок») та аденоміотичні вузли.

Кольпоскопічно у хворих визначали ендометріоїдні вогнища різної форми (точкового типу у формі «очок», смужок, округлої і багатокутної форми) і величини (від шпилькової голівки до майже повного ураження вагінальної

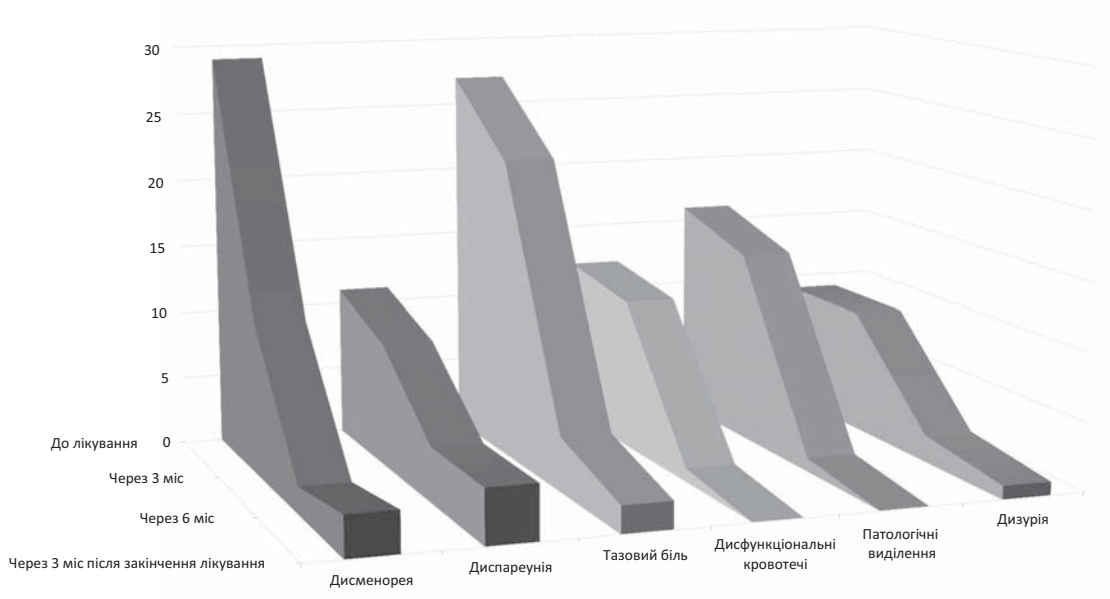

Мал. 2. Кількість хворих (N) з клінічними проявами ендометріозу у динаміці спостереження (група дослідження) у порівнянні з даними референтної групи (p≤0,05)

частини), розташовані як на передній і задній губах шийки матки, так і навколо зовнішнього маткового вічка. Також зустрічалися ектопічні вогнища, що мали вигляд псевдоерозій з наявністю закритих залоз, наповнених геморагічним вмістом. З метою верифікації діагнозу та диференціальної діагностики з іншими захворюваннями репродуктивної системи проводили гістологічне дослідження біоптатів патологічних вогнищ.

Протягом лікування в обох групах спостереження відзначали стійкий регрес клінічної симптоматики ендометріозу, починаючи з третього місяця терапії.

Якщо до початку лікування у групі дослідження дисменорею виявляли у 29 (85,3%) хворих, диспареунію – в 11 (32,4%) хворих, тазовий біль – у 27 (79,4%) хворих, дисфункціональні маткові кровотечі – у 12 (35,3%) хворих, патологічні виділення – у 16 (47,0%) хворих та дизуричні явища – у 9 (26,5%) хворих, то вже у другій точці моніторингу дисменорея була зафіксована в 11 (32,4%) хворих, диспареунія – у 9 (36,5%), тазовий біль – у 22 (64,7%), дисфункціональні маткові кровотечі – в 11 (32,4%), патологічні виділення – у 14 (41,2%), дизуричні явища – у 9 (36,5%) хворих відповідно. Угрупі контролю спостерігалася аналогічна динаміка регресу клінічних проявів захворювання: якщо до початку лікування дисменорею діагностували у 31 (91,2%) хворої, диспареунію – в 11 (32,4%) хворих, тазовий біль – у 26 (76,5%) хворих, дисфункціональні маткові кровотечі – у 14 (41,2%) хворих, патологічні виділення – у 15 (44,1%) хворих та дизуричні явища – у 10 (29,4%) хворих, то вже у другій точці моніторингу дисменорея була зафіксована у 8 (23,5%) хворих, диспареунія – у 9 (36,5%), тазовий біль – у 18 (52,9%), дисфункціональні маткові кровотечі – в 11 (32,4%), патологічні виділення – у 12 (35,3%), дизуричні явища – у 7 (20,6%) хворих відповідно.

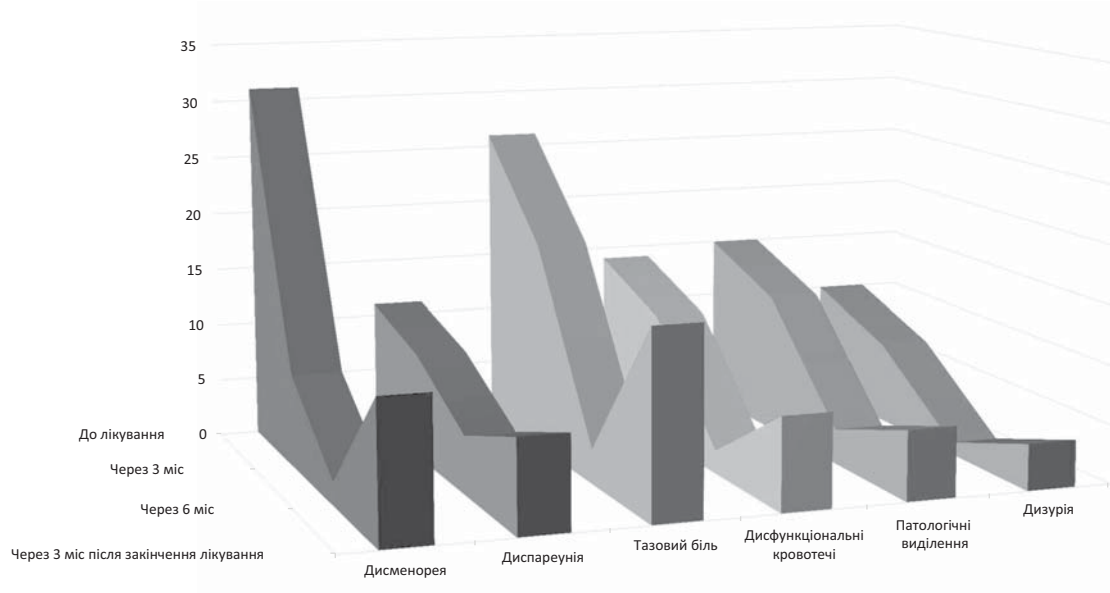

Мал. 3. Кількість хворих (N) з клінічними проявами ендометріозу у динаміці спостереження – група контролю

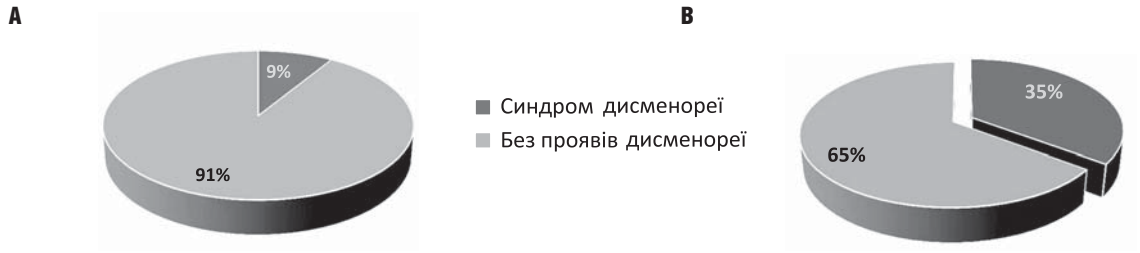

Мал. 4. Питома вага пацієнток із синдромом дисменореї через 6 міс після завершення курсу лікування: А – група дослідження*; В – референтна група
(* – у порівнянні з даними референтної групи, p≤0,05)

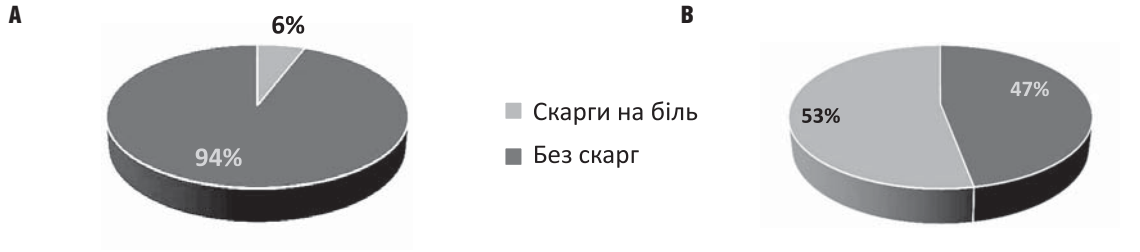

Мал. 5. Питома вага пацієнток зі скаргами на тазовий біль через 6 міс після завершення курсу лікування: А – група дослідження*; В – референтна група
(* – у порівнянні з даними референтної групи, p≤0,05)

Регрес клінічної симптоматики в обох групах спостереження продовжувався і через 6 міс базової гестагенової терапії. У групі дослідження дисменорею відзначали лише у 2 (5,9%) хворих, диспареунію – у 4 (11,8%) хворих, тазовий біль – у 4 (11,8%) хворих, дисфункціональні маткові кровотечі – в 1 (2,9%) хворої, патологічні виділення – в 1 (2,9%) хворої, дизуричні явища – у 2 (5,9%) хворих. В аналогічній точці моніторингу у групі контролю дисменорею відзначали у 2 (5,9%) хворих, диспареунію – у 5 (14,7%), тазовий біль – у 3 (8,8%), дисфункціональні маткові кровотечі – у 2 (5,9%), патологічні виділення – у 3 (8,8%), дизуричні явища – в 1 (2,9%) хворої відповідно.

Треба відзначити, що відновлення менструального циклу було зареєстровано в обох групах спостереження вже через 2 міс після закінчення гормональної терапії. Слід також зазначити, що у групі дослідження у переважної більшості пацієнток не спостерігалося повернення клінічних проявів захворювання. Натомість у групі контролю у 13 пацієнток поновилися скарги на тазовий біль, а у 10 хворих після зникнення знов з'явилися явища дисменореї і ще у 3 пацієнток – скарги на диспареунію (мал. 2, 3).

Значний інтерес, на наш погляд, представляють результати моніторингу клінічних проявів захворюваня через 3 міс після закінчення курсу гестагенової терапії. У групі пацієнток, які разом з базовою терапією протягом перших чотирьох місяців отримували Камелін-Біо, у жодної хворої не відзначено патологічних виділень та не фіксували дисфункціональні маткові кровотечі. Скарги на дизурію зберігалися в 1 (2,9%) хворої, на тазовий біль – у 2 (5,9%) хворих, на диспареунію – у 4 (11,8%) хворих, на дисменорею – у 3 (8,8%) хворих. У той самий час у референтній групі, на жаль, ми спостерігали повернення клінічних проявів ендометріозу у значної кількості пацієнток: дисменорею – у 12 (35,3%) хворих, диспареунію – у 8 (23,5%), тазовий біль – у 16 (47,0%), дисфункціональні маткові кровотечі – у 8 (23,5%), патологічні виділення – у 6 (17,6%), дизуричні явища – у 4 (11,8%).

Порівняння результатів лікування за запропонованими схемами свідчить, що у групі дослідження питома вага хворих з характерними клінічними проявами ендометріозу через 6 міс після закінчення курсу терапії була відчутно меншою, ніж у референтній групі. Так, наприклад, у 91 % пацієнток, які як гармонізатор імунного гомеостазу отримували Камелін-Біо, не було проявів дисменореї. У той час як у групі контролю через 6 міс після закінчення лікування дисменорею відзначено у 35% хворих (мал. 4). Також у групі дослідження залишилося лише 6 % пацієнток зі скаргами на тазовий біль, натомість у референтній групі у багатьох хворих скарги на тазовий біль поновилися після двомісячної перерви (мал. 5). Пацієнткам, у яких спостерігався рекурентний перебіг захворювання, повторно проводили гістероскопію і кольпоскопію – результати цих тестів підтверджували рецидиви. У групі дослідження рецидив був підтверджений у 4 (11,7%) пацієнток, у групі контролю – у 16 (47,0%) пацієнток.

Отже, у групі контролю ми спостерігали рецидиви ендометріозу, які були вирогідно спричинені не тільки перервою у застосуванні гормонального препарату, а й виникли внаслідок системних та локальних імунологічних порушень, що призвели до ухилення ектопічних клітин ендометрію від імунного нагляду.

ВИСНОВКИ

1. Лікування хворих на ендометріоз за допомогою комбінованого препарату прогестагену та естрагену є ефективним і сприяє стійкому регресу клінічної симптоматики захворювання. Перерва у застосуванні базової гормональної терапії призводить до рецидивів ендометріозу, що підтверджується інструментальними методами дослідження.

2. Відновлення імунного гомеостазу за допомогою препарату Камелін-Біо вочевидь створює умови для повноцінного імунного нагляду за ектопічними клітинами ендометрія, про що свідчить у 4 рази нижча частота рецидивів захворювання у групі дослідження порівняно з групою контролю.

3. Клінічний досвід підтверджує, що відновлення імунного гомеостазу є важливим чинником підвищення ефективності лікування ендометріозу, приводить до клінічної ремісії і підвищує якість життя пацієнток.

Новый взгляд на эндометриоз: роль восстановления полноценного иммунного надзора над эктопическими клетками эндометрия

С.Н. Мельников, А.Ф. Тацкий

В статье рассмотрена роль иммунологических нарушений в возникновении рецидивов генитального эндометриоза, а также приведены результаты лечения этого заболевания.

изучение влияния восстановления иммунного гомеостаза с помощью экзогенных пептидов на эффективность лечения эндометриоза.

Было проведено лечение эндометриоза у 68 женщин фертильного возраста. У 48 пациенток был диагностирован эндометриоз матки (аденомиоз), у 20 – эндометриоз влагалищной части шейки матки. С целью изучения эффективности препарата Камелин-Био в лечении эндометриоза пациентки были разделены на две группы.

В группе больных, которым была назначена монотерапия гормональным препаратом, через 3 мес после окончания курса гормонального лечения наблюдались рецидивы эндометриоза. Они возникли в результате системных и локальных иммунологических нарушений, что привело к уклонению эктопических клеток эндометрия от иммунного надзора.

Благодаря свойству экзогенных пептидов препарата Камелин-Био реагировать с регулирующими пептидами эктопических клеток эндометрия возникают условия для полноценного иммунного надзора за эндометриоидным очагом. В группе больных, у которых применяли препарат Камелин-Био, зафиксирована в 4 раза меньше частота рецидивов заболевания по сравнению с группой контроля.

Лечение эндометриоза с помощью комбинированного препарата прогестагена и эстрагенов является эффективным и способствует устойчивому регрессу клинической симптоматики заболевания. Перерыв в применении базовой гормональной терапии приводит к рецидивам эндометриоза, что подтверждается инструментальными методами исследования. Клинический опыт подтверждает, что восстановление иммунного гомеостаза пациенток с помощью препарата Камелин-Био является важным фактором повышения эффективности лечения эндометриоза, приводит к клинической ремиссии и улучшает качество жизни.

эндометриоз, эктопические клетки эндометрия, апоптоз, Камелин-Био, иммунный гомеостаз, рецидивы, лечение.

A new look at endometriosis: the role of restoring of full immune surveillance over ectopic cells of the endometrium

S.M. Melnikov, O.F. Tatskyy

The article deals with the role of immunological disorders in the occurrence of genital endometriosis recurrences, as well as the results of treatment of this disease.

the study of the effect of restoring immune homeostasis with the help of exogenous peptides on the effectiveness of the treatment of endometriosis.

Endometriosis was treated in 68 women of childbearing age. In 48 patients, uterine endometriosis (adenomyosis) was diagnosed, and 20 cases were endometriosis of the vaginal part of the cervix. In order to study the effectiveness of Camelyn-Bio in the treatment of endometriosis, patients were divided into two groups.

In the group of patients who were prescribed hormonal monotherapy, 3 months after the end of the course of hormonal treatment, recurrence of endometriosis was observed. They arose due to systemic and local immunological disorders, which probably led to ectopic endometrial cells from immune surveillance.

Due to the properties of the exogenous peptides of the Camelyn-Bio preparation, reacting with the regulatory peptides of the ectopic cells of the endometrium, there are conditions for a complete immunological surveillance of the endometrium foci. In the group of patients treated with Camelyn-Bio, the incidence of relapse was 4 times lower than that of the control group.

Treatment of endometriosis with the combined progestogen and estragon drug is effective and contributes to a sustained regression of the clinical symptoms of the disease. A break in the use of basic hormonal therapy leads to relapses of endometriosis, which is confirmed by the instrumental methods of research. Clinical experience confirms that the restoration of the immune homeostasis of patients with the Camelyn-Bio preparation is an important factor in increasing the effectiveness of endometriosis treatment, leads to clinical remission and improves the quality of life.

endometriosis, ectopic cells of the endometrium, apoptosis, Camelyn-Bio, immune homeostasis, relapses, treatment.

Сведения об авторах

Мельников Сергей Николаевич – ГУ «Институт урологии АМН Украины», 04053, г. Киев, ул. В. Винниченко, 9-А; тел.: (044) 486-99-84. *E-mail: melnikovsn@ukr.net*

Тацкий Алексей Феликсович – фонд «Камелин-Украина», ООО «Спирика», 01135, г. Киев, ул. Черновола, 25, оф. 119; тел.: (097) 777-03-35. *E-mail: info@camelyn.com.ua*

СПИСОК ЛІТЕРАТУРИ

1. Бенюк В.О., Усевич И.А. Современный взгляд на лечение эндометриоза // Мед. аспекты здоровья женщины. – 2007. – № 1. – С. 28–31.
2. Засєда Ю.І., Тацький О.Ф. Ефект тканинного накопичення екзогенних пептидів – ключ до розуміння механізмів гармонізації імунного гомеостазу у пацієнтів з хронічним бактеріальним простатитом // Здоровье мужчины. – 2017. – № 1 (60). – С. 51–56.
3. Курченко А.І, Бенюк В.О, Потебня Г.П., Кобись В.Л., О.Ф.Тацький О.Ф., Неймарк С.О. Роль екзогенних пептидів у відновленні повноцінної імунної відповіді в умовах вторинного імунодефіциту // Здоровье женщины. – 2017. – № 1 (117). – С. 89–97.
4. Литвиненко О.О., Тацький О.Ф. Ефективна профілактика рецидивів раку молочної залози: роль екзогенних пептидів МНР у відновленні імунного гомеостазу // Клінічна імунологія. Алергологія. Інфектологія. – 2017. – № 3 (100). – С. 51–56.
5. Линде В.А., Татарова Н.А., Гришанина О.И. Иммунологические аспекты эндометриоза // Проблемы репродукции. – 2008. – Т. 14, № 4. – С. 74–77.
6. Badipatla K.R., Vupputuri A., Niazi M., Blaise M.N., Nayudua S.K. Colonic Endometriosis: Dig Deeper for Diagnosis. Gastroenterology Res. 2017 Feb; 10(1): 59-62.
7. Badescu A, Roman H, Aziz M, Puscasiu L, Molnar C, Huet E, Sabourin JC. et al. Mapping of bowel occult microscopic endometriosis implants surrounding deep endometriosis nodules infiltrating the bowel. Fertil Steril. 2016;105(2):430–434.
8. Carfagna P, De Cicco Nardone C, De Cicco Nardone A, Testa AC, Scambia G, Marana R, De Cicco Nardone F. The Role of Transvaginal Ultrasound in the Evaluation of Ureteral Involvement in Deep Endometriosis. Ultrasound Obstet Gynecol. 2017 May 15. doi: 10.1002/uog.17524
9. Casals G, Ordi J, Creus M, Fбbregues F, Carmona F, Casamitjana R, et al. Expression pattern of osteopontin and бvв3 integrin during the implantation window in infertile patients with early stages of endometriosis. Hum Reprod. 2012;27:805–813.
10. Da Broi MG, Navarro PA. Oxidative stress and oocyte quality: ethiopathogenic mechanisms of minimal/mild endometriosis-related infertility. Cell Tissue Res. 2016;364(1):1–7.
11. Facchin F, Barbara G, Saita E, et al. Personality in women with endometriosis: temperament and character dimensions and pelvic pain. Hum Reprod. 2016;31(7):1515–1521.
12. Fritzer N, Haas D, Oppelt P, et al. More than just bad sex: sexual dysfunction and distress in patients with endometriosis. Eur J Obstet Gynecol Reprod Biol. 2013;169(2):392-396.
13. Han SJ, Hawkins SM, Begum K, Jung SY, Kovanci E, Qin J, Lydon JP, DeMayo FJ, O'Malley BW. A new isoform of steroid receptor coactivator-1 is crucial for pathogenic progression of endometriosis. Nat Med. 2012;18:1102–1111.
14. Han S.J., O'Malley B.W. The dynamics of nuclear receptors and nuclear receptor coregulators in the pathogenesis of endometriosis. Hum Reprod Update. 2014 Jul; 20(4): 467–484.
15. Hansen KE, Kesmodel US, Kold M, Forman A. Long-term effects of mind-

CAMELYN BIO

Перемагай і живи!

ДІЄВИЙ МАРКЕР АТИПОВИХ КЛІТИН

здатний до адгезії на атипових клітинах, що маскуються рекрутує Т-лімфоцити і тому генерує потужний імпульс імунного знищення пухлини

ПОТУЖНИЙ ІНДУКТОР НЕАКТИВНИХ Т-ЛІМФОЦИТІВ

за рахунок взаємодії з кателіцидином LL-37 активує в Т-лімфоцитах синтез інтерлейкінів та ініціює імунний каскад для знищення пухлини

ЕФЕКТИВНИЙ ПРОТИПУХЛИННИЙ ДЕТОКСИКАНТ

приєднується до рештків знищеної пухлини і асистує макрофагам в знешкодженні та евакуації токсичних фрагментів

www.camelyn.in.ua

SPIRIQA

Висновок державної санітарно-епідеміологічної експертизи №05.03.02-03/46863 від 16.10.2015. Склад: біологічно активні речовини проміжної фракції обробки меду, в тому числі пептиди гірського меду. ***Спосіб застосування:*** *1. Ампули.* Приймати: дорослим по 1 ампулі 2 рази на день (зранку та ввечері). Термін прийому: 20 днів. *2. Капсули.* Приймати: дорослим по 1 капсулі 3 рази на день за 30 хв до прийому їжі. Термін прийому: 30 днів. ***Протипоказання:*** не рекомендовано приймати при індивідуальній чутливості до компонентів продукту. Не є лікарським засобом. Імпортер: ТОВ «Спіріка», 01135, м. Київ, вул. Чорновола, 25, оф. 119. Виробник: ТОВ «Камелін», Грузія, м. Тбілісі, вул. Кінзмараулі, 7, тел.: +38 (044) 581-56-50, +38 (097) 777-03-35, www.camelyn.in.ua.

fulness-based psychological intervention for coping with pain in endometriosis: a six-year follow-up on a pilot study. Nord Psychol. 2017;69(2):100-109.
16. Jiang L, Yan Y, Liu Z, Wang Y. Inflammation and endometriosis. Front Biosci. 2016;21:941–948.
17. Khachani I., Adib A.F., Bezad R. Cesarean Scar Endometriosis: An Uncommon Surgical Complication on the Rise? Case Report and Literature Review. Case Rep Obstet Gynecol. 2017; 2017: 8062924.
18. Kohler G. Faustmann T.A., Gerlinger C. A dose – randing stady to determine the effecacy and safety of 1,2, and 4 mg of dienogest daily for endometriosis // Int. J. Gyn. Obst. 2010. – Vol. 108. – P. 21–25.
19. Laura Buggio L., Barbara G., Facchin F., Frattaruolo M.P., Aimi G., Berlanda N. Self-management and psychological-sexological interventions in patients with endometriosis: strategies, outcomes, and integration into clinical care. Int J Womens Health. 2017; 9: 281-293.
20. Machairiotis N, Stylianaki A, Dryllis G, et al. Extrapelvic endometriosis: a rare entity or an under diagnosed condition? Diagnostic Pathology. 2013;8:194. doi:10.1186/1746-1596-8-194.
21. Moawad NS, Caplin A. Diagnosis, management, and long-term outcomes of rectovaginal endometriosis. Int J Womens Health. 2013;5:753–763.
22. Montalto M, Santoro L, D'Onofrio F, Gallo A, Campo S, Campo V, Gasbarrini A. et al. Endometriosis, need for a multidisciplinary clinical setting: the internist's point of view. Intern Emerg Med. 2010;5(6):463–467.
23. Nnoaham KE, Hummelshoj L, Kennedy SH, Jenkinson C, Zondervan KT. Developing symptom-based predictive models of endometriosis as a clinical screening tool: results from a multicenter study. Fertil Steril. 2012;98(3):670–692.
24. Potlog-Nahari C, Feldman AL, Stratton P, Koziol DE, Segars J, Merino MJ, Nieman LK. CD10 immunohistochemical staining enhances the histological detection of endometriosis. Fertility and sterility. 2004;82(1):86–92.
25. Rana R, Sharma S, Narula H, Madhok B. A case of recto-sigmoid endometriosis mimicking carcinoma. Springerplus. 2016;5:643.
26. Rihner TL. Diagnostic potential of peritoneal fluid biomarkers of endometriosis. Expert Rev Mol Diagn. 2015;15(4):557–580.
27. Scarfone G, Bergamini A, Noli S, Villa A, Cipriani S, Taccagni G, Vigano P, Candiani M, Parazzini F, Mangili G. Characteristics of clear cell ovarian cancer arising from endometriosis: a two center cohort study. Gynecologic oncology. 2014;133(3):480–484.
28. Soave I, Caserta D, Wenger JM, Dessole S, Perino A, Marci R. Environment and endometriosis: a toxic relationship. Eur Med Pharmacol Sci. 2015;19(11):1964–1972.
29. Stewart LM, Holman CD, Aboagye-Sarfo P, Finn JC, Preen DB, Hart R. fertilization, endometriosis, nulliparity and ovarian cancer risk. Gynecologic oncology. 2013;128(2):260–264.
30. Szymanowski K, Mikoiajczyk M, Wirstlein P, Dera-Szymanowska A. Matrix metalloproteinase-2 (MMP-2), MMP-9, tissue inhibitor of matrix metalloproteinases (TIMP-1) and transforming growth factor-в2 (TGF-в2) expression in eutopic endometrium of women with peritoneal endometriosis. Ann Agric Environ Med. 2016;23(4):649–653.
31. Vercellini P, Buggio L, Berlanda N, Barbara G, Somigliana E, Bosari S. Estrogen-progestins and progestins for the management of endometriosis. Fertil Steril. 2016; 106(7): 1552–1571.e2.
32. Wang S, Qiu L, Lang JH, Shen K, Huang HF, Pan LY, Wu M, Yang JX, Guo LN. Prognostic analysis of endometrioid epithelial ovarian cancer with or without endometriosis: a 12-year cohort study of Chinese patients. American journal of obstetrics and gynecology. 2013;209(3):241–e241-249.
33. Wolthuis AM, Meuleman C, Tomassetti C, D'Hooghe T, de Buck van Overstraeten A, D'Hoore A. Bowel endometriosis: colorectal surgeon's perspective in a multidisciplinary surgical team. World J Gastroenterol. 2014;20(42):15616–15623.
34. Wu MH, Shoji Y, Chuang PC, Tsai SJ. Endometriosis: disease pathophysiology and the role of prostaglandins. Expert Rev Mol Med. 2007;9(2):1–20.
35. Zhang J., Liu X. Clinicopathological features of endometriosis in abdominal wall–clinical analysis of 151 cases. Clinical and Experimental Obstetrics and Gynecology. 2016;43(3):379–383.

Статья поступила в редакцию 31.08.17