

# Нетипичная мезенхимальная опухоль матки, представленная цистаденомой (Случай из практики. Обзор литературы)

В.С. Сухин, О.В. Слободянюк, Л.Д. Скрыпник

ГУ «Институт медицинской радиологии им. С.П. Григорьева НАМН Украины», г. Харьков

Кистозные образования, выявляемые в полости малого таза у женщин, как правило, исходят из придатков матки и зачастую односторонние. Однако крайне редко диагностируют и серозные цистаденомы матки.

Основной метод диагностики – трансвагинальная эхография, который, однако, не позволяет провести дифференциальную диагностику цистаденом яичников и матки, в том числе со злокачественной патологией. Лечение серозных цистаденом – хирургическое.

**Ключевые слова:** цистаденома матки, диагностика, онкологическая патология половых органов.

Кистозные образования, выявляемые в полости малого таза у женщин, как правило, исходят из придатков матки. Кисты представляют собой наибольшую группу доброкачественных эпителиальных опухолей яичников. Макроскопически поверхность опухоли гладкая, опухоль располагается сбоку от матки или в заднем своде. Чаще опухоль односторонняя, однокамерная, овоидной формы. Микроскопическое исследование выявляет высокодифференцированный трубный эпителий, который может развиваться в растянутых экссудатом образованиях в индифферентный, уплощенно-кубический.

Факторами риска возникновения доброкачественных опухолей яичников считают нарушение овуляторного цикла, сниженную репродуктивную функцию женщины, бесплодие. Преморбидный фон опухолевых процессов может быть обусловлен рядом хронических воспалительных заболеваний придатков матки.

Клинически цистаденома яичника проявляет себя редко. Как правило, опухоль обнаруживают при бимануальном исследовании. С помощью этого метода можно определить размеры, форму, консистенцию, характер поверхности, расположение образования и взаимоотношение с органами малого таза. При ожирении, нетипичном расположении образования бимануальное исследование малоинформативное и дает лишь общее представление о наличии патологического образования в малом тазу.

В современных условиях одно из ведущих мест среди методов диагностики опухолей органов малого таза занимает ультразвуковое исследование (УЗИ) благодаря относительной простоте, доступности, неинвазивности и высокой информативности. По данным литературы, точность трансабдоминальной эхографической диагностики заболеваний внутренних половых органов у женщин составляет 42–95%. В последние годы отдают предпочтение трансвагинальной эхографии с применением акустических излучателей, обладающих высокой разрешающей способностью при непосредственном соприкосновении сканирующей поверхности датчика с исследуемым объектом, и эластографии.

Лечение серозных цистаденом хирургическое. Объем и доступ оперативного вмешательства зависят от возраста больной, величины образования, а также от сопутствующих заболеваний.

Серозную цистаденому матки диагностируют крайне редко. Первые упоминания, встречающиеся в литературе от-

носительно данной патологии, представлены G.M. Irvine в 1936 году. Автор описал случай из практики: у беременной пациентки позади двурогой матки располагалось кистозное образование, исходившее из матки [4].

A.M. Carpenter [1] представил случай кистозного образования матки, изначально принятый за кистозное образование яичника, что подтверждено данными УЗИ, магнитно-резонансной томографии (МРТ), проведенной в T1-, T2-режимах. Однако при лапароскопии выявлено на фоне неизмененных яичников кистозное образование на ножке, исходящее из задней стенки матки и содержащее серозную жидкость.

H. Nakae и соавторы [8] описали клинический случай ошибочного диагноза параовариального кистозного образования. При лапароскопии выявлено кистозное жидкостное образование на ножке, исходящее из области дна матки.

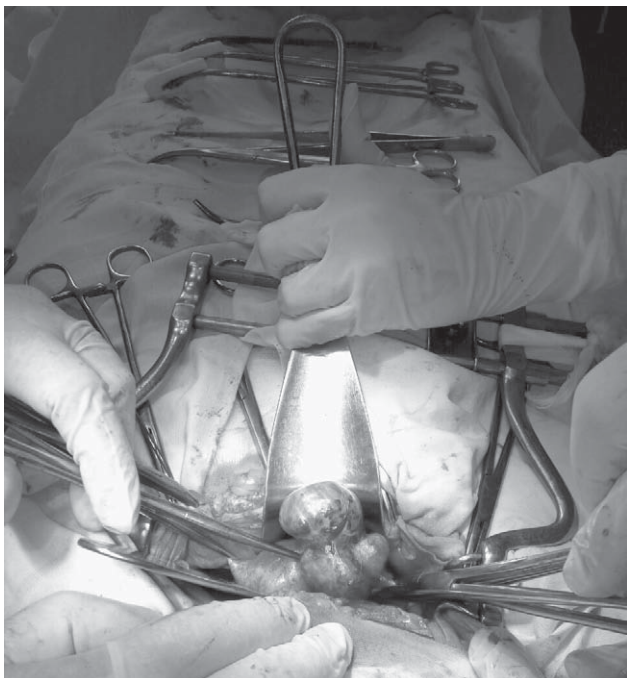S.C.A. Low [5] приводит описание клинического случая 56-летней пациентки в менопаузе, у которой выявлена кистозная опухоль малого таза. При проведении УЗИ определено множество внутренних перегородок в кистоме, а также солидный компонент неправильной узловой формы с наличием умеренного кровотока. При компьютерной томографии (КТ) опухоль вызывала подозрение на муцинозную цистаденому яичника. Однако интраоперационно выявлено кистозное образование на ножке, исходящее из дна матки, с тканевым включением.

Подобные образования, исходящие из серозной оболочки матки, диагностируют довольно редко. В литературе приведены единичные примеры данной патологии [1–4, 6], среди которых описаны очаги эндометриоза, эндосальпингита, мезотелиальные кисты, а также кистозные метастатические поражения, исходящие из яичников, эндометрия, толстого кишечника [7, 9–12].

Приводим описание клинического случая цистаденомы матки, который имел место в нашей практике.

*Большая Я., 49 лет*, поступила в отделение онкогинекологии ГУ «Институт медицинской радиологии им. С.П. Григорьева НАМН Украины» г. Харькова с жалобами на обильные длительные менструации. Из анамнеза известно, что жалобы появились 6 мес назад. При осмотре гинекологом женской консультации патологии половых органов не выявлено. Через 2 мес при повторном осмотре гинеколога выявлено увеличение правого яичника. При проведении ТВ-УЗИ: матка в anteflexio, размеры 88×82×50 мм, справа – интрамурально-субсерозный фиброматозный узел диаметром 43 мм, слева – исходящий из передней стенки субмукозный фиброматозный узел диаметром 37×31 мм. Эндометрий толщиной 2,4 мм. Правый яичник представлен многокамерным гипеохогенным образованием 125×112 мм. Левый яичник не визуализируется. Заключение: киста правого яичника, лейомиома матки.

При обращении в институт больная осмотрена врачом-онкогинекологом. При вагинальном исследовании: шейка матки с целым наружным эпителием, матка увеличена, размером 10–11 нед беременности, плотная, узловатая. Справа от матки пальпируется опухолевое образование диаметром 12–13 см, слева – придатки без особенностей. При проведении рентгенологического исследования органов грудной



**Рис. 1. Интраоперационно выявленные изменения – кистозное образование матки**

клетки, пищеварительного тракта, УЗИ органов брюшной полости – патологии не выявлено. При исследовании онкомаркеров изменений не выявлено: СА-125 – 15,72 ЕД/мл, НЕ-4 – 56,5 пмоль/л.

Больной установлен диагноз: Фибромиома матки. Опухоль правого яичника с подозрением на малигнизацию.

Выполнена операция в объеме гистерэктомии I типа, биопсии сальника. Интраоперационно выявлено: матка увеличена до размера 10 нед беременности за счет интрамуральных фиброматозных узлов, наружная поверхность гладкая.

Позади матки имеется кистозно-солидное образование размерами 20×27 см, многокамерное с прозрачным содержимым (рис. 1). Образование соединено с телом матки «ножкой». Маточные трубы – 8,0×0,5 см, не изменены. Яичники белесоватые 2,5×2,0×1,0 см.

Гистологическое заключение: фибромиома матки, вну-

**Нетипова мезенхімальна пухлина матки, представлена цистаденомою (Випадок з практики. Огляд літератури) В.С. Сухін, О.В. Слободянюк, Л.Д. Скрипник**

Кістозні утворення, які виявляють у порожнині малого таза у жінок, як правило, виходять з придатків матки і найчастіше односторонні. Однак вкрай рідко діагностують і серозні цистаденоми матки. Основний метод діагностики – трансвагінальна ехографія, який, однак, не дозволяє провести диференціальну діагностику цистаденом яєчників та матки, у тому числі зі злоякісною патологією. Лікування серозних цистаденом – хірургічне.

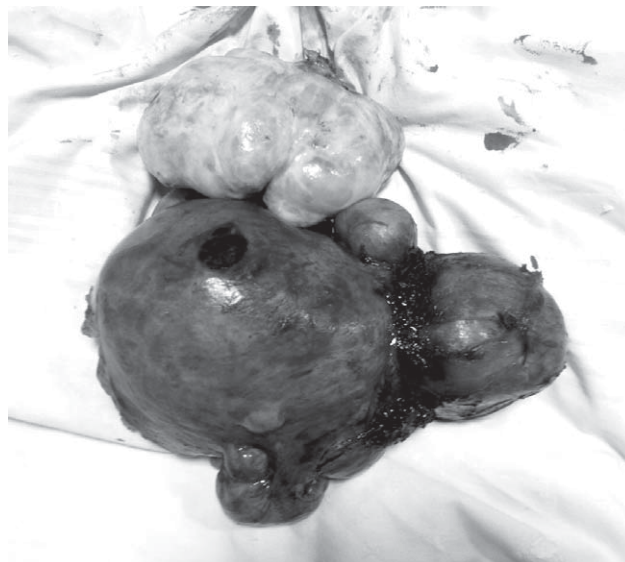
**Ключові слова:** цистаденома матки, діагностика, онкологічна патологія статевих органів.

#### Сведения об авторах

**Сухин Владислав Сергеевич** – Отделение онкогинекологии ГУ «Институт медицинской радиологии им. С.П. Григорьева НАМН Украины», 61024, г. Харьков, ул. Пушкинская, 82; тел.: (067) 573-37-84

**Слободянюк Ольга Владимировна** – Отделение онкогинекологии ГУ «Институт медицинской радиологии им. С.П. Григорьева НАМН Украины», 61024, г. Харьков, ул. Пушкинская, 82; тел.: (067) 271-53-77

**Скрипник Лариса Дмитриевна** – Отделение онкогинекологии ГУ «Институт медицинской радиологии им. С.П. Григорьева НАМН Украины», 61024, г. Харьков, ул. Пушкинская, 82; тел.: (050) 632-55-03



**Рис. 2. Операционный препарат – матка с наличием цистаденомы**

тренний эндометриоз, серозная цистаденома матки (рис. 2). В яичниках единичные простые кисты. Сальник без патологии.

Послеоперационный период протекал без осложнений. Больная своевременно выписана из стационара в удовлетворительном состоянии. Прогноз благоприятный.

Таким образом, описанный клинический случай серозной цистаденомы матки свидетельствует о трудности инструментальной и клинической диагностики данной патологии. Согласно опыту нашей клиники, выявленный случай является вторым за последние 5 лет.

#### ВЫВОДЫ

Опухоли малого таза требуют проведения тщательной инструментальной диагностики, в том числе в дифференциальном аспекте, так как даже в редких случаях возможно выявление высокозлокачественной онкологической патологии. Таким пациенткам необходимо проведение лечения в онкологическом стационаре. Ввиду редкой встречаемости данной патологии в литературе эти случаи не описаны.

**Atypical mesenchymal tumor of the uterus, represented by cystadenoma (A case from practice. Literature review) V.S. Sukhin, O.V. Slobodyanyuk, L.D. Skrypnik**

Cysts, which can be revealed in female pelvis, usually come from the uterine adnexae, and can be often single-sided. However, there can be also detected serous cystadenomas of the uterus, albeit extremely rare. The main diagnostic method is transvaginal echography, which, however, does not allow performing differential diagnosis between cystadenomas of ovaries and uterus, including malignant cases. The treatment of serous cystadenoma is surgical.

**Key words:** uterine cystadenoma, diagnosis, oncological genital disease.

СПИСОК ЛІТЕРАТУРИ

1. Carpenter A.M. The curious case of the uterine cyst / A.M. Carpenter, D.S. Rush, N.S. Moawad // J. Minim. Invasive Gynecol. – 2017. – Vol. 24, № 6. – P. 884–885.
2. Cheung W. Coexisting Endosalpingiosis and Subserous Adenomyosis / W. Cheung, V. Cheung // J. Min. Invasive Gyn. – 2015. – Vol. 22. – P. 315–316.
3. Heatley M.K. Florid cystic endosalpingiosis of the uterus / M.K. Heatley, P. Russel // J. Clin. Path. – 2001. – Vol. 54. – P. 399–400.
4. Irvine G.M. A Case of Uterus Bicornis with Advanced Pregnancy Complicated by a Large Pelvic Cyst / G.M. Irvine / Ind. Med. Gaz. – 1936. – Vol. 71, № 6. – P. 339–340.
5. Low S.C.A. A case of cystic leiomyoma mimicking an ovarian malignancy / S.C.A. Low, C.L. Hong // Ann. Acad. Med. – 2004. – Vol. 33, № 3. – P. 371–374.
6. Malik A.H. Ruptured primary uterine serosal hydatid cyst: a rare case report / A.H. Malik, S. Bashir, A.A. Rather // Gyn. Surg. – 2005. – Vol. 2. – P. 25–26.
7. Mesothelial inclusion cysts (so-called benign cystic mesothelioma) – a clinicopathological analysis of six cases / K. Urbańczyk, K. Skotniczny, J. Kuciński, J. Friediger // Pol. J. Pathol. – 2005. – Vol. 56. – P. 81–87.
8. Müllerian cyst of the uterus treated with laparoscopy and diagnosed using immunohistology / H. Nakae, Y. Osuga, A. Fujimoto [et al.] // J. Obstet. Gynaecol. Res. – 2013. – Vol. 39, № 1. – P. 430–433.
9. Multilobular cyst as endosalpingiosis of uterine serosa: a case report / Y. Chang, E.M. Tsai, C.H. Yang [et al.] // The Kaohsiung J. Med. Sci. – 2003. – Vol. 19. – P. 38–40.
10. Nonovarian cystic lesions of the pelvis / P.L. Moyle, K.Y. Masako, A. Nakai [et al.] // Radiographics. – 2010. – Vol. 30. – P. 921–938.
11. Partyka L. Endosalpingiosis presenting as multiple pelvic 29 masses / L. Partyka, M. Steinhoff, A.P. Lourenco // J. Obst. Gyn. – 2014. – Vol. 34. – P. 279–281.
12. Serosal (subperitoneal) cysts of the uterus / A. Neri, C. Bahary, B. Eckerling, M. Lurie // Am. J. Obst. & Gynec. – 1968. – Vol. 102. – P. 612–614.

Статья поступила в редакцию 31.01.2018

Шановні читачі!

**ДП «Преса» розпочинає передплату  
на журнал «Здоровье женщины»  
на II півріччя 2018 року**

Передплату можна оформити за «Каталогом видань України»:

- у відділеннях поштового зв'язку
- в операційних залах поштамтів
- у пунктах приймання передплати
- на сайті ДП «Преса» [www.presa.ua](http://www.presa.ua)
- на сайті УДППЗ «Укрпошта» [www.ukrposhta.ua](http://www.ukrposhta.ua)

НАШ ПЕРЕДПЛАТНИЙ ІНДЕКС: **74598**