

2011 IFCCP – кольпоскопічна термінологія для шийки матки та інтерпретація нових термінів розділу «Аномальні кольпоскопічні картини»

Н. Ф. Лигирда

Національний інститут раку, м. Київ

У статті обговорюються питання правильної інтерпретації положень розділу «Аномальні кольпоскопічні картини» 2011 IFCCP Номенклатури кольпоскопічних термінів для шийки матки. Сучасна номенклатура побудована у формі таблиці таким чином, що вона надає чіткий покроковий алгоритм для лікаря щодо кольпоскопічного оцінювання шийки матки. Проведено детальний аналіз таких понять з розділу «Аномальні кольпоскопічні картини» – «загальні принципи», «ознака внутрішньої межі», «ознака гребеня». Для кращого візуального сприйняття стаття ілюстрована авторськими кольпоскопічними фотографіями та кольоровими схемами, які пояснюють процеси на шийці матки.

Ключові слова: Кольпоскопічна номенклатура 2011, кольпоскопія, аномальні кольпоскопічні картини, ознака внутрішньої межі, ознака гребеня, локалізація ураження на шийці матки.

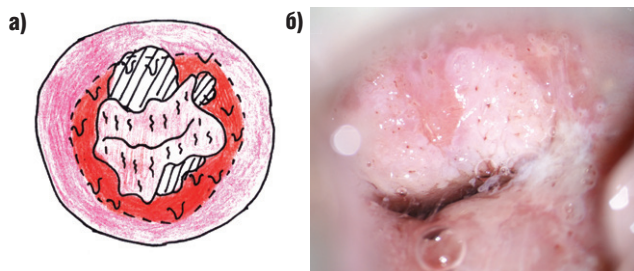
У 2011 році на XIV Всесвітньому конгресі Міжнародної федерації кольпоскопії та патології шийки матки у м. Ріо-де-Жанейро була прийнята Номенклатура кольпоскопічних термінів щодо шийки матки. У 2012 році опубліковані перші роз'яснювальні статті стосовно правил її використання [2]. Дана класифікація набула вже широкого застосування у всьому світі і, зокрема, в Україні. Як свідчить досвід, існують певні проблеми для практичних лікарів щодо розуміння деяких положень даної номенклатури.

У попередній статті («Здоров'я жінки» № 1 (127), 2018) у розділі «Дистанційне навчання» було детально обговорено практичне використання розділу «Загальна оцінка» номенклатури кольпоскопічних термінів IFCCP 2011 року, зокрема визначень «адекватність/неадекватність кольпоскопічної картини», «візуалізація лінії стику» та «тип зони трансформації».

Наразі розглянемо та проілюструємо інші положення та пункти, які були вперше внесені або повернені у кольпоскопічну номенклатуру IFCCP 2011 року.

У розділі «Аномальні кольпоскопічні картини» введено підрозділ «Загальні принципи», у якому насамперед необхідно зазначити **локалізацію** ураження у межах або поза межами зони трансформації. Це важливо з огляду на те, що розміщення ураження у межах (всередині, на тлі) зони трансформації, на відміну від розміщення поза межами зони трансформації, є незалежним предиктором ураження високого ступеня або раку (OR 8,60; 95% CI: 1,2–63,4). На мал. 1 та мал. 2 схематично та на кольпоскопічних фотографіях наведено розміщення ураження у межах та поза межами зони трансформації [2].

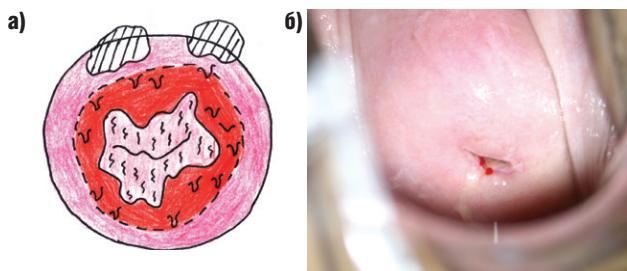
У номенклатуру включено визначення **розміру** ураження на шийці матки, оскільки розмір ураження має прогностичну цінність для уражень високого ступеня – HSIL (OR 3,6; 95% CI: 2,1–6,3). Розмір і локалізація ураження визначається кількістю квадрантів шийки матки, відсотковим співвідношенням до шийки матки та розташуванням відповідно до годинникового циферблата.



Мал. 1. Схематичне зображення локалізації ураження у межах зони трансформації (а). Кольпоскопічна картина (б). 3б.×6. Адекватна кольпоскопічна картина. Лінія стику візуалізується повністю на рівні зовнішнього вічка. Зона трансформації 1-го типу. Локалізація ураження у межах зони трансформації циркулярно у 4 квадрантах 50% шийки матки. Аномальна кольпоскопічна картина II ступеня: щільний оцтово-білий епітелій з відкритими залозами.

Кольпоскопічна картина відповідає: Дисплазії епітелію шийки матки тяжкого ступеня.

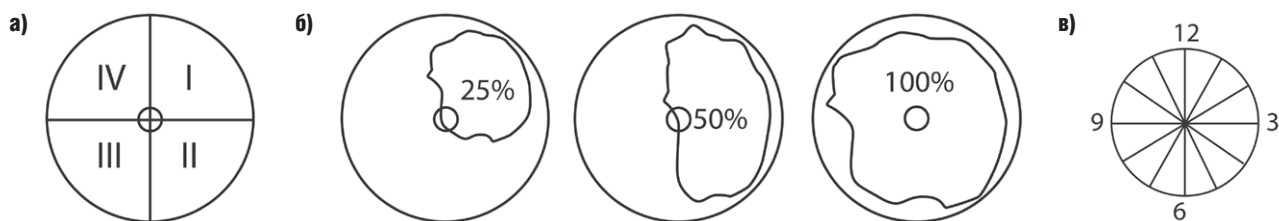
Гістологічно: Внутрішньоепітеліальна карцинома шийки матки (HSIL, CIN3)



Мал. 2. Схематичне зображення локалізації ураження поза межами зони трансформації (а). Кольпоскопічна картина (б). 3б.×6. Адекватна кольпоскопічна картина. Лінія стику візуалізується повністю на рівні зовнішнього вічка. Зона трансформації 1-го типу. Шийка матки вкрита багатошаровим плоским епітелієм. Локалізація ураження поза межами зони трансформації на 12 год, 10 % шийки матки. Аномальна кольпоскопічна картина I ступеня: тонкий оцтово-білий епітелій.

Кольпоскопічна картина відповідає: Дисплазії епітелію шийки матки легкого ступеня.

Гістологічно: Дисплазія епітелію шийки матки легкого ступеня (LSIL, CIN1)



Мал. 3. Схема поділу шийки матки на квадранти (а). Схема визначення відсоткового співвідношення до загального розміру шийки матки (б). Схема відповідності локалізації зони ураження до годинникового циферблата (в)

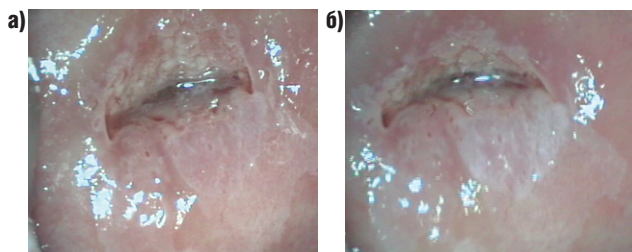
Сучасна кольпоскопічна номенклатура топографічно поділяє шийку матки на чотири квадранти (мал. 3). Під час опису кольпоскопічної картини зазначають кількість квадрантів зони ураження та номер квадранта у разі невеликих розмірів патологічної ділянки. Зазначення *відсоткового співвідношення розміру ураження* із загальним розміром шийки матки важливе для планування подальших лікувальних заходів [1–3].

У номенклатуру введено дві нові ознаки аномальних кольпоскопічних картин II ступеня: «ознака внутрішньої межі» та «ознака гребеня».

Ознака внутрішньої межі – на тлі нижнього оцтово-білого епітелію візуалізується щільний оцтово-білий епітелій. Внутрішня межа має бути візуалізована вздовж радіуса від оригінального стику, рухаючись у бік новоутвореного стику [1]. Якщо вздовж радіуса визначаються дві різні за щільністю картини, вогнище, яке розміщене ближче до зовнішнього вічка, буде мати тяжчий ступінь ураження, ніж периферійне (мал. 4). Для визначення ознаки внутрішньої межі необхідно спочатку дочекатися піку оцтової проби, а потім регресу. Дуже часто буває, що картину недооцінюють.

2011 IFCPC кольпоскопічна термінологія для шийки матки (IFCPC, Ріо-де-Жанейро, 2011)

Загальна оцінка	Адекватна/неадекватна картина (із зазначенням причини, наприклад об'єктивна оцінка цервікса затруднена внаслідок запалення, кровотечі, рубцевих змін) Стик БПЕ та ЦЕ візуалізується повністю, частково, не візуалізується Зона трансформації: тип 1, 2, 3		
Нормальні кольпоскопічні картини	Багат шаровий плоский епітелій, зрілий, атрофічний Циліндричний епітелій Ектопія Метапластичний епітелій Наботові кісти, відкриті залози Децидуоз (під час вагітності)		
Аномальні кольпоскопічні картини	Загальні принципи	Локалізація ураження в межах або поза межами зони трансформації, відповідність за циферблатом Розміри зони ураження у відсотковому відношенні до цервікса	
	Ступінь I (слабко виражене ураження)	Тонкий оцтово-білий з нерівними, нечіткими контурами	Ніжна мозаїка Ніжна пунктація
	Ступінь II (виражене ураження)	Щільний оцтово-білий епітелій з чіткими контурами Швидке побіління Оцтово-білий ободок навколо залоз (крипт) Груба пунктація	Груба мозаїка Ознака внутрішньої межі (всередині ураження межі більш щільного оцтово-білого ураження) Ознаки бугристості
	Неспецифічні ознаки	Лейкоплакія (кератоз, гіперкератоз) Ерозія Забарвлення розчином Люголя (йоднегативне, йодпозитивне)	
	Підозра на інвазію	Атипові судини Додаткові ознаки: ламкість судин, нерівна поверхня, екзофітне ураження, ділянки некрозу, виразка, пухлинні утворення	
Інші кольпоскопічні картини	Вроджена зона трансформації Кондиломи Наслідки попереднього лікування	Стеноз Вроджені аномалії Запалення	Поліпи Ендометриоз



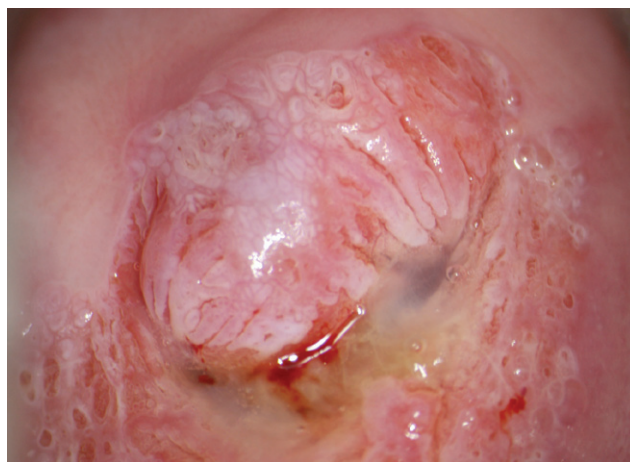Мал. 4. Кольпофотограма. Зб.×6. Адекватна кольпоскопічна картина. Лінія стику візуалізується повністю на рівні зовнішнього вічка. Зона трансформації 1-го типу. Локалізація ураження у межах зони трансформації на 6 год, у 1-у квадранті 25% шийки матки. Аномальна кольпоскопічна картина II ступеня: щільний оцтово-білий епітелій, ознака внутрішньої межі. Оцінювання проведене на 15–20 с після нанесення розчину оцтової кислоти – ознака зовнішньої межі чітко не візуалізується, недостатня експозиція з розчином оцтової кислоти (а); оцінювання проведене на 50–60 с після нанесення розчину оцтової кислоти – чітко візуалізується ознака внутрішньої межі (б)

За даними С. Scheungraber, поширеність кольпоскопічної ознаки «внутрішня межа» у жінок з атиповою зоною трансформації становила 7,6% (53/695). У 70% жінок з кольпоскопічною ознакою «внутрішня межа», CIN2 або CIN3 були підтверджені гістологічно. Чутливість кольпоскопічної ознаки «внутрішня межа» для виявлення CIN2 або CIN3 становила 20%, а специфічність становила 97%. У пацієнтів з ознакою «внутрішня межа» коефіцієнт OR для CIN2 або CIN3 становив 7,7 (95% CI: 4,2–14,3). CIN2 або CIN3 пов'язані з внутрішньою межею, вірогідно частіше визначали у пацієток віком молодше 35 років [4].

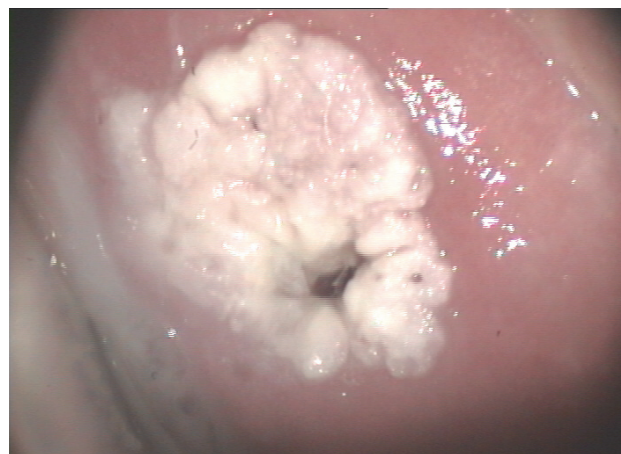Нова кольпоскопічна «ознака гребеня (бугристості, хребта)» – потовщення щільного оцтово-білого епітелію, часто у формі гребеня або хребта. Ознака гребеня (бугристості) локалізується у межах зони трансформації, ближче до плоскоклітинно-циліндричного стику (мал. 5) [1].

Ознака гребеня є високоспецифічним маркером для CIN2 або CIN3 і пов'язана з ВПЛ16 та молодим віком пацієнтки. Так, у дослідженні С. Scheungraber зафіксовано, що у 83 (14,0%) із 592 пацієток кольпоскопічно «ознака гребеня» була визначена найбільш досвідченим дослідником. CIN2 або CIN3 була підтверджена гістологічно у 53 (63,8%) з цих 83 жінок. Чутливість ознаки гребеня для виявлення CIN2 або CIN3 становила 33,1%; специфічність становила 93,1%. Жінки з кольпоскопічною ознакою гребеня були значно молодші за жінок без кольпоскопічної «ознаки гребеня» ($p < 0,001$). Кольпоскопічна ознака гребеня була пов'язана з наявністю ВПЛ16 ($p < 0,001$) [5].

Терміном «лейкоплакія» або «кератоз» визначали ураження з великими змінами у першій (1975 р.) та другій (1990 р.) кольпоскопічних класифікаціях. У 2002 р. термін перекласифікували у розділ «Інші висновки» і, таким чином, зменшили його значущість. Тим не менше лейкоплакія або кератоз мають у 25% незалежне прогностичне значення для уражень високого ступеня та інвазивної карциноми [6]. Ураховуючи ці дані, у 2011 році IFCCP повернули зазначені терміни до кольпоскопічної номенклатури у розділ «Аномальні кольпоскопічні картини», підрозділ «Неспецифічні ознаки», оскільки процеси, пов'язані з лейкоплакією або кератозом, можуть бути як доброякісним ураженням, так і ураженням високого ступеня та інвазивною карциномою.



Мал. 5. Адекватна кольпоскопічна картина. Зб.×6. Лінія стику візуалізується повністю. Зона трансформації 1-го типу. Локалізація ураження в межах зони трансформації на 12 год, у 2 квадрантах 50% шийки матки. Аномальна кольпоскопічна картина II ступеня: щільний оцтово-білий епітелій, ознака бугристості (гребеня). Кольпоскопічна картина відповідає: Дисплазії епітелію шийки матки тяжкого ступеня, внутрішньоепітеліальна карцинома. Гістологічно: Внутрішньоепітеліальна карцинома шийки матки (HSIL, CIN3)



Мал. 6. Адекватна кольпоскопічна картина. Зб.×6. Лінія стику візуалізується у каналі шийки матки. Зона трансформації 2-го типу. Локалізація ураження у межах зони трансформації циркулярно у 4 квадрантах 50% шийки матки. Грубий кератоз, лейкоплакія у формі бугристого, екзофітного ураження. Кольпоскопічна картина відповідає: Дисплазії епітелію шийки матки тяжкого ступеня, лейкоплакія. Гістологічно: Внутрішньоепітеліальна карцинома, лейкоплакія (CIN3)

ВИСНОВКИ

Кольпоскопічна оцінка в розділі «Аномальні кольпоскопічні картини» потребує визначення локалізації ураження в межах або поза межами зони трансформації. Розмір і локалізація ураження зазначають кількістю квадрантів шийки матки, процентним співвідношенням до шийки матки та розташуванням відповідно до годинникового циферблату. У номенклатуру введено дві нові ознаки аномальних кольпоскопічних картин II ступеня: «ознака внутрішньої межі» та «ознака гребеня». Термін «Лейкоплакія» повернули у розділ «Аномальні кольпоскопічні картини», підрозділ «Неспецифічні ознаки».

2011 IFPCPC – кольпоскопічна термінологія для шийки матки і інтерпретація нових термінів розділу «Аномальні кольпоскопічні картини»
Н.Ф. Лигирда

В статті обговорюються питання правильної інтерпретації положень розділу «Аномальні кольпоскопічні картини» 2011 IFPCPC Номенклатури кольпоскопічних термінів для шийки матки. Сучасна номенклатура побудована в формі таблиці таким чином, що вона надає чіткий покроковий алгоритм для лікаря по кольпоскопічній оцінці шийки матки. Проведено детальний аналіз таких понять із розділу «Аномальні кольпоскопічні картини» – «загальні принципи», «ознака внутрішньої межі», «ознака гребеня». Для кращого візуального сприйняття стаття ілюстрована авторськими кольпоскопічними фотографіями та кольоровими схемами, які пояснюють процеси на шийці матки.

Ключові слова: Кольпоскопічна номенклатура 2011, кольпоскопія, аномальні кольпоскопічні картини, ознака внутрішньої межі, ознака гребеня, локалізація ураження на шийці матки.

2011 IFPCPC Colposcopic Nomenclature for the Cervix and Interpretation of the New Terms of the Section «Abnormal Colposcopic Findings»
N.F. Lygyrda

The article discusses the issues of the correct interpretation of the provisions of the section «Abnormal Colposcopic findings», 2011 IFPCPC Nomenclature of colposcopic terms for the cervix. The modern nomenclature is constructed in the form of a table in such a way that it provides a clear step-by-step algorithm for the physician concerning the colposcopic assessment of the cervix. A detailed analysis of such concepts in section «Abnormal colposcopic pictures», «general principles», «inner border sign», «ridge sign» is carried out. For a better visual perception, the article is illustrated with color photographs and color schemes that explain the processes on the cervix.

Key words: Nomenclature IFPCPC 2011, colposcopy, Abnormal colposcopic findings, inner border sign, ridge sign, Location of the lesion.

Сведения об авторе

Лигирда Наталя Федорівна – Національний інститут раку, 03022, г. Київ, ул. Ломоносова, 33/43; www.ligirda.com.ua;
 E-mail: colposcopy@i.ua
 ORCID 0000-0002-8555-1498

СПИСОК ЛІТЕРАТУРИ

1. Лигирда Н. Практична кольпоскопія. - Дніпро: Середняк Т.К., 2017.-200 с.
2. 2011 Colposcopic Terminology of the International Federation for Cervical Pathology and Colposcopy/Bornstein J et al. *Obstet Gynecol* 2012 Jul; 120(1):166-72.
3. Tatti S, Bornstein J, Prendiville W. Colposcopy: a global perspective: introduction of the new IFPCPC colposcopy terminology/ *Obstet Gynecol Clin North Am.* 2013 Jun; 40 (2):235-50.
4. Scheungraber C, Glutig K, Fechtel B, Kuehne-Heid R, Duerst M, Schneider A. Inner border—a specific and significant colposcopic sign for moderate or severe dysplasia (cervical intraepithelial neoplasia 2 or 3). *J Low Genit Tract Dis* 2009; 13: 1–4.
5. Scheungraber C, Koenig U, Fechtel B, Kuehne-Heid R, Duerst M, Schneider A. The colposcopic feature ridge sign is associated with the presence of cervical intraepithelial neoplasia 2/3 and human papillomavirus 16 in young women/ *J Low Genit Tract Dis* 2009;13:13–6.
6. Hammes LS, Naud P, Passos EP, Matos J, Brouwers K, Rivoire W, Syrjänen KJ. Value of the International Federation for Cervical Pathology and Colposcopy (IFPCPC) Terminology in predicting cervical disease/ *J Low Genit Tract Dis* 2007; 11: 158–65.

Стаття постуила в редакцію 24.04.2018

ТЕСТОВІ ЗАПИТАННЯ (одна або декілька правильних відповідей)

1. Які нові терміни аномальних ознак включено у номенклатуру IFPCPC 2011 року?

- Лейкоплакія
- Кератоз
- Ознака гребеня
- Ознака внутрішньої межі
- Оцтово-білий епітелій
- Децидуоз.

2. Якою буває локалізація ураження?

- У межах зони трансформації
- Поза межами зони трансформації.

3. До якого розділу кольпоскопічних картин належать поняття «лейкоплакія» та «кератоз»?

- Інші кольпоскопічні картини
- Аномальні кольпоскопічні картини
- Нормальні кольпоскопічні картини
- Доброякісні кольпоскопічні картини.

4. За якими ознаками необхідно описати аномальні кольпоскопічні картини?

- Локалізація ураження, кількість квадрантів, відсоткове відношення
- Локалізація ураження, кількість квадрантів, відсоткове відношення, годинниковий циферблат
- Адекватність кольпоскопії, візуалізація лінії стику, тип зони трансформації, локалізація ураження, кількість квадрантів, відсоткове відношення, годинниковий циферблат
- Адекватність кольпоскопії, візуалізація лінії стику, тип зони трансформації, локалізація ураження, кількість квадрантів, відсоткове відношення, годинниковий циферблат, тип та вид аномальної кольпоскопічної картини.

5. До якого типу кольпоскопічних картин відносять ознаку «внутрішня межа»?

- Нормальні кольпоскопічні картини
- Аномальні кольпоскопічні картини
- Аномальні кольпоскопічні картини I ступеня

- Аномальні кольпоскопічні картини II ступеня
- Неспецифічні ознаки
- Аномальні кольпоскопічні картини, неспецифічні ознаки.

6. До якого типу кольпоскопічних картин відносять «ознаку гребня»?

- Нормальні кольпоскопічні картини
- Аномальні кольпоскопічні картини
- Аномальні кольпоскопічні картини I ступеня
- Аномальні кольпоскопічні картини II ступеня
- Неспецифічні ознаки
- Аномальні кольпоскопічні картини, неспецифічні ознаки.

7. До якого типу кольпоскопічних картин відносять лейкоплакцію?

- Нормальні кольпоскопічні картини
- Аномальні кольпоскопічні картини
- Аномальні кольпоскопічні картини I ступеня
- Аномальні кольпоскопічні картини II ступеня
- Неспецифічні ознаки
- Аномальні кольпоскопічні картини, неспецифічні ознаки.

8. Чи можна виставити кольпоскопічну ознаку «підозра на інвазію» для лейкоплакції?

- Так
- Ні.

9. Які кольпоскопічні терміни шийки матки рекомендуються до використання при загальному оцінюванні шийки матки?

- Задовільна/незадовільна кольпоскопічна картина
- Адекватна/неадекватна кольпоскопічна картина
- Стик багат шарового плоского епітелію та циліндричного епітелію: візуалізується повністю, частково, не візуалізується
- Зона трансформації 1, 2, 3-го типу.

10. Розмір ураження на шийці матці визначається:

- Кількістю квадрантів шийки матки
- Відсотковим співвідношенням до шийки матки
- Розташуванням відповідно до годинникового циферблата
- Відсотковим співвідношенням розміру зовнішнього вічка до шийки матки.

Согласно Приказу № 484 от 07.07.2009 Министерства здравоохранения Украины «Про затвердження Змін до Положення про проведення іспитів на передатестаційних циклах» в журнале введена форма дистанційного об'учення лікарів: об'учаючі лекції, в кінці котрих будуть опубліковані в'опроси к ним

Ответы на вопросы следует присылать в редакцию по почте или на электронный адрес.

Эл. адрес: alexandra@zdr.kiev.ua. Почтовый адрес: 03039, г. Киев, а/я 36.

Врачам, приславшим 90% и более правильных ответов, будут высланы сертификаты

Национальной медицинской академии последипломного образования имени П.Л. Шупика.





**ШКОЛА
КОЛЬПОСКОПІЇ**
ОНКОГІНЕКОЛОГА
НАТАЛІЇ ЛІГІРДИ



ОДНОДЕННИЙ ТРЕНІНГ

**“КОЛЬПОСКОПІЯ
У ДІАГНОСТИЦІ НОРМИ
ТА ПАТОЛОГІЇ ШИЙКИ МАТКИ”**

Дати проведення:

20.10 м. Одеса	24.11 м. Харків	1.12 м. Київ
--------------------------	---------------------------	------------------------

Місце проведення:

готелі гостинного партнеру



Reikartz
Hotel Group

**Додаткова інформація
та реєстрація:**

☎ **0503553042** Марина Левко

✉ **training.colposcopy@gmail.com**

www.ligirda.com.ua

