

Спокуса кесаревим розтином

(Основні NB! модифікованої методики)

Ю.В. Герман, Д.О. Григурко
Обласна клінічна лікарня, м. Херсон

Акушерство перейшло в епоху «елективного кесарева розтину». За декілька десятиліть доволі рідкісна операція, яка покликана рятувати життя матері і дитини, стала частим і навіть повсякденним способом розродження.

Модифікована методика кесарева розтину в одночасному виконанні двох хірургів є удосконаленим оперативним втручанням. Особливості її виконання свідчать, що безпека даної операції стає вищою.

Ключові слова: кесарів розтин, модифікація, хірургічна техніка, удосконалення, безпека.

Роль кесарева розтину за останнє століття була переглянута: раніше його виконували дуже рідко, виключно в критичних випадках, тільки як «операцію відчаю». Сьогодні це доволі поширене оперативне втручання, яке інколи виконується навіть без наявних на те медичних показань. З плином часу знизилась небезпека кесарева розтину, насамперед щодо материнської смертності. Частота виконання даної операції зросла у всьому світі. Багато складових підвищили безпеку та розширили показання до її проведення (Кесарів розтин: «Безпечний вихід чи загроза майбутньому», M.Oden, 2006)

Розвиток хірургічної техніки кесарева розтину має тривалу історію. Перший достовірний і документально підтверджений кесарів розтин було виконано у 1610 році хірургом Ієремієм Траутманном із Віттенберга (Німеччина). У 1769 році французький хірург М. Лебас першим запропонував ушивати рану на матці – основну причину смертності під час операції, але його ідея знайшла підтримку лише через століття. Фердинанд Кехрер із Хідельберга зробив неоціненний внесок у розвиток методики кесарева розтину. У 1881 році він виконав поперечний розріз у нижньому матковому сегменті – аналогічно тому, як це виконують сьогодні. У 1888 році Мьордох Камерон у Королівському пологовому будинку (Глазго, Англія) почав роботу з виконання планового кесарева розтину у пацієнок з рахітом (фото 1).

У 1990 році група лікарів на чолі з Майклом Старком із єрусалимської лікарні Міслав-Ладах розробила техніку, засновану на так званому розрізі за Джоелом–Коеном. Методика кесарева розтину (Joel–Cohen–Stark incision) істотно обмежує використання ріжучих інструментів, основна частина



Фото 1. Перші три випадки виконання планового кесарева розтину у пацієнок з рахітом зі значними деформаціями таза (підвіконня, на якому стоять горщики з квітами, має висоту близько 1 м)

маніпуляцій виконується руками – це зменшує тривалість операції (до 20 хв) та крововтрату (до 300 мл).

У 2015 році у Херсонській обласній клінічній лікарні Юрієм Германом була запропонована модифікація кесарева розтину за М. Stark у виконанні двох хірургів, основний зміст якої полягає у швидкій ліквідації джерела кровотечі за рахунок одночасного ушивання матки з двох боків. Тим самим знижується об'єм крововтрати, який сьогодні можна прирівняти до крововтрати у фізіологічних пологах (200–250 мл) і скорочується тривалість операції (8–15 хв), що має низку переваг, зазначених нижче та ще раз підтверджує доцільність та ефективність даної методики.

Одним із основних завдань модифікованої методики – виключити дії, у виконанні яких немає потреби. Будь-яка операція складається з нюансів, тому є сенс розповісти про основні NB! кожного етапу кесарева розтину.

NB! Передопераційно (за 10–15 хв до розрізу) внутрішньовенно ввести транексамову кислоту 1,0 г, щоб зменшити об'єм крововтрати під час операції.

Перший етап – лапаротомія. Якщо даній операції попередньо не передувала нижньосерединний розріз, то найчастіше шкіру розсікають горизонтально над лоном за нижньою складкою шкіри довжиною до 10 см, яка візуально є чітким орієнтиром.

NB! На сьогодні гіперстенічну конституцію тіла у вагітних фіксують усе частіше, тому нижньосерединна лапаротомія не є зручним доступом та не пришвидшує час входження у черевну порожнину у разі ургентної ситуації, не покращує

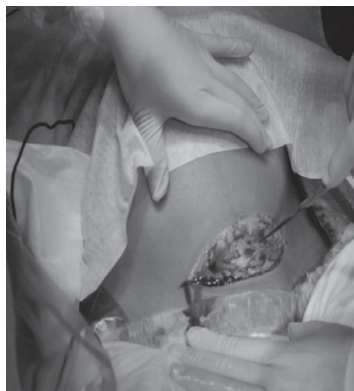

Фото 2

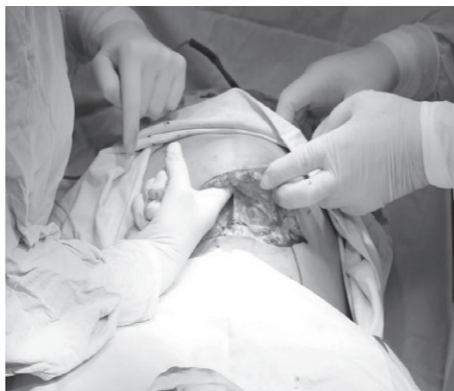

Фото 3

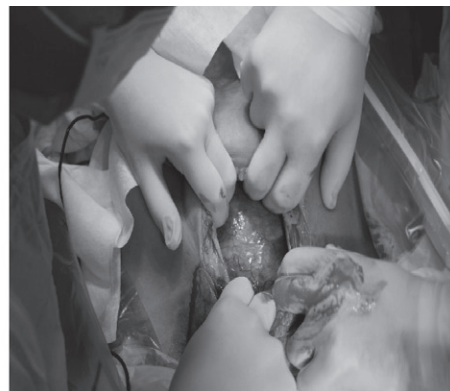

Фото 4

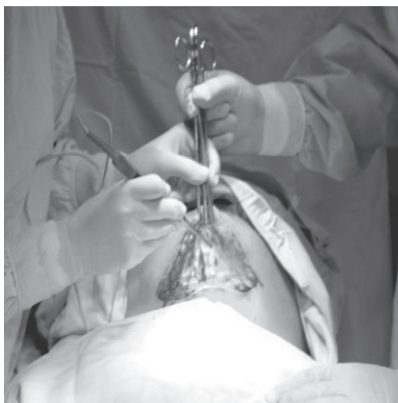

Фото 5

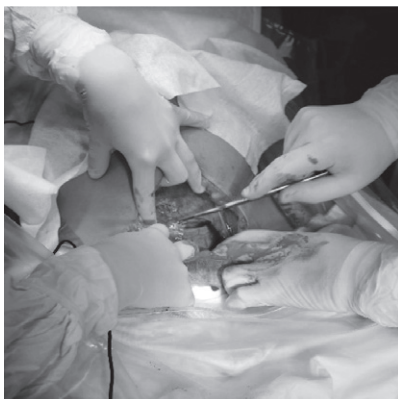


Фото 6

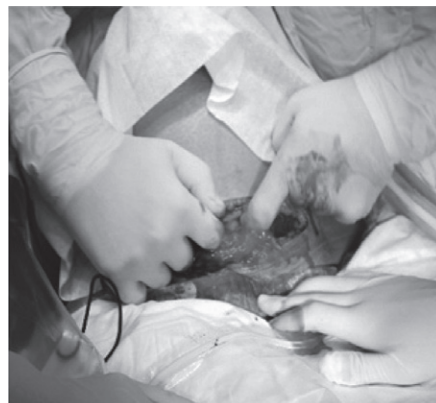

Фото 7

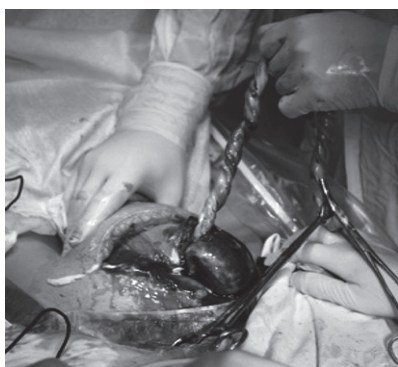


Фото 8

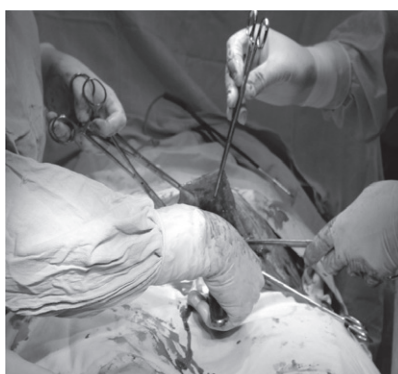

Фото 9

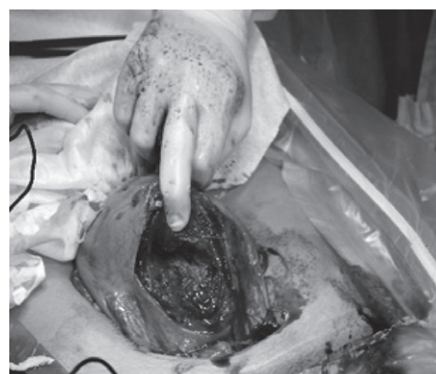

Фото 10

швидкість та зручність у вилученні плода і створює труднощі на етапах ушивання. З урахуванням поздовжнього розрізу та надмірної маси тіла збільшується навантаження на всі шари передньої черевної стінки – зі збільшенням довжини розрізу збільшується об'єм ранової поверхні та ризик можливих гнійно-септичних ускладнень.

NB! Давно вже відома відповідь на питання: скальпелем чи пальцями? Щоб зменшити травматизацію тканин та уникнути поранення кровеносних судин для доступу до очеревини розсічення підшкірної клітковини і апоневрозу виконують скальпелем не за всією довжиною, а **лише** на 2–3 см чітко за середньою лінією (фото 2). Ножиці для розрізання апоневрозу не використовують, входження в очеревину має бути виконане вказівним пальцем максимально уверх (фото 3), ніби гаком підчіплюють та проривають, з подальшим розтягненням всіх шарів (угору та вбік), щоб не порушити цілісність

суміжних органів та зберегти відповідну анатомію судин) (фото 4). Кожен надріз відповідного шару тканини відбувається дещо вище попереднього, що слугує профілактикою виникнення гриж.

NB! Не потрібно використовувати затискачі на апоневроз, також немає потреби у його відсепаруванні від м'язів, оскільки за рахунок підвищеної необґрунтованої травматизації збільшується ризик утворення між'язевих гематом, порушення анатомії, посилюються больові відчуття у породіллі у післяопераційний період (фото 5).

NB! Немає потреби обкладати матку серветками: вони не вбережуть черевну порожнину від певної кількості навколоплідних вод, але підвищиться ризик виникнення спайкових процесів, а ще гірше – інфекційно-септичних у разі помилкового підрахунку та залишенні їх у черевній порожнині.

Другий етап – розріз на матці. Проводять у нижньому матковому сегменті без попереднього відсепарування plica vesicouterina. Хірург виконує поперечний розріз довжиною 2–3 см і двома вказівними пальцями розтягує рану вбік та угору до відповідних розмірів (фото 6, 7).

NB! Від моменту лапаротомії до вилучення новонародженого минає у середньому 1,5–2 хв, що є особливо актуальним у разі порушення серцевої діяльності плода (МКБ-10 – O 68.0).

Після народження немовля відбувається імітація активного ведення третього періоду пологів – відокремлення посліду шляхом підтягування за пуповину та зовнішній масаж

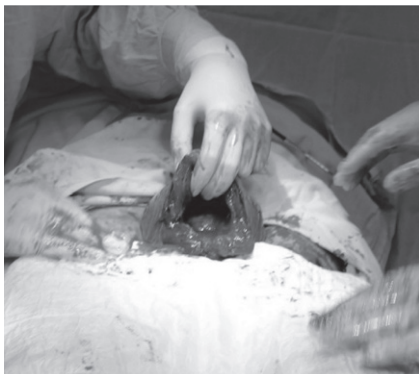


Фото 11

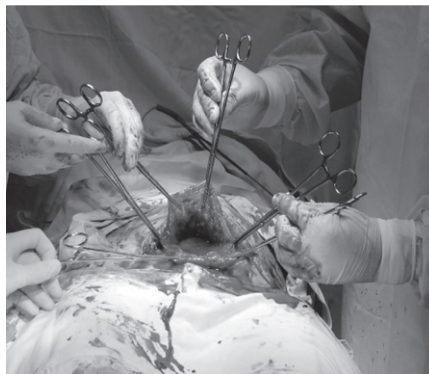

Фото 12

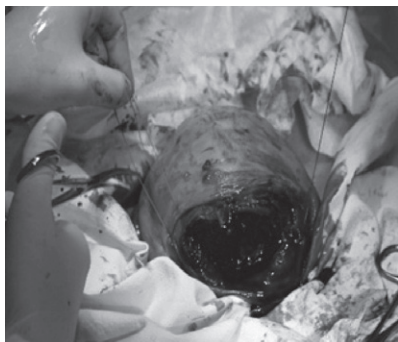


Фото 13

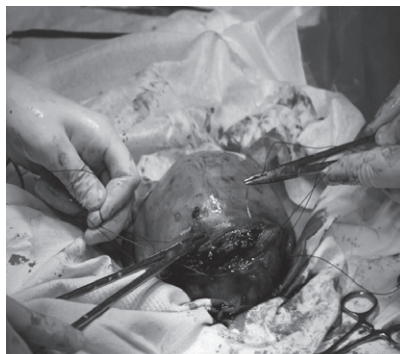


Фото 14

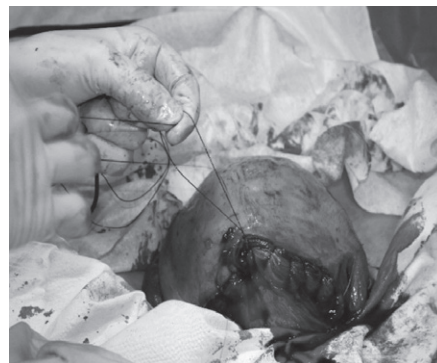

Фото 15

матки через передню черевну стінку (фото 8).

NB! Інструментальний кюретаж не виконують (фото 9), не кажучи вже про потребу у «митті» матки. Немає необхідності та обґрунтованості даної маніпуляції, оскільки це створює лише додаткову ятрогенну травму, виникнення синехій у майбутньому. Очистити матку та у разі потреби вилучити оболонки, які залишилися, успішно можна більш бережним шляхом – серветкою (фото 10).

Третій етап – ушивання матки.

Проводять виведення матки на передню черевну стінку – екстеріоризація

(фото 11). Зручність полягає у тому, що вся матка у даному випадку знаходиться у полі зору. Тобто покращується її візуалізація, тим самим створюються умови більш надійного накладання швів, що сприяє зменшенню крововтрати та ризику виникнення гематом.

NB! Під час проведення екстеріоризації знову зникає необхідність у накладанні затискачів – додатковій ятрогенній

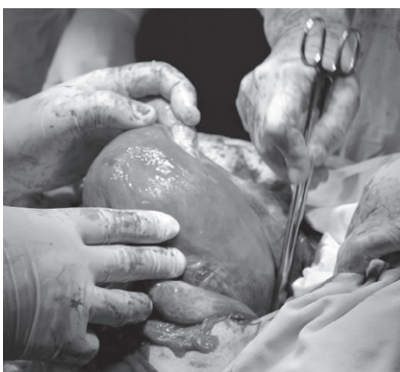

Фото 16

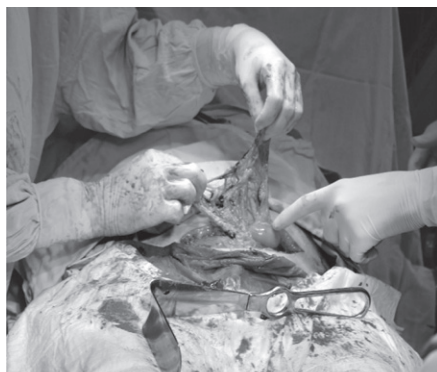

Фото 17

травмі. Виведення матки дозволяє швидше забезпечити адекватний гемостаз (фото 12).

NB! У разі використання модифікованої методики кесарева розтину у виконанні двох хірургів основне джерело кровотечі ліквідується швидко (за 1–1,5 хв). За рахунок того, що ушивання матки починається одномоментно з двох кутів рани, відразу знижується ризик виникнення гематом, або відбувається швид-

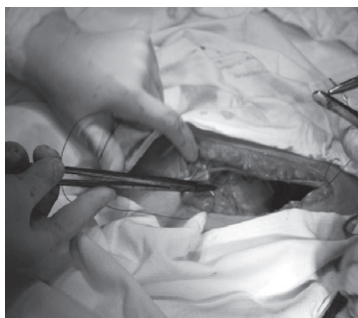


Фото 18

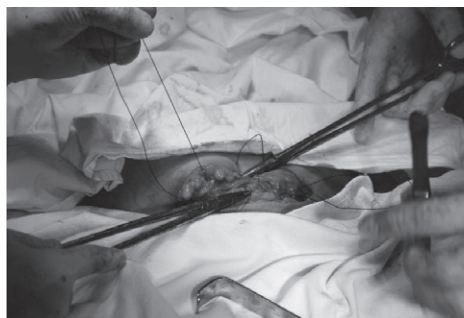


Фото 19

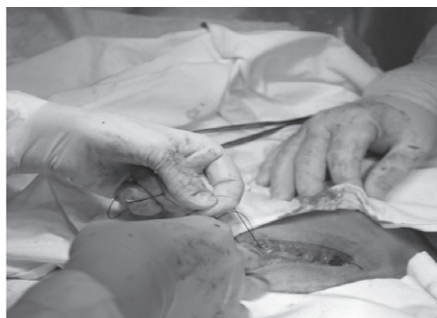

Фото 20

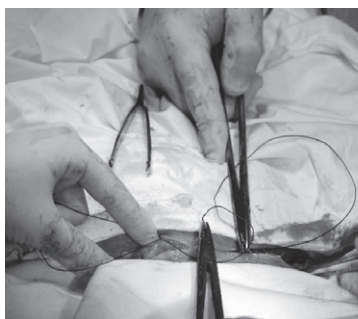

Фото 21

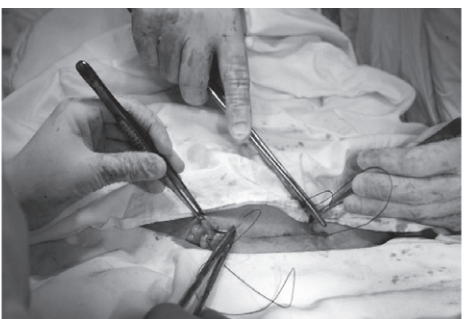

Фото 22

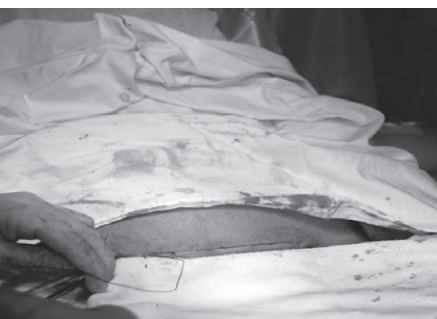

Фото 23

ке їх прошивання. Роблять однорядний безперервний вікриловий шов, який накладають **лише** з гемостатичною метою. Не потрібно надмірно затягувати нитку чи застосовувати ішемізовану методику ушивання (шов Ревердена та ін.), оскільки це призводить до ризику формування істмікоцелю та виникнення ускладнень у разі повторної операції у майбутньому (фото 13, 14, 15).

NB! За рахунок екстеріоризації у зручних умовах відбувається осушення заднього склепіння. Після повернення матки у вихідне положення необхідно виконати ревізію шва, оскільки анатомію органа було змінено (фото 16).

NB! Не потрібно витрачати час на укладання сальника на матку, його положення з рухом хворої буде змінено, підвищиться ризик виникнення спайкових процесів (фото 17).

NB! Немає необхідності в ушиванні м'язів, оскільки це призведе до виникнення больового синдрому у післяпологовий період, тривалого малорухливого способу життя, застосування знеболювальних препаратів (див. фото 17).

NB! Відсутня потреба в ушиванні очеревини. Доведено, що з'єднання тканин відбувається протягом доби.

Четвертий етап – ушивання апоневрозу. Виконують за аналогією однорядним безперервним вікриловим швом з двох боків одночасно. У разі гіперстенічної тілобудови роділлі апоневроз краще ушивати швом Ревердена, оскільки за

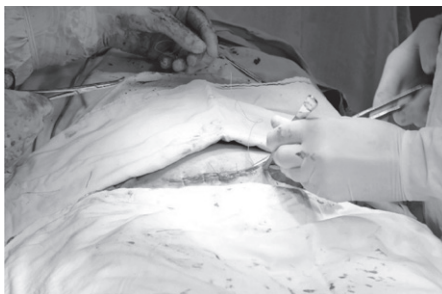

Фото 24



Фото 25

рахунок надмірної маси тіла збільшується навантаження на передню черевну стінку (фото 18, 19, 20).

П'ятий етап – ушивання шкіри. Нитки після ушивання апоневрозу не зрізають, хірурги починають внутрішньошкірний шов від центру до країв рани (фото 21, 22, 23).

NB! У роділь з надмірною масою тіла шкіру краще ушити окремими рапідовими швами з використанням дренажу (фото 24, 25).

Тривалість модернізованої операції кесарева розтину з урахуванням зазначених вище нюансів становить від 8 до 20 хв. Етапи оперативного втручання відповідають вимогам клінічних протоколів МОЗ України.

ВИСНОВКИ

На підставі раніше викладеного матеріалу, з урахуванням усіх переваг даної модифікації є доцільним та ефективним застосування її в акушерській практиці.

Искушение кесаревым сечением (Основные NB! модифицированной методики) Ю.В. Герман, Д.А. Григурко

Акушерство перешло в эпоху «selective caesarean section». За несколько десятилетий довольно редкая операция, которая призвана спасти жизни матери и ребенка, стала частым и даже обычным способом родоразрешения.

Модифицированная методика кесарева сечения с участием одновременно двух хирургов является усовершенствованным оперативным вмешательством. Особенности ее выполнения свидетельствуют, что безопасность данной операции становится выше.

Ключевые слова: кесарево сечение, модификация, хирургическая техника, усовершенствования, безопасность.

The temptation of cesarean section (Basic NB! Modified Techniques) Yu. V. Herman, D. O. Grigurko

Obstetrics has changed in an era of «selective caesarean section». In a few decades, a rather rare operation, designed to save the lives of the mother and the baby, has become a frequent and even casual way of giving birth.

The modified cesarean section technique, performed simultaneously by two surgeons, is an advanced surgical intervention. The peculiarities of its implementation indicate that the risks associated with this surgery are decreased.

Key words: cesarean section, modification, surgical technique, perfection, safety.

Сведения об авторах

Герман Юрий Витальевич – Херсонская областная клиническая больница, 73000, г. Херсон, пр. Ушакова, 67

Григурко Дарья Александровна – Кафедра акушерства и гинекологии № 1 Одесского национального медицинского университета, 65082, г. Одесса, пер. Валиховский, 2. E-mail: daria.gyndoc@gmail.com

СПИСОК ЛІТЕРАТУРИ

1. Оперативное акушерство Манро Керра/ Под общ. Ред. М.А. Курцера. Перевод сангл. П.И. Медведевой-М.: Рид Элсивер, 2015. – 392 с.: ил., 19,0 см. – Перевод издания Милго
2. Кесарево сечение: Безопасный выход чи загроза майбутньому? / Издательский дом: Междуна-

- родная школа традиционного акушерства. – М.: Оден, 2006. – 272 с.
3. Dedes I, Schäffer L, Zimmermann R, Burkhardt T, Haslinger C. Outcome and risk factors of cesarean delivery with and without cesarean myomectomy in women with uterine myomas. Arch Gynecol Obstet. 2017; 295(1): 27–32.

Статья поступила в редакцию 04.08.2018