

УДК: 618.33-007213-073.48

# Особливості ультразвукової діагностики при синдромі затримки росту плода (СЗРП)

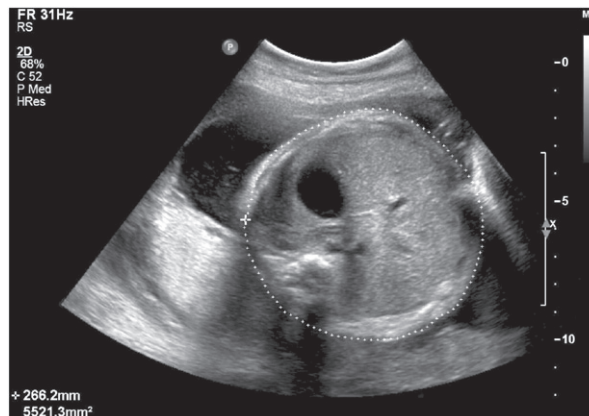
Л.Б. Маркін, О.О. Матвієнко

Львівський національний медичний університет імені Данила Галицького

Стаття присвячена особливостям ультразвукової діагностики при синдромі затримки росту плода (СЗРП). Також представлена інформація про сучасні дані щодо епідеміології, етіології та сонографічних маркерів цього патологічного стану.  
**Ключові слова:** синдром затримки росту плода, ультразвукова діагностика.

Синдром затримки росту плода (СЗРП) має велику питому вагу у структурі причин перинатальної захворюваності та смертності [3, 8], а комплексне лікування дітей із СЗРП потребує значних економічних витрат [6]. За даними ВООЗ, число новонароджених із СЗРП коливається від 31% у країнах Центральної Азії до 6,5% у розвинених країнах Європи. При СЗРП у 30% випадків спостерігається виражена антенатальна гіпоксія. У 30% випадків СЗРП діагностують у недоношених новонароджених. У структурі перинатальних втрат близько 20% становлять нерозпізані випадки СЗРП [11]. У недоношених дітей із СЗРП у ранній неонатальний період часто виявляють респіраторний дистрес-синдром, сепсис, бронхолегеневі дисплазії, інтравентрикулярний крововилив [3, 13]. Відставання дітей у фізичному розвитку при СЗРП спостерігається у 60%, його дисгармонічність – у 80%, а затримка темпів психомоторного розвитку – у 42% випадків. Стійкі тяжкі ураження ЦНС, такі, як дитячий церебральний параліч, прогресуюча гідроцефалія, олігофренія, констатують у 12% дітей [10]. Одним з найважливіших параметрів, що визначають ступінь порушень функції ЦНС, паренхіматозних органів і протягом неонатального періоду, є ступінь тяжкості СЗРП [13]. Є докази відстроченого ризику розвитку серцево-судинної патології, асоційованої з низькою масою тіла під час народження [2]. Отже, тривалий вплив несприятливих внутрішньоутробних факторів створює у кінцевому підсумку сумарне порушення загального розвитку і зміну якості усього подальшого життя.

Традиційно під час діагностування СЗРП ураховують дані зовнішнього акушерського обстеження (висота дна матки, окружність живота) і обсяг навколоплідних вод. Однак застосування тільки клінічних методів дозволяє діагностувати не більше ¼ випадків СЗРП. «Золотим стандартом» діа-

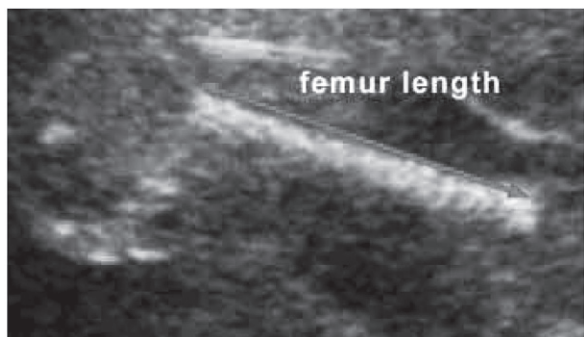


**Мал. 1. Асиметрична форма СЗРП. Невідповідність розмірів окружності (ОЖ) та середнього діаметра живота (СДЖ) терміну вагітності (термін гестації – 30 тиж, ОЖ та СДЖ – 28 тиж вагітності)**

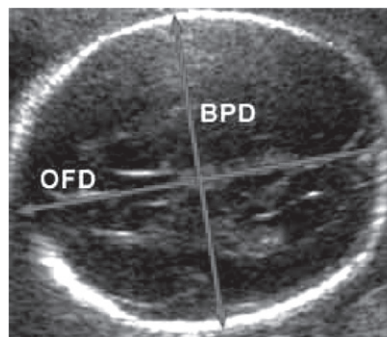
гностики СЗРП визнана ультразвукова фетометрія [4]. При цьому необхідно відзначити, що найбільш важливим у діагностиці СЗРП є точне визначення гестаційного віку.

Про ризик виникнення СЗРП свідчать такі ехографічні особливості у I триместрі, як зменшення обсягу плідного яйця за рахунок екзоцелому (раннє маловоддя), передчасна облітерація екзоцелому. Зміни обсягу плідного яйця поєднуються з аномаліями жовткового мішка у вигляді збільшення, гіперехогенності, передчасної редукції або тривалої персистенції. За нашими даними, при паралельному зниженні об'ємів плідного яйця і амніотичної порожнини, що поєднуються з патологією жовткового мішка, ймовірність розвитку СЗРП зростає до 74% [7].

Для ультразвукової діагностики СЗРП у II і III триместрах вагітності використовують вимірювання біпаріетального розміру або окружності голови, трубчастих кісток (стегнова, плечова, великогомілкова), живота плода і їхнє співвідношення. Досвід свідчить, що розміри голови і трубчастих кісток мало змінюються залежно від порушень у харчуванні плода, тому точність виявлення СЗРП тільки за цією ознакою



**Мал. 2. Симетрична форма СЗРП (3-й ступінь). Довжина стегна (ДС) – відставання на 3 тиж (термін гестації – 34 тиж, ДС – 31 тиж вагітності)**



**Мал. 3. Симетрична форма СЗРП (1-й ступінь). Розмір БПД та ПЛР – відставання на 2 тиж (термін гестації – 35 тиж, ДС – 33 тиж вагітності)**

становить близько 50%. Перш за все при дефіциті поживних речовин змінюється розмір живота, оскільки він визначається розмірами печінки, які залежать, зокрема, від накопичення глікогену. При плацентарній недостатності запаси глікогену швидко виснажуються, і розвивається асиметрична форма СЗРП (мал. 1). Отже, розміри живота плода непропорційно менші від відповідних гестаційному терміну розмірів голови і трубчастих кісток.

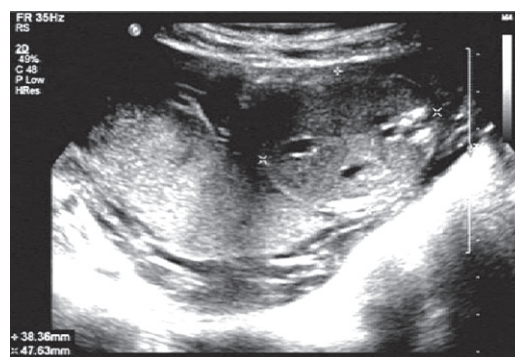Для визначення вираженості диспропорції обчислюють відношення окружності голови і стегна до окружності або середнього діаметра живота [9]. Установлено, що точність діагностики СЗРП під час визначення окружності живота становить 73,3%, а при комбінованому використанні більшого числа параметрів (розмір живота і голови, розрахункова маса плода, довжина стегна, відношення довжини стегна до окружності живота) перевищує 90% [12]. Показники маси і росту нормального плода можуть відрізнитися залежно від регіону. Тому у кожній місцевості доцільно розробити власні нормативи фетометрії, урахувавши антропометричні особливості населення [11].

На підставі результатів фетометрії можна визначити ступінь затримки росту плода, яка, як правило, корелює зі ступенем тяжкості плацентарної дисфункції (ПД). СЗРП є найбільш тяжкою формою ПД, тому певне значення мають динамічне оцінювання функціонального стану плода і діагностика внутрішньоутробної гіпоксії з використанням кардіотокографії, оцінки біофізичного профілю плода, плацентометрії і доплерометрії плодового та матково-плацентарного кровотоку [1]. У якості непрямой ознаки СЗРП (як прояв хронічної ПД) може розглядатися об'єм навколоплідних вод, однак у 8–10% випадків виявлення СЗРП кількість вод у межах норми, а при багатоводді у 40% випадків діагностують СЗРП [5].

### Особенности ультразвуковой диагностики при синдроме задержки роста плода (СЗРП) Л.Б. Маркин, О.А. Матвиенко

Статья посвящена особенностям ультразвуковой диагностики при синдроме задержки роста плода (СЗРП). Также представлена информация по эпидемиологии, этиологии и сонографических маркерах этого патологического состояния.

**Ключевые слова:** синдром задержки развития плода, ультразвуковая диагностика.



Мал. 4. Відносно маловоддя при асиметричній формі СЗРП (2-й ступінь)

Підсумовуючи наведене вище, можна констатувати, що основними ультразвуковими особливостями при СЗРП є невідповідність розміру плода терміну вагітності, показник окружності живота буде знаходитися у межах 5–10-го перцентиля від гестаційних нормативів за рахунок зменшення розмірів печінки. Діагноз асиметричної форми СЗРП установлюють у разі зменшення розмірів печінки, окружності та середнього діаметра живота щодо параметрів норми (див. мал. 1). При зменшенні всіх показників фетометрії встановлюють діагноз симетричної форми СЗРП (мал. 2, 3). Додатковими ехо-ознаками СЗРП є маловоддя та 3-й ступінь зрілості плаценти до 36-го тижня вагітності (мал. 4). За наявності СЗРП обов'язковим є динамічне визначення біофізичного профілю плода.

Не викликає сумнівів факт актуальності подальшого вдосконалення діагностики СЗРП, що має принципове значення для зниження перинатальної захворюваності та смертності.

### Peculiarities of ultrasonic diagnostics in intrauterine growth retardation (IUGR) L.B. Markin, O.O. Matvienko

The article is dedicated to the peculiarities of ultrasonic diagnosis in intrauterine growth retardation (IUGR). Information on epidemiology, etiology and sonographic markers of this pathological condition is presented.

**Key words:** intrauterine growth retardation, ultrasonic diagnostics.

### Сведения об авторах

**Маркин Леонид Борисович** – Кафедра акушерства и гинекологии Львовского национального медицинского университета имени Данила Галицкого, 79010, г. Львов, ул. Пекарская, 69; тел.: (032) 275-76-32.

**Матвиенко Олег Александрович** – Кафедра акушерства и гинекологии Львовского национального медицинского университета имени Данила Галицкого, 79010, г. Львов, ул. Пекарская, 69; тел.: (032) 275-76-32

### СПИСОК ЛІТЕРАТУРИ

1. Баркова С.Н. Ультразвуковая диагностика в акушерстве, гинекологии и педиатрии 2001; 1: 19-23.
2. Кельмансон И.А. Рос. вестн. перинатол. и педиат. 1999; 2: 12-15.
3. Логвинова И.И., Емельянова А.С. Рос. педиат. Журн. 2000; 3: 50-54.
4. Медведев М.В., Юдина Е.В. Задержка внутриутробного развития плода. 2-е изд. М 1998; 50-58.
5. Никифорович И.И., Иванян А.Н., Филиппенко Т.И. Пробл. беременности 2001; 3: 71-72.
6. Рыбкина Н.Л. Недоношенные дети: фетоинфантильные потери, заболеваемость, гормональные особенности периода адаптации: Автореф. дисс. ... канд. мед. наук. Казань 2000; 24.
7. Маркин Л.Б., Сусликова Л.В., Шатилович К.Л., Матвиенко О.О., Сегадй Л.І. Сучасні аспекти ультразвукової діагностики в акушерстві та гінекології. – Львів: ЗУКЦ, 2018. – 112 с.
8. Савельева Г.М., Панина О.Б., Сичинава Л.Г. и др. Пробл. беременности 2000; 1: 17-20.
9. Стрижаков А.Н., Бунин А.Т., Медведев М.В. Ультразвуковая диагностика в акушерской клинике. М 1990; 240.
10. Устинович А.К., Зубович В.К., Дерюгина О.А. Здравоохран. Белоруссии 1992; 4: 61-67.
11. Эстетов М.А. Ультразвуковая диагностика в акушерстве, гинекологии и педиатрии 2000; 3: 194-197.
12. Batra A., Chellani H.K. Indian J Med Res 1990; 92: 399-403.
13. Botero D., Lifshitz F. Curr Opin Pediatr 1999; 11: 4: 340-347.

Статья поступила в редакцию 24.10.2018