

СПЕКТРОФОТОМЕТРИЧНА ДІАГНОСТИКА НЕМЕЛАНОМНИХ ПІГМЕНТНИХ ПУХЛИН ШКІРИ

©І. Й. Галайчук, О. С. Гоцко

ДВНЗ «Тернопільський державний медичний університет імені І. Я. Горбачевського МОЗ України»

РЕЗЮМЕ. У статті наведені результати спектрофотометричного аналізу немеланомних пігментних пухлин шкіри, а саме: пігментних невусів, гемангіом, пігментної базаліоми, себорейного кератозу та ін. Визначено діагностичні спектрофотометричні критерії диференційної діагностики немеланомних пігментних пухлин шкіри.
КЛЮЧОВІ СЛОВА: спектрофотометрія, немеланомні пігментні пухлини шкіри.

Вступ. В Україні, за даними Національного канцер-реєстру, у 2013 році було діагностовано 3278 нових випадків меланоми шкіри, з них 1919 у жінок і 1359 у чоловіків. Меланома шкіри є причиною смерті понад 1100 осіб щороку [8]. Немеланомних пігментних пухлин шкіри, як от диспластичних невусів, дискератозів, гемангіом, папіломи тощо, є в декілька разів більше, ніж злоякісної меланоми, проте в країні не існує єдиного реєстру таких утворів. Перспективною стратегією, направленою на своєчасне виявлення меланоми на стадіях «in situ», T1–T2 серед різних пігментних утворів шкіри можуть стати сучасні телемедичні технології та неінвазивні методи діагностики, в т.ч. дистанційна спектрофотометрія [1, 3, 5, 7, 8, 10]. Застосування телемедичних технологій в скринінгових програмах може значно підвищити діагностику меланомнобезпечних пігментних пухлин. На своєчасному видаленні таких пухлин й ґрунтується превентивна хірургія меланоми шкіри [2, 4, 6, 9, 11, 12].

Мета дослідження. Вивчити спектрофотометричні параметри немеланомних пухлин шкіри.

Матеріали і методи дослідження. У дослідження було включено 70 пацієнтів з пухлинами шкіри різного ґенезу та 6 осіб контрольної групи без пухлинної патології.

Рак шкіри. Обстежено 19 хворих на рак шкіри віком від 51 до 79 років (табл. 1). Чоловіків було 7, жінок – 12. У всіх пацієнтів діагностовано захворювання на I-й стадії, T1N0M0

Пігментні невуси. Простий невус діагностовано у 15-х пацієнтів, диспластичний невус – у 12-х, голубий невус – у 4-х. Вік пацієнтів коливався від 24 до 37 років (середній – 31,6 року). Серед обстежених було 20 жінок та 11 чоловіків.

Пігментний себорейний кератоз встановлено у 10 пацієнтів віком від 53 до 76 років (середній вік – 64,8 року). Серед обстежених було 7 жінок та 3 чоловіки.

Гемангіоми (венозні та артеріальні) обстежено 10 хворих (чоловіків – 5, жінок – 5).

Контрольні спектрофотометричні дослідження шкіри, які прийняті нами за норму, здійснено у шести осіб – у чотирьох білої раси і у двох негроїдної раси.

У всіх випадках пігментних утворів шкіри застосовували такий діагностично-лікувальний алгоритм: клінічний огляд + цифрова фотографія новоутвору, яка в подальшому використовувалась для спектрофотометричної діагностики; дерматоскопія з цифровою документацією зображення; ультразвукова діагностика: вимірювання товщини, горизонтальних розмірів та об'єму пігментного утвору («Siemens G60S», L10-5, 7,5-10,0 МГц); спектрофотометрія цифрових зображень пухлин шкіри за допомогою комп'ютерних програм ImageJ, Microsoft Excel; передопераційна цитологічна діагностика пігментних клітин після поверхневої скарифікаційної біопсії; післяопераційна гістологічна діагностика видалених пухлин шкіри.

Спектрофотометричний (СФМ) аналіз цифрових зображень здійснювали за допомогою комп'ютерної програми Image-J, у якій отримували гістограми червоного (R), зеленого (G) і синього (B) кольорів. Далі, в програмі Microsoft Excel створювались RGB-спектрофотограми в шкалі сірого кольору. Оцінювали криві графіків R-G-B кольорів відносно осі абсцис (в одиницях шкали сірого кольору) і осі ординат (висота амплітуди в %), – ці критерії брались за основу диференційної діагностики пігментних пухлин шкіри різного ґенезу [7].

На основі зіставлення доопераційної спектрофотометричної діагностики з післяопераційними патоморфологічними даними визначали валідність запропонованої методики.

Результати й обговорення. Характеристика RGB спектральних графіків нормальних ділянок шкіри у осіб молодого віку (24–25 років), які прийняті за нормальні показники, представлені на рисунках 1, 2.

Спектрофотограми пігментних пухлин шкіри немеланомної етіології – диспластичного невуса (рис. 3), голубого невуса (рис. 4), пігментної папіломи (рис. 5), гемангіоми (рис. 6), базальноклітинного раку (рис. 7, 8)

Спектрофотометричний аналіз взірців нормальної шкіри у молодих осіб показав упорядкований і послідовний розподіл графіків синього (B), зеленого (G) і червоного (R) кольорів на оптичній

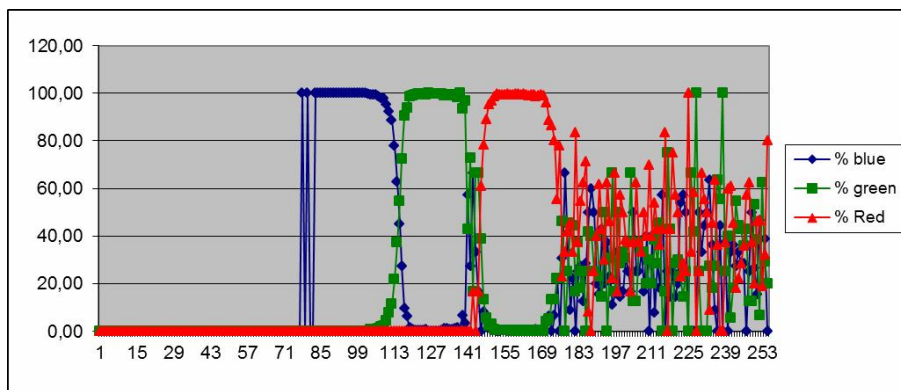


Рис. 1. RGB спектральний графік ділянки шкіри особи білої раси.

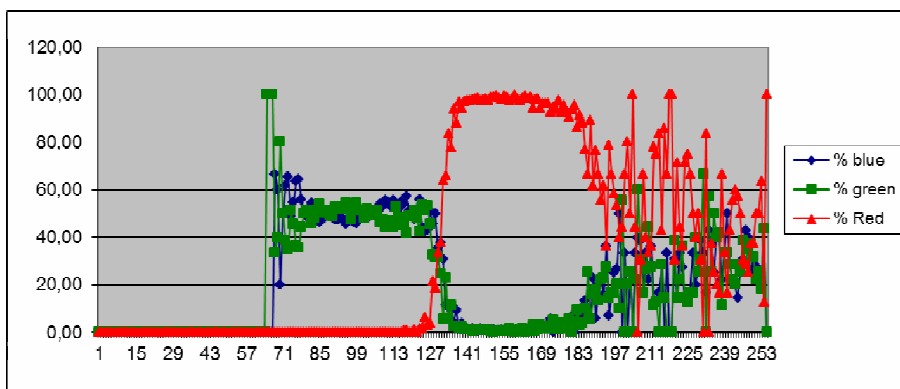


Рис. 2. RGB спектральний графік ділянки шкіри особи негроїдної раси.

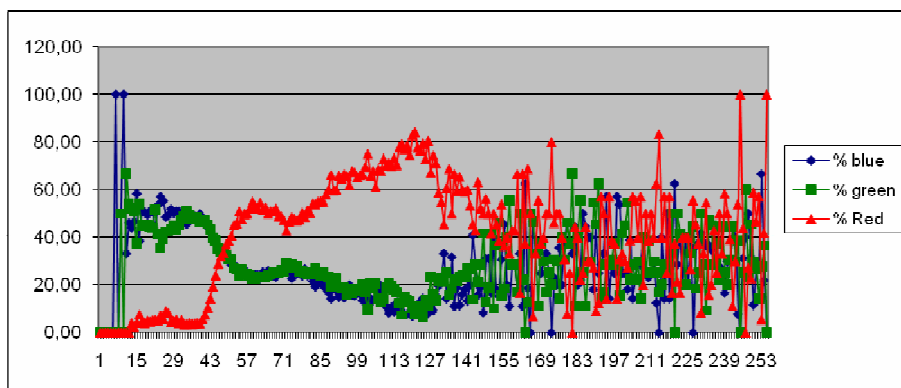


Рис. 3. RGB-спектрограми пігментного диспластичного невуса шкіри.

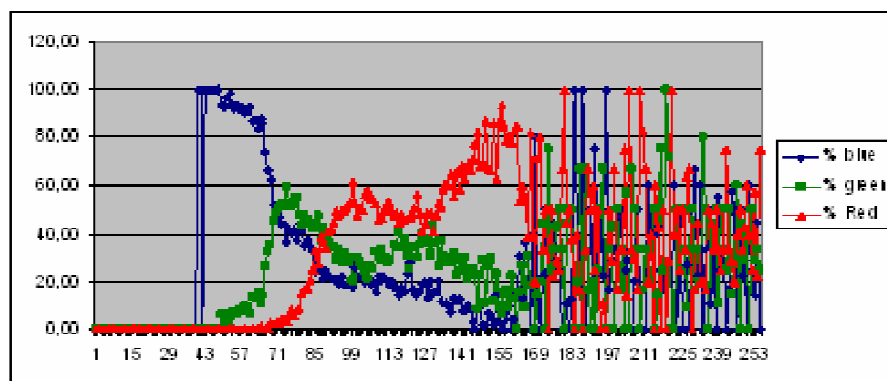


Рис. 4. RGB-спектрограми голубого невуса шкіри.

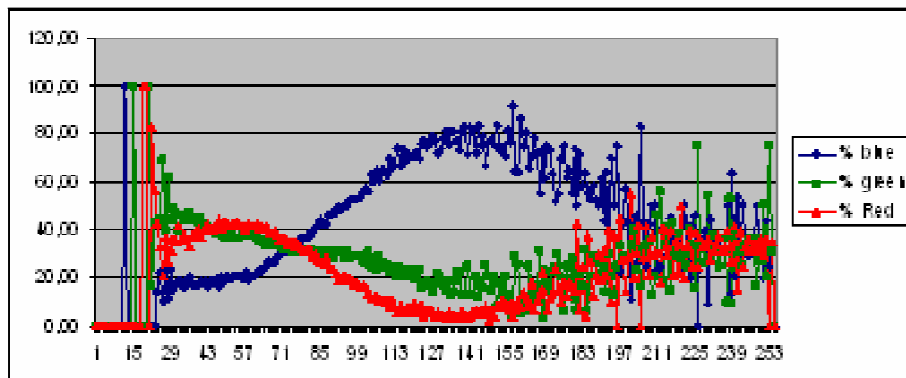


Рис. 5. RGB-спектрограми верукозної пігментної папіломи шкіри.

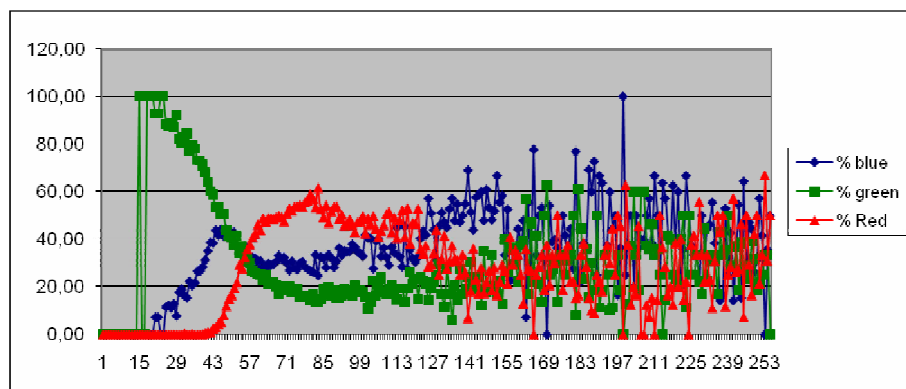


Рис. 6. RGB-спектрограми венозної гемангіоми шкіри.

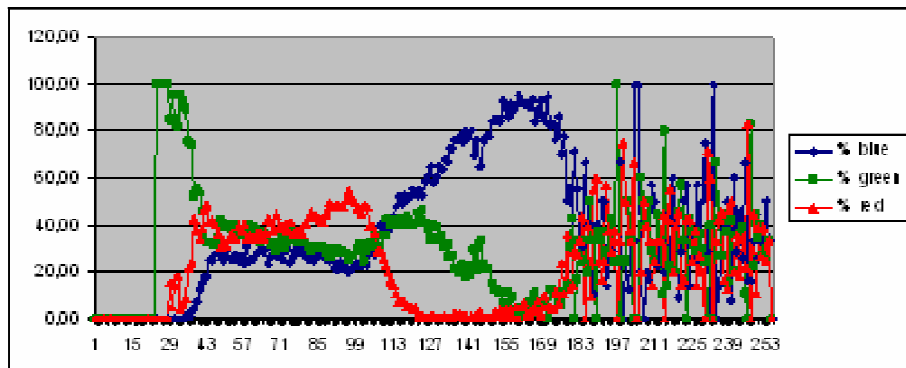


Рис. 7. RGB спектральні графіки пігментного базальноклітинного раку шкіри.

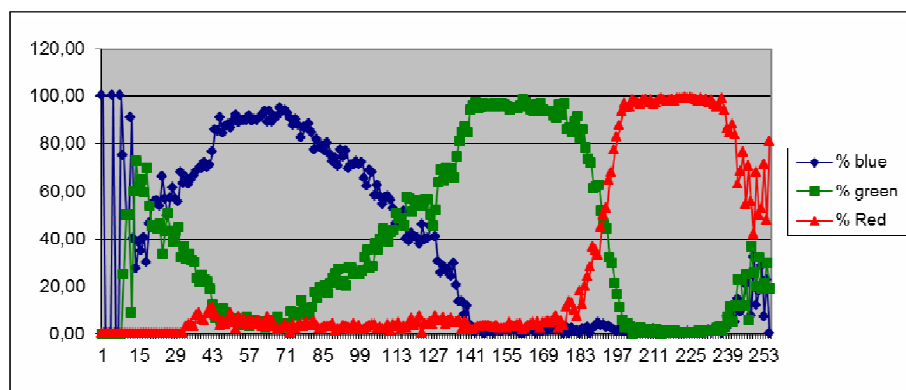


Рис. 8. RGB спектральні графіки безпігментного базальноклітинного раку шкіри.

шкалі сірого кольору. Причому амплітуда всіх кольорів знаходилась на рівні 100,0 % осі ординат, на якому вони створювали своєрідне «плато» послідовності кольорів – синій, зелений, червоний (по 20 од. шкали сірого кольору кожний). У правій частині шкали сірого кольору, одразу ж після графіка червоного кольору, знаходиться зона затування амплітуди основних кольорів і накладання неідентифікованих сірих кольорів.

При аналізі взірців нормальної шкіри осіб старшої вікової групи встановлено розширення зони плато синього і червоного кольорів та зміну конфігурації графіка зеленого кольору, однак всі графіки досягали 100,0 % по осі ординат. Зона затування основних кольорів досить незначна, порівняно із шкірою молодого віку.

У осіб негроїдної раси RGB графіки взірців шкіри значно відрізняються від білої шкіри. Червоний є основним графіком, його амплітуда 100,0 %, а ширина на шкалі сірого кольору майже 40 од. Синій і зелений графіки редуковані й зовсім не відповідають тому формату, як це представлено на графіках білої шкіри. Спектрофотометрія шкіри насиченої в нормі меланіном (в осіб негроїдної раси) цікава для порівняння з позицій діагностики пігментних пухлин у осіб з білою шкірою.

На основі проведених спектрофотометричних досліджень взірців білої шкіри можна зробити висновок, що в нормі плато графіків усіх основних кольорів знаходяться на рівні 100,0 % по осі абсцис, а для шкіри насиченої меланіном основним є графік червоного кольору.

Для базальноклітинного раку шкіри (виразкової і нодулярної форми росту) характерні розширені графіки усіх кольорів з амплітудою до 100,0 % по осі ординат. Пігментна базаліома характеризується максимальною амплітудою червоного кольору до 60,0 %.

Пігментні пухлини шкіри (диспластичний невус, голубий невус) мають специфічні графіки червоного кольору з двома амплітудними підйомами. Додатковим критерієм в діагностиці є графіки синього кольору, які починаються зі 100,0 % відмітки по осі ординат у випадку доброякісної пухлини (диспластичний або голубий невус).

Артеріальні гемангіоми (пухлини, насичені оксигемоглобіном) мають основним червоний

графік з амплітудою 80,0–95,0 % по осі ординат в правій половині шкали сірого кольору (120–240 од.). Графіки зеленого і синього кольорів «переплітались» в лівій частині шкали сірого кольору. Венозні гемангіоми характеризуються низькою амплітудою червоного кольору.

Пігментні дискератоми мають окремі послідовні графіки синього (100,0 % по осі ординат), зеленого (60,0 %) і червоного (90,0 %) кольорів з короткою зоною «затування».

Проведені дослідження показали, що спектрофотометричний аналіз цифрових зображень різних пухлин шкіри містить конкретні діагностичні критерії для кожної з пухлин, що можна використовувати для дистанційної телемедичної діагностики та консультацій.

Висновки. 1. В нормі при цифровій фотометрії шкіри графічне зображення основних спектральних кольорів синього, зеленого і червоного на шкалі сірого кольору в програмі Microsoft Excel представлено послідовно розміщеними прямокутноподібними графіками з амплітудою 100,0 % по осі ординат.

2. Для безпігментного базальноклітинного раку шкіри характерне розширення в 2,0–2,5 раза по осі абсцис графіків усіх кольорів з амплітудою до 90,0–100,0 % по осі ординат. Спектрофотометричною ознакою пігментної базаліоми є максимальна амплітуда червоного кольору до 60,0 % з наступним зниженням.

3. Оптичними особливостями пігментних пухлин шкіри (диспластичний невус, голубий невус) є специфічні графіки червоного кольору з двома амплітудними підйомами.

4. Для артеріальних гемангіом шкіри характерна інверсія графіків зеленого і синього кольорів у лівій частині шкали сірого кольору, основним є графік червоного кольору з амплітудою 80,0–95,0 % на правій половині осі абсцис (120–240 од.). Венозні гемангіоми характеризуються низькою амплітудою червоного кольору.

Перспективи подальших досліджень. У перспективі планується продовжити вивчення спектрофотометричних особливостей пігментних пухлин, удосконалення критеріїв диференційної діагностики доброякісних та злоякісних новоутворів шкіри.

ЛІТЕРАТУРА

1. Кубанова А. А. Современные информационные технологии в деятельности специализированных дерматовенерологических учреждений / А. А. Кубанова // Вестн. дерматол. и венерологии. – 2009. – № 6. – С. 4–15.

2. Кукушкина М. Н. Меланома кожи: современный взгляд на скрининг, диагностику и лечение / М. Н. Кукушкина, С. И. Коровин, А. Ю. Паливец // Клиническая онкология. – 2012. – № 8 (4). – С. 24–27.

3. Куценко И. В. Использование информационных технологий для оказания дерматологической помощи жителям Донецкой области / И. В. Куценко // Укр. журн. телемедицини та медичної телематики. – 2004. – Т. 2, № 1. – С. 80–84.

4. Модель покращення доступності та якості медичної допомоги сільському населенню із застосуванням телемедичних технологій : методичні рекомендації /

Огляди літератури, **оригінальні дослідження**, погляд на проблему

О. П. Мінцер, А. В. Царенко, Л. Ф. Матюх. – К.: Укр. центр наук. мед. інформ. та патентно-ліцензійної роботи, 2012. – 26 с.

5. Пат. 89831 UA, МПК А61В 1/00, А61В 8/00, А61В 10/00. Спосіб дистанційної диференційної діагностики пігментних пухлин шкіри. Галайчук І. Й., Жулкевич І. В., Гоцко О. С. – № у 2013 15450; Заявл. 30.12.13; Опубл. 25.04.14. Бюл. № 8.

6. Рак в Україні, 2012–2013. Захворюваність, смертність, показники діяльності онкологічної служби / під ред. І. Б. Щепотіна // Бюлетень національного канцер-реєстру України. – К., 2014. – № 15. – 124 с.

7. Степаненко В. І. Телемедицина, теледерматологія: реалії та перспективи в Україні / В. І. Степаненко, В. В. Короленко // Український журнал дерматології, венерології, косметології. – 2012. – № 4 (47). – С. 19–24.

8. Argenziano G. Dermoscopy of pigmented skin lesions: results of a consensus meeting via the Internet / G. Argenziano,

H. Soyer, S. Chimenti // J. Am. Acad. Dermatol. – 2003. – Vol. 48. – P. 679–693.

9. Girardi S. Superiority of a cognitive education with photographs over ABCD criteria in the education of the general population to the early detection of melanoma: a randomized study / S. Girardi, C. Gaudy, J. Gouvernet // Int. J. Cancer. – 2006. – Vol. 118. – P. 2276–2280.

10. Rigel D. The evolution of melanoma diagnosis: 25 years beyond the ABCDs / D. Rigel, J. Russak, R. Friedman // CA Cancer J. Clin. – 2010. – Vol. 60. – P. 301–316.

11. Robinson J. Digital epiluminescence microscopy monitoring of high-risk patients / J. Robinson, B. Nickoloff // Arch. Dermatol. – 2004. – Vol. 140. – P. 49–56.

12. Smith R. Cancer Screening in the United States, 2011. A Review of Current American Cancer Society Guidelines and Issues in Cancer Screening / R. Smith, V. Cokkinides, D. Brooks // CA Cancer J. Clin. – 2011. – Vol. 61. – P. 8–30.

SPECTROPHOTOMETRIC DIAGNOSTICS OF NONMELANOMA PIGMENTED SKIN TUMORS

©I. Y. Galaychuk, O.S. Gotsko

SHEI «Ternopil State Medical University by I. Ya. Horbachevsky of MPH of Ukraine»

SUMMARY. In article the results of spectrophotometric analysis of pigmented skin cancer, pigmented nevi, seborrheic keratosis, and hemangioma were done. The spectrophotometric criterion for the differential diagnosis of nonmelanoma pigmented skin tumors was defined.

KEY WORDS: spectrophotometric, nonmelanoma pigmented skin tumors.

Отримано 29.01.2015