

## ІМУНОМОРФОЛОГІЧНІ ЗМІНИ СТІНКИ ТРОМБОВАНОЇ ВЕНИ У ПАЦІЄНТІВ З ПІСЛЯОПЕРАЦІЙНИМ ТРОМБОЗОМ СИСТЕМИ НИЖНЬОЇ ПОРОЖНИСТОЇ ВЕНИ

©С. Я. Костів, І. К. Венгер, Д. Ю. Буднік, І. Й. Венгер

*ДНВЗ «Тернопільський державний медичний університет імені І. Я. Горбачевського МОЗ України»*

**РЕЗЮМЕ.** Метою роботи було вивчити імуноморфологічні особливості стінки вени при післяопераційному тромботичному процесі та місце диспластичних змін сполучної тканини в ініціації тромботичного процесу. В роботу включені 17 пацієнтів із тромботичним процесом у поверхневій та глибокій системі басейну нижньої порожнистої вени, що розвинувся у післяопераційному періоді. В роботі представлені імуноморфологічні особливості будови стінки вени та регіонарних лімфатичних вузлів при тромботичному процесі в післяопераційному періоді. В результаті досліджень встановлено наявність у пацієнтів із венозним тромбозом ультраструктурних змін із наявністю ознак ендотеліальної дисфункції та дисплазії сполучної тканини, що проявляється присутністю великої кількості глікозаміногліканів, розрідженням та фрагментацією еластичних волокон в стінці вени.

**КЛЮЧОВІ СЛОВА:** тромбоз глибоких вен, імуноморфоструктура стінки вени, дисплазія сполучної тканини.

**Вступ.** Післяопераційний тромбоз глибоких вен в системі нижньої порожнистої вени та пов'язана із ним тромбоемболія легеневої артерії залишаються актуальною проблемою сучасної хірургії [1, 2]. Частота розвитку венозних післяопераційних тромбозів, незважаючи на проведення тромбопрофілактики, залишається на досить високому рівні і при застосуванні нефракціонованого гепарину утримується на рівні 15,6–25,8 %, а при застосуванні низькомолекулярних гепаринів – 10,5–18,3 %.

На сьогодні відомо, що тромботичний процес формується при поєднанні пошкодження судинної стінки, стазу крові та порушень реологічних властивостей крові. Однак, для формування тромбу у магістральних венах нижніх кінцівок вказаних причин недостатньо [3]. В. А. Прасол і співавт. вказують, що при тромбозі магістральних вен має вплив порушення в будові венозної стінки [4].

На сьогодні залишаються недостатньо вивченими імуноморфологічні особливості будови венозної стінки в умовах післяопераційного тромботичного процесу в басейні нижньої порожнистої вени та їх місце в розвитку та прогресуванні тромботичного процесу.

**Мета роботи.** Вивчити імуноморфологічні особливості стінки вени при післяопераційному тромботичному процесі та місце диспластичних змін сполучної тканини в ініціації тромботичного процесу.

**Матеріали і методи дослідження.** В роботу включені 17 пацієнтів із тромботичним процесом у поверхневій та глибокій системі басейну нижньої порожнистої вени, що розвинувся у післяопераційному періоді. Хворі, включені в дослідження, були прооперовані на венозній системі басейну нижньої порожнистої вени з метою запобігання розвитку венозних тромбоемболічних ускладнень.

Дослідження тканини стінки вени нижніх кінцівок проводили за допомогою світлової мікроскопії. Для реалізації програми дослідження було проведено забір ділянки стінки тромбованої вени при проведенні оперативного втручання з метою запобігання розвитку ТЕЛА в ділянці сафенофemorального співустя.

Забір матеріалу здійснювався з таким розрахунком, щоб кожен блок містив інтиму, адвентицію, м'язову оболонку з паравенозними тканинами і регіонарними лімфатичними вузлами. Біоматеріал фіксували 10 % розчином буферного нейтрального формальдегіду, після чого його піддавали дегідратації через батареї спиртів зростаючої міцності, просочували парафіном. Депарафіновані зрізи товщиною 5 мкм (серійні з кожного блоку) фарбували гематоксиліном-еозинном. Аналіз отриманих препаратів проводили за допомогою МБІ-15, частину фіксували на плівку М-300 для об'єктивізації дослідження.

Характер змін місцевого імунітету в стінці вен у хворих з післяопераційним тромботичним процесом в басейні нижньої порожнистої вени визначався методом непрямої і прямої імунофлуоресценції.

**Результати й обговорення.** При оцінці препаратів стінки тромбованих вен у зразках останніх встановлено ознаки дисплазії сполучної тканини, що характеризувались розпушенням ендотеліального шару, розпушенням волокон в адвентиції з підвищеною кількістю клітинних елементів, витягнутістю, стоншенням, розрідженням і фрагментацією еластичних волокон, вогнищевою відсутністю останніх, стоншаністю та зменшенням кількості гладком'язових волокон.

При оцінці вмісту глікозаміногліканів було встановлено збільшення їх кількості та нерівномірний розподіл останніх у стінці тромбованої

Огляди літератури, **оригінальні дослідження**, погляд на проблему

вени. Наростання і нерівномірний розподіл глікозаміногліканів в стінці вени свідчать про запуск механізмів пошкодження сполучної тканини з розвитком деструктивних процесів в останній, що веде до ослаблення сполучнотканинного каркасу венозної стінки (рис. 1).

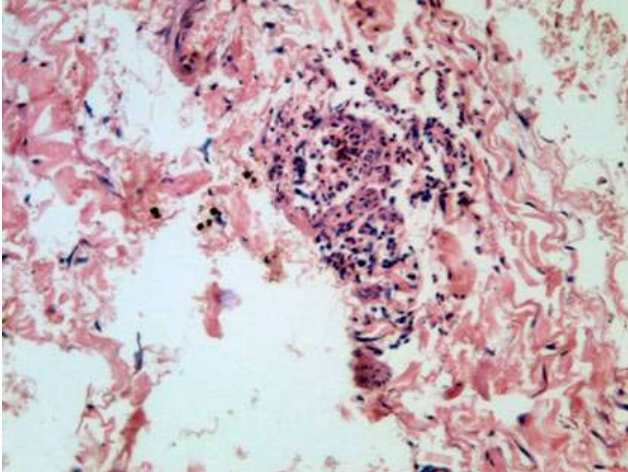


Рис. 1. Фрагмент адвентиції тромбованої вени та оточуючої сполучної і жирової тканин з вогнищем запалення. (Забарвлення гематоксиліном-еозином. Збільшення x 100)

При проведенні дослідження було встановлено зміни в стінці вен і регіональних лімфатичних вузлах при тромботичному процесі у венозній системі, що свідчать про наявність асептичного запалення за типом імунного (рис. 2).

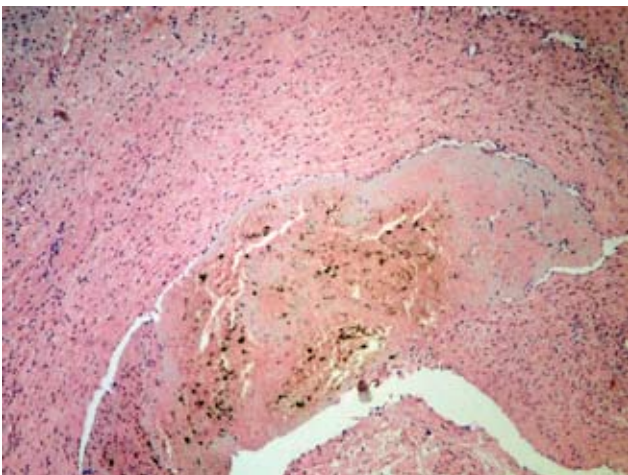


Рис. 2. Фрагмент стінки тромбованої вени із дифузною запальною інфільтрацією (лімфо-макрофагальною) та прикріплений до інтими вени тромб з переважанням еритроцитів та фібрину. (Забарвлення гематоксиліном-еозином. Збільшення x 120)

На користь імунологічного характеру запалення свідчать також виявлені при тромботичному процесі в стінці вени дендритні макрофаги (клітини Штейнмана), Т-лімфоцити та плазматичні клітини (рис. 3).

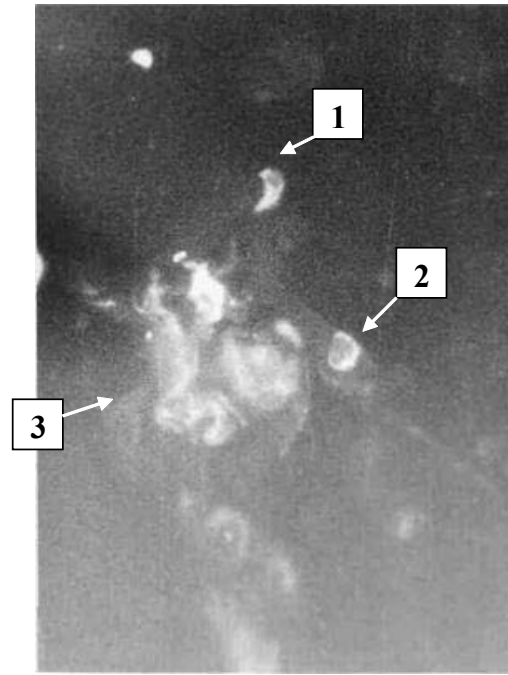


Рис. 3. Імунні клітини, що присутні в перивазальній зоні при тромботичному процесі в венозній системі: 1 – клітини Штейнмана (дендритні макрофаги); 2 – Т-залежні лімфоцити; 3 – плазматичні клітини.

Наявність ознак запалення також було встановлено і при дослідженні регіонарних лімфатичних вузлів, що знаходились в басейні відтоку тромбованих вен (рис. 4).

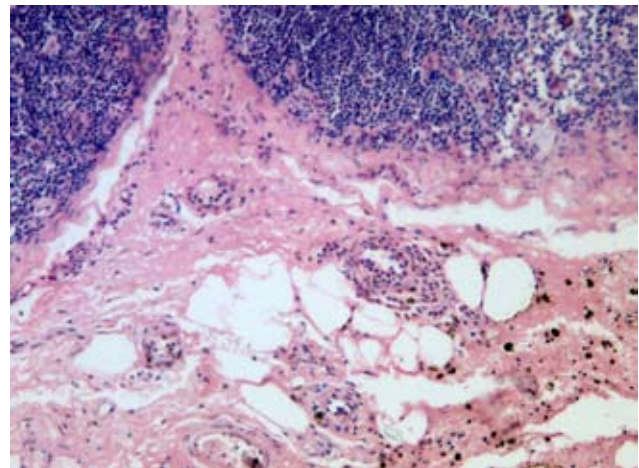


Рис. 4. Регіонарний лімфатичний вузол з гострим повнокрів'ям, перикапсулярними крововиливами та васкулітом дрібних перикапсулярних судин. (Забарвлення гематоксиліном-еозином. Збільшення x 100)

Представлені патогістоімуноморфологічні зміни в стінці тромбованої вени та регіонарних лімфатичних вузлах підкреслюють наявність у пацієнтів із венозним тромбозом ультраструктурних змін із наявністю ознак ендотеліальної дисфункції та дисплазії сполучної тканини, що проявляється присутністю великої кількості глікозаміногліканів, розрідженням та фрагментацією еластичних

Огляди літератури, **оригінальні дослідження**, погляд на проблему

волокон в стінці вени. Встановлено нерозривність функціональних зав'язків Т-лімфоцитів з дендритними макрофагами і плазматичними клітинами в процесах імуногенезу.

**Висновки.** В умовах післяопераційного тромботичного процесу в стінці тромбованих вен встановлено морфологічні ознаки дисплазії сполучної тканини та зміни, що характерні для порушення функції ендотелію. Вказані порушення

відіграють важливу роль в процесах формування післяопераційного тромботичного процесу в венозній системі.

**Перспективи подальших досліджень.** Перспективною є розробка шляхів корекції диспластичних змін сполучної тканини, порушень функції ендотелію та змін місцевого імунітету у пацієнтів з післяопераційними тромбозами в басейні нижньої порожнистої вени.

#### ЛІТЕРАТУРА

1. Гавриленко А. В. Профилактика венозных тромбозомболических осложнений в хирургической практике: современное состояние и перспективы развития / А. В. Гавриленко, Д. А. Воронов, Е. Ю. Аликин // Хирургия. Журнал им. Н.И. Пирогова. – 2010. – № 11. – С. 62–70.

2. Савельев В. С. Послеоперационные венозные тромбозомболические осложнения: фатальная неизбежность или контролируемая опасность? // Хирургия. – 1999. – № 6. – С. 60–63.

3. In situ hemodynamics of perforating veins in chronic venous insufficiency / K. T. Delis, M. Husmann, E. Kalodici [et al.] // J. Vasc. Surg. – 2001. – Vol. 33, № 4. – P. 773–782.

4. Прасол В. А. Ультраструктура клеток венозной стенки больных острым венозным тромбозом / В. А. Прасол // Международный медицинский журнал. – 2011. – № 1. – С. 90–94.

## IMMUNOMORPHOLOGICAL CHANGE OF THE VEIN WALL AT POSTOPERATIVE THROMBOTIC PROCESS IN THE INFERIOR VENA CAVA SYSTEM

©S. Ya. Kostiv, I. K. Venher, D. Yu. Budnik, I. Y. Venher

*SHEI «Ternopil State Medical University by I. Ya. Horbachevsky of MPH of Ukraine»*

**SUMMARY.** The aim was to study the immunomorphological change of the vein wall at postoperative thrombotic process, and a dysplastic changes of connective tissue in the initiation of the thrombotic process. The work included 17 patients with thrombotic process in the superficial and deep system of the inferior vena cava system, which developed in the postoperative period. As a result of studies there was found the presence in patients with venous thrombosis ultrastructural changes with the presence of endothelial dysfunction and signs of connective tissue dysplasia, which is manifested by the presence of large numbers of glycosaminoglycans, watering and fragmentation of elastic fibers in the wall of the vein.

**KEY WORDS:** deep vein thrombosis, immune morphostructures wall veins, connective tissue dysplasia.

Отримано 25.06.2015