

Випадок з практики

УДК 616.14-005.6/.7-06:616.127-005.8-07/-08

DOI 10.11603/1811-2471.2019.v0.i2.10450

ТРОМБОФІЛІЯ, УСКЛАДНЕНА ГОСТРИМ ІНФАРКТМ МІОКАРДА: КЛІНІЧНИЙ ВИПАДОК ІЗ АНАЛІЗОМ СУЧАСНИХ ДІАГНОСТИЧНО-ЛІКУВАЛЬНИХ АЛГОРИТМІВ ВЕДЕННЯ ХВОРИХ

©М. І. Швед, І. О. Ястремська, К. Б. Піжицька, Н. М. Ковбаса,
В. М. Зубанюк, Т. О. Добрянський

Тернопільський національний медичний університет імені І. Я. Горбачевського МОЗ України

РЕЗЮМЕ. Діагностика тромбофілії та патогенетичне лікування її клінічних проявів супроводжується рядом труднощів, що зумовлено без- або малосимптомним перебігом хвороби та недостатньою обізнаністю лікарів щодо критеріїв діагностики цієї патології.

Мета – підвищення рівня діагностики і вибору адекватного лікування пацієнтів з тромбофілією, ускладненою гострим інфарктом міокарда, шляхом детального аналізу та клініко-лабораторного розбору власного клінічного випадку.

Матеріал і методи. Системний аналіз, бібліосемантика та аналіз випадку захворювання конкретного пацієнта з тромбофілією, дослідження генетичного поліморфізму, асоційованого з тромбофілією. Пошук джерел здійснювався за допомогою науково-статистичної бази даних медичної інформації PubMed-NCBI.

Результати. При відсутності чітких причинних факторів високого ризику розвитку гострого інфаркту міокарда (стенозуючого атеросклерозу) та при наявності рецидивних тромбозів різної локалізації пацієнтам показане обов'язкове обстеження з метою підтвердження (виключення) вродженої або набутої тромбофілії, що в подальшому визначає програму профілактики повторних епізодів спонтанного тромбозу. З цією метою було проведено дослідження генетичного поліморфізму, асоційованого з ризиком тромбофілії, у хворого з рецидивними венозними (ілеофemorальним) та артеріальними (коронарним) тромбозами. Прогностично найнесприятливішою була наявність у хворого поліморфізму алелів 4G/4G гена серпін-1 (PAI-1), який є антагоністом тканинного активатора плазміногену і сприяє зниженню фібринолітичної активності крові, що підвищує ризик коронарних порушень в 1,3 раза. Одночасно у хворого діагностовано поліморфізм алелів С/Т гена ITGA2 (інтегрину альфа-2), який відповідає за функцію тромбоцитарного рецептора до колагену і сприяє збільшенню швидкості адгезії тромбоцитів, що підвищує ризик інфаркту міокарда в 2,8 раза. Також важливо вказати на таку особливість генетичних порушень у даного пацієнта, як поліморфізм алелів G/T гена F13, для якого характерне зниження фактора VIII згортання крові, що в кінцевому результаті призводить до зменшення ризику венозного тромбозу, але на фоні антикоагулянтної терапії цей ризик може суттєво зростати (12–20 %).

Отримані результати обґрунтували переведення хворого з прийому ксарелто на довготривале вживання прямих низькомолекулярних гепаринів (фондапаринукс).

Висновки. У хворих з діагностованою тромбофілією необхідно використовувати персоніфікований підхід до вибору антитромботичних засобів лікування та профілактики повторних тромбозів шляхом визначення у пацієнта певного поліморфізму генів та форми тромбофілії.

КЛЮЧОВІ СЛОВА: тромбофілія; інфаркт міокарда; діагностика; лікування.

Вступ. Тромбофілія – це порушення гемостазу внаслідок вроджених або набутих порушень у різних ланках системи згортання крові, яке характеризується підвищеною схильністю до розвитку рецидивних тромбозів кровоносних судин різної локалізації та ішемії відповідних органів.

В даний час дефекти згортання крові є причиною як тривалих, що загрожують життю, кровотеч, так і тромбозів та тромбоемболій. Артеріальні тромбози є причиною 95 % великовогнищевих інфарктів міокарда, 85 % ішемічних інсультів, гангрен кінцівок, а також інфарктів інших органів [1–4].

Проблема боротьби з тромбозами є найактуальнішою для сучасної людини. За даними ВООЗ, від тромбозів судин у світі щорічно гинуть майже

25 млн осіб. Від артеріального тромбозу, головними проявами якого є інфаркт міокарда і ішемічний інсульт, – понад 18 млн, від тромбоемболії легеневої артерії (ТЕЛА) – 7 млн.

Загально визнаною на сьогодні є наступна клінічна класифікація тромбофілій [5, 6]:

1) вроджені тромбофілії – резистентність активованого протеїну С, фактора V (Лейдена); дефіцит антитромбіну III, С або S (зниження рівня або активності); мутація гена протромбіну G20210A; поліморфізм гена інгібітора активатора плазміногену серпіну-1 (PAI-1); деякі види дисфібриногенемії; гомозиготна форма гомоцистинурії (дефіциту цистатіонін-β-синтази), дефіцит плазміногену, підвищена активність фактора VIII, гіпергомоцистеїнемія (поліморфізм гена MTHFR C667T, мутації гена CSB).

Огляди літератури, оригінальні дослідження, погляд на проблему, випадок з практики, короткі повідомлення

2) набуті тромбофілії – антифосфоліпідний синдром (АФС); гіпергомоцистеїнемія (пов'язана з нирковою недостатністю, гіпотиреозом або лікуванням антагоністами фолатів, зокрема метотрексатом); підвищений рівень факторів VIII, IX, XI; набута резистентність до активованого протейну С (вагітність, прийом пероральних контрацептивів); мієлопроліферативні захворювання; справжня поліцитемія; ідопатична тромбоцитемія.

3) комбіновані форми тромбофілії – поєднання кількох набутих і спадкових дефектів системи гемостазу, наявність люпус-антикоагулянта, анти-тіл до кардіоліпінів.

Термін «тромбофілія» не слід замінювати, як часто це робиться, на термін «гіперкоагуляційний стан», оскільки багато видів тромбофілії характеризуються не підвищеним згортанням крові, а її зниженням (при дисфібриногенеміях, дефіциті фактора XII, антифосфоліпідному синдромі тощо) або порушеннями не в гемокоагуляції, а в інших ланках гемостазу.

На особливу увагу заслуговують виявлення і корекція факторів ризику венозних та артеріальних тромбоемболій серед різних контингентів терапевтичних пацієнтів. Для стратифікації ризику тромбозів у пацієнтів хірургічного профілю рекомендується використовувати шкалу Капріні (Caprini), а для оцінки ризику тромбозів у пацієнтів терапевтичного (нехірургічного) профілю – шкалу Падуа (Padua). Набір пацієнтом понад 4 балів за шкалою Падуа свідчить про високий ризик тромбозу і доцільність призначення медикаментозної (дезагрегантної та антикоагулянтної) профілактики даного ускладнення. Клінічна ситуація може суттєво погіршуватись у пацієнтів з наявністю генетичної схильності (у 25 % випадків) до тромбофілії або її проявами за рахунок провокувальних факторів: автоімунна та інфекційно-імунна тромбофілія, паранеопластична та метаболічна (при гіперглікемії, гіперліпідемії, гіпергомоцистеїнемії) форми, впливу фізичних та хімічних чинників, в тому числі медикаментозні форми тромбофілії.

На жаль, немає чітких критеріїв виключення у хворого тромбофілії. Найвагомішими показаннями для обстеження на наявність дефектів гемостазу є такі дані анамнезу: поява тромбозу у пацієнтів віком до 40 років, наявність в анамнезі не менше двох випадків тромбоемболії чи тромбозу глибоких вен (ТГВ) у кровних родичів першої лінії, поєднання артеріального і венозного тромбозів, тромбоз незвичної локалізації (вен головного мозку, брижі кишечника), тромбози на фоні відсутності атеросклеротичного ураження судин, ідопатичний тромбоз, рецидивний тромбофлебіт, повторний викидень, геморагічна пурпура,

виникнення тромбозу під час ситуацій, що, як правило, легко переносяться (наприклад, застосування естрогенів, вагітність, тривалий переліт) [6, 7]. Тому діагностика тромбофілії та встановлення діагнозу ускладнюються без- або малосимптомним перебігом хвороби, недостатньою обізнаністю лікарів щодо критеріїв діагностики цієї патології тощо.

Мета – підвищення обізнаності лікарів щодо алгоритму діагностики і вибору адекватного лікування пацієнтів з тромбофілією, ускладненою гострим інфарктом міокарда, шляхом детального аналізу бібліосемантики та клініко-лабораторного розбору власного клінічного випадку.

Матеріал і методи дослідження. Проведено системний аналіз, бібліосемантику та аналіз випадку захворювання конкретного пацієнта з тромбофілією, досліджений генетичний поліморфізм, асоційований з тромбофілією. Пошук джерел здійснювали за допомогою науково-статистичної бази даних медичної інформації PubMed-NCBI.

Опис клінічного випадку. 22.01.19 р. о 15 год 45 хв у палату інтенсивної терапії кардіологічного відділення Тернопільської університетської лікарні (ТУЛ) госпіталізовано хворого Д., 49 років, зі скаргами на виражену загальну слабкість, пітливість, тиснучий біль у ділянці серця, які з'явилися близько 4 годин тому. З анамнезу з'ясовано, що пацієнт працював водієм-далекобійником. У грудні 2018 року переніс тривалий авіапереліт (понад 6 годин), після чого у хворого з'явилися біль у паховій ділянці та стегні зліва, набряк гомілки та стегна. 14.12.2018 р. у хворого діагностований ілеофеморальний тромбоз зліва. Лікувався консервативно із застосуванням нових пероральних антикоагулянтів (НОАК) – ксарелто по 20 мг на добу.

При госпіталізації загальний стан хворого середньої тяжкості, він притомний, контактний, правильної тілобудови, задовільного живлення. Шкірні покриви бліді з акроціанозом, помірно вологі, теплі на дотик. Лімфатичні вузли та щитоподібна залоза не збільшені. Температура тіла 36,6 °С. Пульс – 82 удари на хвилину, ритмічний, задовільного наповнення та напруження. На кардіомоніторі – синусовий ритм. Артеріальний тиск – 130/80 мм рт. ст. Перкуторно межі відносної серцевої тупості не розширені. Діяльність серця ритмічна, I тон ослаблений, акцент II тону над легеневою артерією. Дихання самостійне, адекватне. Частота дихання – 18 дихальних рухів за хвилину, сатурація кисню, за даними пульсоксиметрії, – 96 %. Перкуторно над легенями ясний легеневий звук, аускультативно – вислуховується жорстке дихання. Язик вологий. Живіт симетричний, м'який, неболючий. Печінка виступає на 2 см нижче реберної дуги, край заокруглений, небо-

Огляди літератури, оригінальні дослідження, погляд на проблему, **випадок з практики**, короткі повідомлення
лючий при пальпації. Периферійний набряк нижніх кінцівок відсутній.

У загальному аналізі крові (22.01.2019 р.) виявлено ознаки помірно вираженої анемії, лейкоцитозу та підвищення ШОЕ: гемоглобін – 97 г/л, еритроцити – $3,29 \times 10^{12}$ /л, КП – 0,9, лейкоцити – $10,9 \times 10^9$ /л, ШОЕ – 25 мм/год.

За результатами біохімічного аналізу крові (22.01.2019 р.) виявлено підвищення рівня МВ-фракції креатинфосфокінази (МВ-КФК) – 96,8 Од/л (норма <25,0 Од/л) та тропоніну до 436,1 нг/мл (норма 0–14 нг/мл), а також помірну дисліпідемію: підвищення загального холестерину до 5,42 ммоль/л

(норма 2,61–5,2 ммоль/л), ліпопротеїдів низької щільності до 3,23 ммоль/л (норма 0–2,59 ммоль/л),

Одночасно у хворого діагностовано ознаки гіпокоагуляції (22.01.2019 р.): протромбіновий час – 16,54" (норма 10–14"), % відношення за Квіком – 62,1 % (норма 70–130 %), МНІ – 1,36 (норма 0,8–1,24), тромбіновий час – 18,6" (норма 8–14"), фібриноген – 2,48 г/л (норма 2–4 г/л).

За даними електрокардіограми при поступленні у пацієнта діагностовано синусовий ритм, ЧСС – 82 за хвилину, елевація сегмента ST у відведеннях V2–V6, зниження амплітуди зубця R у відведеннях V2–V3 (рис. 1).

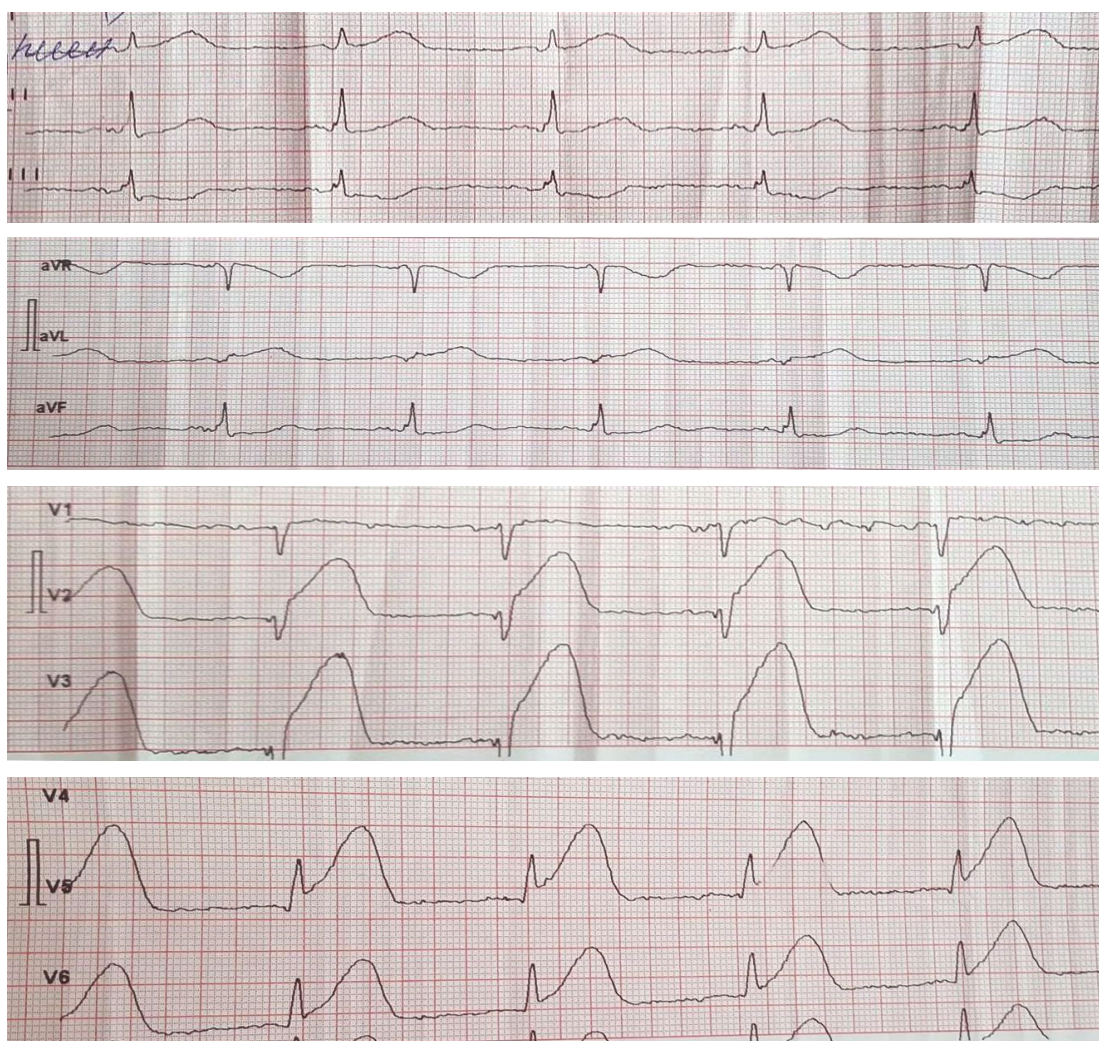

Рис. 1. ЕКГ пацієнта Д., 22.01.2019 р.

Дані ехокардіоскопії (22.01.2019 р.): аорта – 3,9 см, АК – норма, ЛП – 3,6 см, не розширене, МК – сліди регургітації, КДР – 4,8 см, не розширений. Стінки: МШП – 1,1 см, ЗСЛШ – 0,9 см. Акінез верхівки, верхівково-септального сегмента, гіпокінез передньої стінки у верхівковому та середньому сегментах. ПШ – 2,2 см, не розширений.

ТК – сліди регургітації. ФВ – 40 %. Систолічний тиск у легеневій артерії – 24 мм рт. ст.

Хворому встановлено робочий діагноз: гострий коронарний синдром із елевацією сегмента ST. Призначено та ургентно проведено (через 6 годин після виникнення больового синдрому) коронароангіографію (рис. 2) і виявлено обтура-

Огляди літератури, оригінальні дослідження, погляд на проблему, **випадок з практики**, короткі повідомлення
 ційний тромб у 7 сегменті передньої міжшлуночкової артерії (ПМША), кровотік ТІМІ-0. Проведено балонну ангіопластику та стентування ПМША стентом DES Resolute Integrity 3×18 mm, з віднов-

ленням кровотоку (ТІМІ – 3). Слід зауважити, що під час проведення коронарної ангіографії було виявлено гострий тромбоз ПМША на фоні атеросклеротично незмінених коронарних судин.

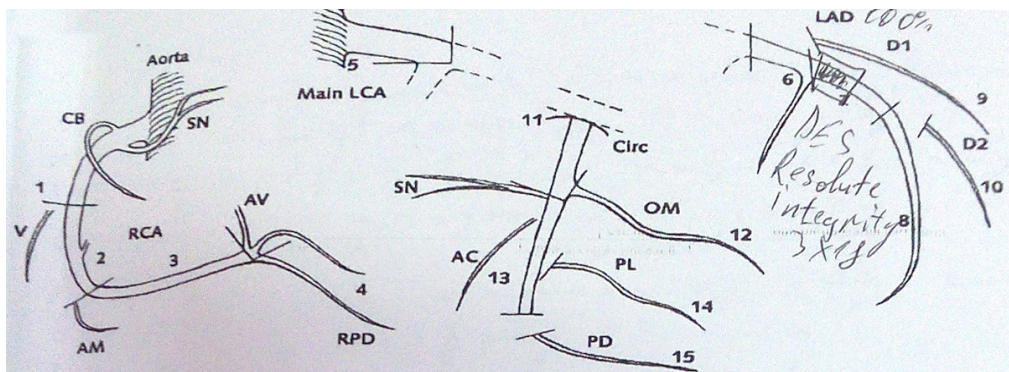


Рис. 2. Результати коронарної ангіографії у хворого Д. від 22.01.2019 р.

Додатково хворому було призначено таке медикаментозне лікування: брилінта – 180 мг перед проведенням коронароангіографії з подальшим дозуванням по 90 мг 1 раз на добу; клексан по 0,6 мл двічі на добу підшкірно; ксарелто по 20 мг вранці; плавікс по 75 мг 1 раз на добу; конкор по 2,5 мг 1 раз на добу; розарт по 40 мг на ніч; мілдрокард Н – 5 мл у 100 мл 0,9 % р-ну хлориду натрію внутрішньовенно крапельно; пантосан по 40 мг 1 раз на добу; оксигенотерапія.

Уже на другу добу клінічний стан хворого суттєво покращився, нормалізувалися кардіогемо-

динаміка та лабораторні прояви некрорезорбтивного синдрому: в загальному аналізі крові (24.01.2019 р.) виявлено ознаки помірно вираженої анемії: гемоглобін – 116 г/л, еритроцити – $3,8 \times 10^{12}/л$, КП – 0,9, лейкоцити – $7,7 \times 10^9/л$, ШОЕ – 10 мм/год. За результатами біохімічного аналізу крові (24.01.2019 р.) відмічено нормалізацію рівня МВ-фракції креатинфосфокінази (МВ-КФК) – 15,9 Од/л (норма <25,0 Од/л) та зниження рівня тропоніну до 230,5 нг/мл (норма 0–14 нг/мл). Одночасно відмічено позитивну динаміку ЕКГ (рис. 3) – перехід інфарктного процесу в підгострий період.

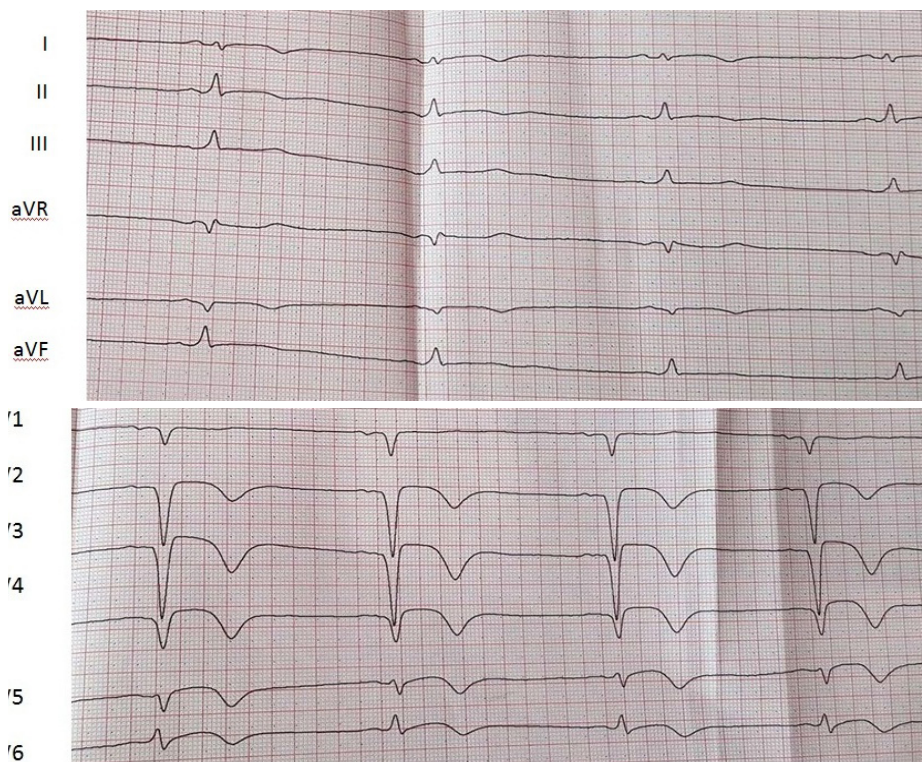


Рис. 3. ЕКГ хворого Д. (24.01.2019 р.)

Оскільки чітких причинних факторів ризику для розвитку гострого інфаркту міокарда (коронароангіосклерозу та інших факторів ризику ІХС) виявлено не було, то хворому розраховано суму балів за шкалою Падуа. Значення за цією шкалою склало 7 балів, що свідчить про високий ризик розвитку тромбозів. На підставі отриманих результатів та наявності рецидивних тромбозів у хворого запідозрили можливу наявність тромбофілії. Провели дослідження генетичного поліморфізму, асоційованого з ризиком тромбофілії, в результаті якого у даного пацієнта виявлено декілька генотипів ризику виникнення тромбоемболічних захворювань. Прогностично найнесприятливішою була наявність у хворого поліморфізму 4G/4G гена серпін-1 (PAI-1), який є антагоністом тканинного активатора плазміногену і сприяє зниженню фібринолітичної активності крові, що підвищує ризик коронарних порушень у 1,3 раза. Також у хворого діагностовано поліморфізм алелів С/Т гена ITGA2 (інтегрину альфа-2), який відповідає за функцію тромбоцитарного рецептора до колагену і сприяє збільшенню швидкості адгезії тромбоцитів, що підвищує ризик інфаркту міокарда в 2,8 раза. Також важливою особливістю генетичних порушень у даного пацієнта є поліморфізм алелів G/T гена F13, для якого характерне зниження фактора VIII згортання крові, що в кінцевому результаті призводить до зменшення ризику венозного тромбозу, але на фоні антикоагулянтної терапії цей ризик може суттєво зростати (12–20 %).

Особливістю антикоагулянтної терапії у таких пацієнтів є протипоказання до використання непрямих антикоагулянтних засобів і тривала терапія прямими (низькомолекулярними) антикоагулянтами, тому пацієнта було переведено з прийому ксарелто на фондапаринукс по 2,5 мг підшкірно 1 раз на добу та продовжено подвійну антиагрегантну терапію.

У даного пацієнта наявні складні комбіновані порушення геному, що відповідає за механізми системи гемостазу в організмі, чим можна пояснити розвиток у нього рецидивних тромбозів під впливом несприятливих провокуючих факторів (тривалий авіапереліт, малорухомий спосіб життя, стресогенність професії). При цьому сумарний

ризик тромбоемболійних ускладнень у хворого зростає саме за рахунок комбінованих генетичних дефектів: при поліморфізмі алелів 4G/4G гена серпін-1 ризик розвитку інфаркту міокарда зростає в 1,3 рази, а при поліморфізмі алелів С/Т гена ITGA2 – в 2,8 раза. Крім того, одним із пускових факторів тромбозу в даному клінічному випадку може бути тривалий прийом НОАК (ксарелто) з досягненням гіпокоагуляції, яка стимулювала запуск фактора VIII згортання крові, що суттєво підвищило ризик тромбозу в зв'язку з наявністю поліморфізму алелів G/T гена F13.

Отриманий генетичний аналіз дозволяє рекомендувати при амбулаторному веденні даного хворого тривале застосування (до 6 місяців) прямих низькомолекулярних гепаринів.

Висновки. 1. При відсутності чітких причинних факторів високого ризику розвитку гострого інфаркту міокарда (стенозуючого атеросклерозу) та при наявності рецидивних тромбозів різної локалізації пацієнтам показано обов'язкове обстеження з метою підтвердження (виключення) вродженої або набутої тромбофілії, що в подальшому визначає програму профілактики повторних епізодів спонтанного тромбозу.

2. У хворих з діагностованою тромбофілією необхідно використовувати персоналізований підхід щодо вибору антитромботичних засобів лікування та профілактики. Показання для призначення прямих чи непрямих антикоагулянтних препаратів визначаються наявністю у пацієнта певного поліморфізму генів та форми тромбофілії.

3. Недостатня поінформованість практикуючих лікарів щодо діагностики цього захворювання, визначення його клінічних проявів та наслідків, а також залежність антикоагулянтної терапії від варіантів тромбофілії підтверджують необхідність проведення багатоцентрових клінічних досліджень та широкого обговорення даної проблеми в лікарському середовищі.

Перспективи подальших досліджень. Накопичення та аналіз клінічних спостережень за пацієнтами з вродженими і набутими формами тромбофілії дозволить розробити алгоритм своєчасної діагностики цієї патології, проводити їх адекватне лікування та профілактику.

ЛІТЕРАТУРА

1. Бондар М. В. До питання запобігання виникненню набутих тромбофілій у процесі проведення антикоагулянтної терапії / М. В. Бондар // Медицина неотложных состояний. – 2015. – № 1. – С. 99–105.

2. Сушкевич Г. Н. Тромбогенерирующие системы при тромбофилиях различного генеза / Г. Н. Сушкевич // Медицина неотложных состояний. – 2015. – № 6. – С. 147–165.

Огляди літератури, оригінальні дослідження, погляд на проблему, **випадок з практики**, короткі повідомлення

3. Васильев С. А. Тромбозы и тромбофилии / С. А. Васильев // Острые и неотложные состояния в практике врача. – 2014. – № 1. – С. 43–49.

4. Гематологія / [Романова А. Ф., Вигорська Я. І., Логинський В. С. та ін.]; за ред. А.Ф. Романової. – К.: Медицина, 2006. – 456 с.

5. Dickerman J. Hereditary thrombophilia / J. Dickerman, S. Khan // Thrombosis Journal. – 2006. – P. 1–17. DOI: 10.1186/1477-9560-4-15.

6. Серцево-судинні захворювання. Рекомендації з діагностики, профілактики та лікування / за ред. В. М. Коваленка, М. І. Лутая. – К.: МОРИОН, 2011. – С. 375–376.

7. Hereditary Thrombophilia and Venous Thromboembolism / Murin Susan, Gregory P. Marelich, A. C. Arroliga, R. A. Matthay // American Journal of Respiratory and Critical Care Medicine. – 1998. – Vol. 158. – P. 1369–1373. DOI: org/10.1164/ajrccm.158.5.9712022PubMed:9817680.

REFERENCES

1. Bondar, M.V. (2015). Do pytannia zapobihannia vynyknenniu nabutykh trombofilii u protsesi provedennia antykoahuliantnoi terapii [On the prevention of occurrence of acquired thrombophilia in the process of anticoagulation therapy]. *Meditsina neotlozhnykh sostoyaniy – Medicine of Urgent States*, 1, 99-105 [in Ukrainian].

2. Sushkevich, G.N. (2015). Trombogeneriruyushchie sistemy pri trombofiliiakh razlichnogo geneza [Thrombogenic systems at thrombophilia of different genesis]. *Meditsina neotlozhnykh sostoyaniy – Medicine of Urgent States*, 6, 147-165 [in Russian].

3. Vasilyev, S.A. (2014). Trombozy i trombofilii [Thrombosis and thrombophilia]. *Ostrye i neotlozhnye sostoyaniya v praktike vracha – Acute and Urgent States in the Practice of a Doctor*, 1, 43-49 [in Russian].

4. Romanova, A.F., Vyhorska, Ya.I., & Lohynskiy, V.S. (2006). *Hematologiya [Hematology]*. Romanova, A.F. (Ed.). Kyiv: Medytsyna [in Ukrainian].

5. Khan, S., & Dickerman, J.D. (2006). Hereditary thrombophilia. *Thrombosis Journal*, 4 (1), 15. DOI:10.1186/1477-9560-4-15.

6. Kovalenko, V.M., & Lutai, M.I. (Ed.). (2011). *Sertsevo-sudynni zakhvoriuvannia. Rekomendatsii z diahnozyky, profilaktyky ta likuvannia [Cardiovascular disease. Recommendations for diagnosis, prevention and treatment]*. Kyiv: MORION [in Ukrainian].

7. Murin, S., Marelich, G.P., Arroliga, A.C., & Matthay, R.A. (1998). Hereditary thrombophilia and venous thromboembolism. *American Journal of Respiratory and Critical Care Medicine*, 158 (5) 1369-1373. <https://doi.org/10.1164/ajrccm.158.5.9712022PubMed:9817680>.

ТРОМБОФИЛИЯ, ОСЛОЖНЕННАЯ ОСТРЫМ ИНФАРКТОМ МИОКАРДА: КЛИНИЧЕСКИЙ СЛУЧАЙ С АНАЛИЗОМ СОВРЕМЕННЫХ ДИАГНОСТИЧЕСКИХ И ЛЕЧЕБНЫХ АЛГОРИТМОВ ВЕДЕНИЯ БОЛЬНЫХ

©Н. И. Швед, И. О. Ястремская, Е. Б. Пижицкая, Н. М. Ковбаса,
В. М. Зубанюк, Т. О. Добрянский

Тернопольский национальный медицинский университет имени И. Я. Горбачевского МОЗ Украины

РЕЗЮМЕ. Диагностика тромбофилии и патогенетическое лечение ее клинических проявлений сопровождаются рядом трудностей, обусловленных без- или малосимптомным течением болезни и недостаточной осведомленностью врачей о критериях диагностики этой патологии.

Цель – повышение уровня диагностики и выбора адекватного лечения пациентов с тромбофилией, осложненной острым инфарктом миокарда, путем детального анализа и клинико-лабораторного разбора собственно клинического случая.

Материал и методы. Системный анализ, библиосемантика и анализ случая заболевания конкретного пациента с тромбофилией, исследования генетического полиморфизма, ассоциированного с тромбофилией. Поиск источников осуществлялся с помощью научно-статистической базы данных медицинской информации PubMed-NCBI.

Результаты. При отсутствии четких причинных факторов высокого риска развития острого инфаркта миокарда (стенозирующего атеросклероза) и при наличии рецидивирующих тромбозов различной локализации пациентам показано обязательное обследование с целью подтверждения (исключения) врожденной или приобретенной тромбофилии, что в дальнейшем определяет программу профилактики повторных эпизодов спонтанного тромбоза. С этой целью было проведено исследование генетического полиморфизма, ассоциированного с риском тромбофилии, у больного с рецидивирующими венозными (илеофemorальным) и артериальными (коронарным) тромбозами. Прогностически неблагоприятным было наличие у больного полиморфизма аллелей 4G/4G гена серпин-1 (РАИ-1), который является антагонистом тканевого активатора плазминогена и способствует снижению фибринолитической активности крови, что повышает риск коронарных нарушений в 1,3 раза. Одно-

Огляди літератури, оригінальні дослідження, погляд на проблему, випадок з практики, **короткі повідомлення**
временно у больного диагностирован полиморфизм аллелей C/T гена ITGA2 (интегрин альфа-2), который отвечает за функцию тромбоцитарного рецептора к коллагену и способствует увеличению скорости адгезии тромбоцитов, что повышает риск инфаркта миокарда в 2,8 раза. Также важно указать на такую особенность генетических нарушений у данного пациента, как полиморфизм аллелей G/T гена F13, для которого характерно снижение фактора VIII свертывания крови, что в конечном итоге приводит к уменьшению риска венозного тромбоза, но на фоне антикоагулянтной терапии этот риск может существенно расти (12–20 %).

Полученные результаты обосновали перевод больного с приема ксарелто на длительное употребление прямых низкомолекулярных гепаринов (фондапаринукс).

Выводы. У больных с диагностированной тромбофилией необходимо использовать персонализированный подход к выбору антитромботических средств лечения и профилактики повторных тромбозов путем определения у пациента определенного полиморфизма генов и формы тромбофилии.

КЛЮЧЕВЫЕ СЛОВА: тромбофилия; инфаркт миокарда; диагностика; лечение.

THROMBOPHILIA, COMPLICATED BY ACUTE MYOCARDIAL INFARCTION: A CLINICAL CASE WITH THE ANALYSIS OF MODERN DIAGNOSTICS AND TREATMENT ALGORITHMS FOR THE MANAGEMENT OF PATIENTS

©M. I. Shved, I. O. Yastremska, K. B. Pizhytska, N. M. Kovbasa,
V. M. Zubanyuk, T. O. Dobrianskyi

I. Horbachevsky Ternopil National Medical University

SUMMARY. Diagnostics of thrombophilia and pathogenetic treatment of its clinical manifestations has a number of complications due to an asymptomatic or low-symptomatic course of illness and insufficient knowledge of doctors regarding the criteria for diagnosis of this pathology.

The aim of the study – to increase the level of diagnosis and the choice of adequate treatment for the patients with thrombophilia, complicated by acute myocardial infarction through the detailed analysis, clinical and laboratory analysis of our clinical case.

Material and Methods. System analysis, bibliosemantics and analysis of the case of a specific patient with thrombophilia, a study of genetic polymorphism associated with thrombophilia. The source search was carried out using the scientific statistical database of medical information: PubMed-NCBI.

Results and Discussion. In the absence of clear causative factors of high risk of acute myocardial infarction (stenotic atherosclerosis) and in the presence of recurrent thromboses of different localization, patients are recommended a compulsory examination to confirm (eliminate) congenital or acquired thrombophilia, which subsequently determines the program for the prevention of recurrent episodes of spontaneous thrombosis. For this purpose, a study of genetic polymorphism associated with the risk of thrombophilia in patients with recurrent venous (ileofemoral) and arterial (coronary) thrombosis was conducted. The most prognostic disadvantage was the presence in the patient of polymorphism of the 4G/4G alleles of the serpin-1 gene (RAI -1), an antagonist of the tissue plasminogen activator, which contributes in decreasing of fibrinolytic blood activity, which increases the risk of coronary disturbances in 1.3 times. At the same time, the patient was diagnosed with the polymorphism of the C/T alleles of the gene ITGA2 (integrin alpha-2), which is responsible for the function of the platelet receptor to collagen and contributes an increase in the platelet adhesion rate, which increases the risk of myocardial infarction in 2.8 times. It is also important to point out such a feature of genetic disorders in this patient, such as the polymorphism of the G/T alleles of the F13 gene, which is characterized in decreasing in blood coagulation factor VIII, which ultimately results in a reduction in the risk of venous thrombosis, but this risk can significantly increase in using of anti-coagulant therapy (12–20 %).

The obtained results substantiated the transfer of admission from xarelto (rivaroxaban) to the long-term use of direct low molecular weight heparins (fondaparinux) in such patient.

Conclusions. The obtained data indicate that in patients with diagnosed thrombophilia it is necessary to use a personified approach to the choice of antithrombotic agents and prevention of repeated thrombosis. Indications for the administration of direct or indirect anticoagulants are determined by the presence of a specific polymorphism of the gene and the form of thrombophilia in a patient.

KEY WORDS: thrombophilia; myocardial infarction; diagnostics; treatment.

Отримано 5.04.2019