



Н.Г. Завгородняя^{1,2,3}, А.А. Криворучко^{1,3}

ВЛИЯНИЕ ТОПИЧЕСКИХ ФТОРХИНОЛОНОВ III ПОКОЛЕНИЯ С КОНСЕРВАНТОМ И IV ПОКОЛЕНИЯ БЕЗ КОНСЕРВАНТА НА ЭНДОТЕЛИЙ РОГОВИЦЫ ЧЕЛОВЕКА

¹Запорожский государственный медицинский университет,

²Запорожская медицинская академия последипломного образования,

³Запорожская клиника современной офтальмологии «Визус»

Ключові слова: фторхінолони, ендотелій рогівки, ендотеліоскопія, консерванти, бензалконію хлорид.

Ключевые слова: фторхинолоны, эндотелий роговицы, эндотелиоскопия, консерванты, бензалкония хлорид.

Key words: fluoroquinolones, corneal endothelium, endothelioscopy, preservatives, benzalconium chloride.

Дослідження проведено у 39 пацієнтів (55 очей) віком 53–82 років, яких розподілили на 2 групи. Усі пацієнти готувались до факоемультсифікації катаракти, та в якості передопераційної підготовки застосовували інстиляції 0,5% моксифлоксацину (для 1 групи пацієнтів) та 0,5% левофлоксацину (для 2 групи). Дзеркальна ендотеліоскопія проводилась у день первинного звернення пацієнта в клініку та повторно безпосередньо перед операцією. Показано, що інстиляції 0,5% моксифлоксацина та 0,5% левофлоксацина у пацієнтів віком до 70 років спричиняють рівнозначні, статистично не значущі для обох груп зміни морфологічних показників ендотелію рогівки, що засвідчує безпечне їх використання для цієї вікової групи. Виявлено статистично значущі зміни морфологічних показників ендотелію рогівки у пацієнтів старшої вікової групи після інстиляцій 0,5% левофлоксацину. Ці зміни необхідно враховувати при виборі антибактеріальних засобів для запобігання ендодфальмітам та післяопераційному лікуванню, віддаючи перевагу ефективним антибактеріальним засобам з мінімальним ризиком пошкоджуючої дії, особливо для пацієнтів, старших за 70 років.

Исследование проведено у 39 пациентов (55 глаз) в возрасте 53–82 года, которых распределили на 2 группы. Все пациенты готовились к факоэмульсификации катаракты и в качестве предоперационной подготовки получали инстилляцию 0,5% моксифлоксацина (для 1 группы пациентов) и 0,5% левофлоксацина (для 2 группы). Зеркальную эндотелиоскопию проводили в день первичного обращения пациента в клинику и повторно непосредственно перед операцией. Показано, что инстилляцией 0,5% моксифлоксацина и 0,5% левофлоксацина у пациентов в возрасте до 70 лет оказывают равнозначные, статистически не значимые для обеих групп изменения морфологических параметров эндотелия роговицы, что говорит о безопасности их применения для пациентов данной возрастной группы. Обнаружены статистически значимые изменения морфологических параметров эндотелия роговицы у пациентов старшей возрастной группы после применения 0,5% левофлоксацина. Выявленное обстоятельство следует учитывать при выборе антибактериальных препаратов для предоперационной профилактики эндодфальмитов и послеоперационной терапии, отдавая предпочтение эффективным антибактериальным препаратам с минимальными рисками повреждающего действия для пациентов старше 70 лет.

Thirty nine patients (55 eyes) was inspected. Patients were divided into 2 groups. All patients preparing for cataract phacoemulsification and as a preoperative preparation received instillation of 0.5% moxifloxacin (for 1 group of patients) and 0.5% levofloxacin (for 2 groups of patients). Endothelioscopy performed in the day of the first patient visit in the clinic and again immediately before surgery. In patients younger than 70 years the instillation of 0.5% moxifloxacin and 0.5% levofloxacin changes in morphological parameters of the corneal endothelium was equivalent, and not statistically significant for both groups, which speaks about the safety of medicines for patients of this group. Detected statistically significant changes in morphological parameters of the corneal endothelium in patients over age group, after applying the 0.5% levofloxacin. The discovery of circumstances should be considered in choosing antibacterial drugs for prevention of endophthalmitis preoperative and postoperative care, giving priority to effective antimicrobial drugs with minimal risk of injury to patients older than 70 years.

Фторхинолоны (ФХ) III–IV поколения активно используются в офтальмологической практике при лечении воспалительных заболеваний переднего отрезка глаза [9]. Европейское и Американское общества рефракционных и катарактальных хирургов рекомендуют использовать ФХ III–IV поколения для предоперационной профилактики эндодфальмитов и лечения воспалительных состояний в офтальмохирургии. Для Украины доступны к использованию ФХ III поколения левофлоксацин (Офтаквикс, Santen), содержащий консервант – бензалкония хлорид, и ФХ IV поколения моксифлоксацин (Вигамокс, Alcon), самоконсервирующийся раствор.

Механизм действия фторхинолонов ФХ III–IV поколения принципиально отличается от механизма действия других антибактериальных препаратов, что обеспечивает их активность в отношении устойчивых, в том числе полирезистент-

ных, штаммов микроорганизмов. Уникальность действия ФХ состоит в угнетении генетического аппарата бактериальной клетки, а именно ингибирование ДНК-гиразы и топоизомеразы-IV [9]. Это объясняет отсутствие перекрестной устойчивости с другими классами антимикробных средств и широкий спектр антибактериальной активности [2,9]. Однако в экспериментах *in vitro* показана возможность ингибирования фторхинолонами топоизомеразы-II млекопитающих, что связано с ингибированием ДНК-гиразы [2]. Именно этот эффект объясняет возможное повреждающее действие ФХ на эпителий конъюнктивы и роговицы человека. Как левофлоксацин, так и моксифлоксацин обладают липофильными и гидрофильными свойствами, благодаря чему свободно проникают через роговицу во влагу передней камеры, где создают ингибирующие концентрации [2,9]. Таким образом, могут оказывать влияние на структуры



передней камеры, в том числе, и на эндотелий роговицы. Особое значение этот факт приобретает при выборе антибактериальных препаратов для предоперационной подготовки и послеоперационной терапии в офтальмохирургии с проникновением в переднюю камеру, в частности, при факоэмульсификации катаракты.

Вопрос влияния коммерческих препаратов ФХ и растворов, приготовленных *ex tempore*, на эпителий роговицы животных и человека достаточно освещен в специальной литературе. В доступных медицинских источниках мы встретили единственное сообщение о влиянии ФХ на эндотелий роговицы человека [2]. В исследовании изучали влияние коммерческих препаратов 0,5% моксифлоксацина (Вигамокс, Alcon) и 0,5% левофлоксацина (Cravit, Santen, без консервантов). В проведенном исследовании принимали участие 30 здоровых добровольцев в возрасте от 32 до 44 лет. В результате не выявлено значимых изменений в морфологии и плотности эпителиальных и эндотелиальных клеток роговицы после 7 дней инстилляций.

На фармацевтическом рынке Украины препарат 0,5% левофлоксацина без консерванта не представлен, поэтому исследования действия данного препарата с консервантом является актуальным.

ЦЕЛЬ РАБОТЫ

Изучить влияние препаратов фторхинолонов IV поколения без консерванта – моксифлоксацина и фторхинолонов III поколения с консервантом бензалкония хлоридом – левофлоксацина на эндотелий роговицы человека.

ПАЦИЕНТЫ И МЕТОДЫ ИССЛЕДОВАНИЯ

Исследование проводилось на базе Запорожской клиники современной офтальмологии «Визус». Под нашим

наблюдением находились 39 (55 глаз) пациентов, из них 18 мужчин и 21 женщин возрастом от 53 до 82 лет, которые готовились к операции факоэмульсификации и в качестве предоперационной подготовки получали инстилляций ФХ в режиме 4 раза в день за 5 дней до операции. Исследуемых разделили на 2 группы: 1 – 20 человек (28 глаз) получали 0,5% моксифлоксацин (Вигамокс, Alcon) 2 – 19 человек (27 глаз) получали 0,5% левофлоксацин (Офтаквикс, Santen). В каждой группе выделены подгруппы, в зависимости от возраста от 55 до 70 лет, от 70 и старше. Критерием отбора являлось отсутствие каких-либо инстилляций в течение последнего 1 месяца. Все пациенты дали согласие на проведение исследования. Проводили стандартное офтальмологическое обследование, а так же эндотелиоскопию при помощи зеркального эндотелиоскопа Topcon SP-3000P (Topcon corporation, Japan).

Полученное изображение обрабатывали при помощи программы Cell Count, данные указывали в протоколе исследования (рис. 1).

Исследовали центральную зону роговицы, выполняли от 2 до 4 снимков, из которых выбирали наиболее четкий. Диагностику выполняли при первичном обращении пациента в клинику, после чего назначали день операции – факоэмульсификация катаракты, за 5 дней до операции назначали инстилляций антибактериальных препаратов. Повторно эндотелиоскопию проводили непосредственно перед операцией.

Статистический анализ проводили при помощи программы Statistica 6.1 с использованием функции описательной статистики, а также функции непараметрической статистики с использованием критерия Вилкоксона.

Таблица 1

Анализ изменений показателей эндотелиоскопии до и после инстилляций 0,5% моксифлоксацина

Возрастная группа	55-70 лет (n=13)			70-80 лет (n=14)		
	До инстилляций M±m	После инстилляций M±m	Критерий Вилкок- сона	До инстилляций M±m	После инстилляций M±m	Критерий Вилкок- сона
Толщина роговицы cornea thick, μ	0,522±0,03	0,523±0,03	0,86	0,515±0,026	0,513±0,03	0,59
Минимальный размер, minimum size μ ²	113,6±52,6	136,1±30,1	0,06	162,5±57,4	165,1±53,8	0,82
Максимальный размер, maximum size μ ²	922,8±220,3	884,5±159,6	0,92	970,7±196,1	1028,0±263,0	0,36
Средняя площадь, average size μ ²	398,8±60,7	390,8±46,9	0,46	457,3± 95,6	449,6±100,1	0,47
Средне-квадратичное отклонение, S.D.of size	134,1±29,9	130,5±22,3	0,75	148,6±38,6	149,1±38,1	0,78
Коэффициент изменчивости, C.V.of size	33,5±4,6	33,3±3,3	0,97	32,4±5,8	33,1±4,7	0,51
Плотность клеток в 1 мкм ² , cell density	2560,3±380,7	2592,4±303,1	0,46	2272,1±449,6	2318,3±466,2	0,51
Гексагональность, hexagonality	57,8±5,6	59,1±8,5	0,69	59,0±11,3	63,4±8,7	0,22

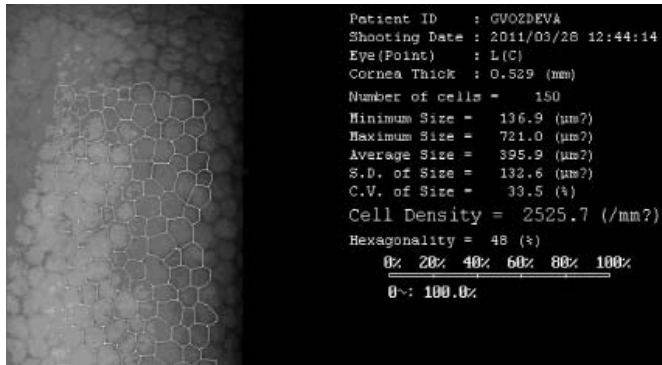


Рис. 1. Протокол эндотелиоскопии роговицы.

Примечание: Cornea thick – толщина роговицы в мм; Number of cells – количество анализируемых клеток; Minimum size – площадь наименьшей анализируемой клетки в квадратных микронах; Maximum size – максимальная площадь анализируемой клетки в квадратных микронах; Average size – средняя площадь анализируемых клеток в квадратных микронах; S.D. of size – среднеквадратичное отклонение анализируемых клеток в квадратных микронах; C.V. of size – коэффициент изменчивости анализируемых клеток; Cell density – количество клеток в 1 мм²; Hexagonality – процентное соотношение гексагональных клеток.

РЕЗУЛЬТАТЫ И ИХ ОБСУЖДЕНИЕ

Полученные данные морфологических показателей и плотности эндотелия соответствуют средним значениям для выделенных возрастных групп [1,2,4–6].

Изменения морфологических показателей эндотелия роговицы после инстилляций 0,5% моксифлоксацина представлены в *таблице 1*.

Инстилляции моксифлоксацина формируют незначительные изменения в морфологических показателях эндотелия. Так, происходит увеличение минимального и максимального

размера клетки у пациентов старшей возрастной группы, при этом средняя площадь анализируемых клеток незначительно уменьшалась, соответственно увеличивалась плотность клеток в единице площади. У пациентов средней возрастной группы наблюдается незначительное снижение максимального размера клетки. У всех пациентов после инстилляций моксифлоксацина повышалось процентное соотношение гексагональных клеток. Однако для представленных групп изменения не носили статистически значимый характер.

Изменения морфологических показателей эндотелия роговицы после инстилляций 0,5% левофлоксацина представлены в *таблице 2*.

Инстилляции левофлоксацина у пациентов возрастной группы от 55 до 70 лет формируют морфологические изменения, аналогичные происходящим после инстилляций моксифлоксацина, и так же носят статистически не значимый характер. У пациентов старшей возрастной группы (от 70 лет и больше) оказались статистически значимыми изменения минимального размера эндотелиоцита, а так же уменьшение плотности эндотелиоцитов в единице площади.

Эндотелий роговой оболочки представляет собой один слой плоских гексагональных клеток (плоский однослойный эпителий), расположенных на десцеметовой оболочке. Основной функцией эндотелиальных клеток является поддержание постоянного гидростатического давления стромы роговой оболочки. При этом показано, что обеспечение прозрачности роговицы связано со структурной организацией самой клетки, характера межклеточных контактов и расположением эндотелиальных клеток [1]. Эндотелиальные клетки находятся в фазе G1 клеточного цикла, когда клетка способна к активной метаболической активности, но не способна к делению [1,8]. Количество

Таблица 2

Анализ изменений показателей эндотелиоскопии до и после инстилляций 0,5% левофлоксацин

Возрастная группа	55–70 лет (n=12)			70–80 лет (n=15)		
	До инстилляций M±m	После инстилляций M±m	Критерий Вилкоксона	До инстилляций M±m	После инстилляций M±m	Критерий Вилкоксона
Толщина роговицы, cornea thick µ	0,534±0,04	0,538±0,04	0,68	0,529±0,26	0,528±0,03	0,61
Минимальный размер, minimum size µ²	138,1±38,9	126,2±34,0	0,23	126,0±66,2	155,0±88,0	0,035*
Максимальный размер, maximum size µ²	878,1±98,5	917,9±257,0	0,75	1025,4±293,6	1057,3±367,5	0,73
Средняя площадь, average size µ²	404,4±69,7	392,2±73,7	0,08	435,5±133,9	444,7±131,01	0,19
Среднеквадратичное отклонение, S.D. of size	140,7±21,7	144,6±30,7	0,34	160,5±45,0	165,9±53,3	0,31
Коеффициент изменчивости, C.V. of size	35,3±5,8	37,1±5,5	0,21	37,3±5,6	37,3±5,9	0,75
Плотность клеток в 1 мм², cell density	2528,9±369,9	2622,7±427,2	0,14	2415,2±439,2	2364,5±448	0,046*
Гексогональность, hexagonality	56,7±7,7	53,9±6,0	0,28	54,6±7,1	57,3±7,8	0,31

Примечание: * – критерии значимы на уровне p<0,05.



эндотелиальных клеток сформировано с рождения на уровне 5000 в 1 мкм², активно уменьшается в пределах 26% на первом году жизни, в последующие 2 года жизни – еще на 26%, затем скорость уменьшения плотности эндотелиальных клеток более плавная и составляет примерно 0,6% в год. Таким образом, у взрослого человека среднее количество эндотелиальных клеток в 1 мкм² составляет 1400–2500 [1,5,6,8]. По данным множества исследований, различий в плотности эндотелиальных клеток между мужчинами и женщинами одной возрастной группы нет [5,6].

О функциональной активности клетки можно судить по ее морфологическим параметрам. В процессе дифференциации уменьшается степень полиморфизма эндотелиального пласта, а также уменьшается количество клеток гексагональной формы, что свидетельствует об ослаблении межклеточных контактов и расширении межклеточных щелей [1,4,8]. По данным специальной литературы, инстилляцией фторхинолонов III–IV поколения без консервантов не вызывают значимых изменений в морфологии эндотелия роговицы человека [2].

Повреждающие эффекты любого токсического агента у пациентов старшей возрастной группы могут проявляться более выражено, что связано с истощением метаболических резервов клетки [1,4]. Экспериментальные исследования, в которых изучалось влияние консерванта бензалкония хлорида на эндотелий роговицы, показывают значительно низкую выживаемость эндотелиоцитов в присутствии бензалкония хлорида даже в минимальной его концентрации [3,7].

ВЫВОДЫ

Наше исследование показывает, что возрастные изменения морфологических параметров эндотелия роговицы соответствуют средним значениям, которые представлены в специальной литературе.

Инстилляции 0,5% моксифлоксацина и 0,5% левофлоксацина у пациентов в возрасте до 70 лет оказывают равнозначные для обеих групп изменения морфологических параметров эндотелия, что говорит о безопасности применения препаратов для пациентов данной возрастной группы.

Обнаружены статистически значимые изменения морфологических параметров эндотелия роговицы у пациентов старшей возрастной группы после применения 0,5% левофлоксацина. Выявленное обстоятельство следует учитывать при выборе антибактериальных препаратов для предоперационной профилактики эндофтальмитов и послеоперационной терапии, отдавая приоритет эффективным антибактериальным препаратам с минимальными рисками повреждающего действия, особенно для пациентов старше 70 лет.

ЛИТЕРАТУРА

1. Bum B.B. Строение зрительной системы человека: Монография / B.B. Bum. – Одесса, 2003. – 650 с.
2. Ryou Watanabe Fluoroquinolone antibacterial eye drops: effects on normal human corneal epithelium, stroma, and endothelium / Ryou Watanabe, Toru Nakazawa, Shunji Yokokura // *Clinical Ophthalmology*. – 2010. – Vol. 4. – P. 1181–1187.
3. Masahiko Ayaki Toxicity of antiglaucoma drugs with and without benzalkonium chloride to cultured human corneal endothelial cells / Masahiko Ayaki, Atsuo Iwasawa // *Clinical Ophthalmology*. – 2010. – Vol. 4. – P. 1217–1222.
4. Niederer R.L. Age-related differences in the normal human cornea: a laserscanning in vivo confocal microscopy study / R.L. Niederer, D. Perumal, T. Sherwin, J. McGhee. // *Br J Ophthalmology*. – 2007. – Vol. 9. – P. 1165–1169.
5. Narumon Sopapornamorn Corneal endothelial cell density and morphology in Phramongkutkloa Hospital / Narumon Sopapornamorn, Manapon Lekskul, Suthee Panichkul // *Clinical Ophthalmology*. – 2008. – Vol. 2 (1). – P. 147–151.
6. Mohammad Nasser Hashemian Corneal endothelial cell density and morphology in normal Iranian eyes / Mohammad Nasser Hashemian, Sasan Moghimi // *BMC Ophthalmology*. – 2006. – Vol. 1. – P. 6–9.
7. Hughes E.H. Long-term recovery of the human corneal endothelium after toxic injury by benzalkonium chloride / E.H. Hughes, M. Pretorius, H Eleftheriadis, C. S. C. Liu // *Br. J. Ophthalmology*. – 2007. – Vol. 91. – P. 1460–1463.
8. Sangita P. Patel. Corneal Endothelial Cell Proliferation: Function of Cell Density / Sangita P. Patel, William M. Bourne // *Invest Ophthalmology*. – 2009. – Vol. 50 (6). – P. 2742–2746.
9. Rookaya Mather Fourth generation fluoroquinolones new weapons in the arsenal of ophthalmic antibiotics / Rookaya Mather, Lisa M. Kerenchak // *American journal of Ophthalmology*. – 2002. – Vol. 133. – P. 463–466.

Сведения об авторах:

Завгородняя Н.Г., д. мед. н., профессор, зав. каф. офтальмологии ЗГМУ.

Криворучко А.А., аспирант каф. офтальмологии ЗГМУ.

Адрес для переписки:

Завгородняя Н.Г. 69035, г. Запорожье, пр-т Маяковского, 26, каф. офтальмологии ЗГМУ.

Тел.: (061) 213 16 66.