Results. Bilateral spread of contrast was noted in all cases. The loss of resistance was observed in 7 patients (70 %) of group A, 8 patients (80 %) of group B, 7 patients (70%) of group C. The average contrast distribution upwardly in group A was 2.30±1.09 of segment, in group B - 3.56±1.14 of segment and in group C - 3.76±1.10 of segment. There was a statistically significant difference between the groups A and B (P <0.05) and between the groups A and C (P <0.01).

Conclusions. The use of 2 ml of contrast provides optimum contrast spread anteriorly and in the longitudinal direction, helps accurately determine the position of the needle, makes it possible to identify the damage of the dura mater in advance.

Key words: epidural injections, cervical spine, fluoroscopy control.

Ведомости об авторах:

Сичинава Вахтанг Гулиевич – врач-нейрохирург Киевский городской клинической больницы скорой медицинской помощи. Адресс: Киев, ул. Братиславская, 3.

УДК 616.8-089

© І.І. ТИШ, О.А. ЦІМЕЙКО, 2014

І.І. Тиш, О.А. Цімейко

СУЧАСНІ ТЕНДЕНЦІЇ ХІРУРГІЧНОГО ЛІКУВАННЯ ХВОРИХ З ПОЄДНАНИМИ ОКЛЮЗІЙНО-СТЕНОТИЧНИМИ УРАЖЕННЯМИ СОННИХ ТА КОРОНАРНИХ АРТЕРІЇ АТЕРОСКЛЕРОТИЧНОГО ГЕНЕЗУ

ДУ «Інститут нейрохірургії ім. акад. А.П. Ромоданова НАМН України», м. Київ

Вступ. Ураження двох артеріальних басейнів і більше, зустрічається близько у 65 % хворих. Частота коронарної патології у пацієнтів з симптомами судинно-мозкової недостатності, обумовленої атеросклеротичними оклюзійно-стенотичними ураженнями становить, за даними різних авторів, понад 50 %, причому часто коронарний атеросклероз протікає малосимптомно.

Мета. Вивчити результати хірургічного лікування при оклюзійно-стенотичних ураженнях сонних артерій у хворих із супутньою оклюзійно-стенотичною патологією коронарних артерій в динаміці і розробити тактику лікування.

Матеріали і методи. Нами проведений аналіз етапного хірургічного лікування 78 пацієнтів з поєднаною оклюзійно-стенотичною патологією сонних і коронарних артерій, яким планували або вже провели хірургічні операції на судинах серця за період з січня 2008 по грудень 2013р. Прооперовано 78 (100%) пацієнтів, 10 (12,8%) з них проведена - каротидна ендартеректомія (КЕА). А у 68 (87,2%) - ендоваскулярне стентування сонних артерії (ССА). Пацієнти розділені на дві групи. Перша група 53(67,9%) пацієнти - яким про-

ведено спочатку хірургічні втручання на сонних артеріях (ССА або КЕА), а пізніше операції на коронарних артеріях (СКА або АКШ). Друга група - 25(32,1 %), які оперовані в зворотній послідовності: спочатку методом СКА або АКШ, а потім ССА або КЕА.

Результати. Кращі результати були відзначені в першій групі хворих а саме: відмічено поліпшення життєдіяльності, та зменшення кардіоваскулярного ризику в порівнянні з пацієнтами другої групи.

Висновки. Показано, що ендоваскулярні поетапні втручання у хворих з 2-х басейновими ураженнями артеріального русла (сонні та коронарні артерії) можуть стати альтернативою традиційним хірургічним операціям, а в ряді випадків - єдиним методом лікування завдяки короткій тривалості блокування мозкової перфузії та меншим медикаментозно-наркозним навантаженням для хворого. Ендоваскулярним втручанням на сонних артеріях слід віддати перевагу при наявності уражень, які анатомічно важко доступні для КЕА, оклюзії контралатеральної сонної артерії або значних змін артерій вертебро-базилярного басейну, стенозах неатеросклеротичного походження, рестенозів після операцій та при важких супутніх захворюваннях. Черговість етапів проведення інтервенційних операцій вимагає уточнення, що можливе з накопиченням клінічного матеріалу та вивчення віддалених результатів.

Ключові слова: ішемічний інсульт, поєднанні оклюзійно-стенотичні ураження сонних та коронарних артерій, сонні артерії, коронарні артерії, каротидна ендартеректомія, стентування сонних та коронарних артерій.

ВСТУП

Ураження двох артеріальних басейнів і більше зустрічається близько у 65 % хворих. Частота коронарної патології у пацієнтів з симптомами судинно-мозкової недостатності, обумовленої атеросклеротичними оклюзійно-стенотичними ураженнями становить, за даними різних авторів, понад 50 %, причому часто коронарний атеросклероз протікає малосимптомно [1]. Атеросклеротичне ураження декількох судинних басейнів, як правило, характеризується більш несприятливим прогнозом, а хірургічне лікування пов'язане з підвищеним ризиком ускладнень і летальності. Так, показник виживаності протягом 5 років у хворих з коронарним атеросклерозом становить близько 70 %, при ізольованому стенозуючому ураженні сонних артерій - близько 80%. У той же час цей показник виживаності за 5 років при одночасному ураженні декількох судинних басейнів не перевищує 50 % [3]. A.Alga і співавт. встановили, що стенотичні ураження сонних артерій можуть бути розглянуті як незалежні предиктори раптової коронарної смерті (РКС). Так, 5-річний ризик виникнення РКС у осіб із документованим стенотичним ураженням сонних артерії (СА), які в анамнезі не хворіли на ішемічний інсульт, становить 5,3 %. При лівопівкульній локалізації інфаркту мозку ризик РКС дорівнює 8,8 %, а при правопівкульній - 6 % і у пацієнтів з білатеральним інфарктом мозку - 9,7 %.

D.Bhatt (2006 р.) за результатами дослідження REACH наводить дані поєднань захворювань різних судинних басейнів: гемодинамічно значущі

ураження 3 артеріальних басейнів (коронарні, церебральні, периферичні артерії) з характерною клінічною картиною захворювань виявлено в 1,6 % випадків, поєднане ураження коронарних і церебральних артерій - в 8,4%, коронарних і периферичних артерій - в 4,7 %, церебральних і периферичних артерій - в 1,2 % випадків [6].

У пацієнтів з ураженням КА ймовірність поєднаної патології сонних артерій становить 31 %, а в разі зниженої фракції викиду лівого шлуночка (ФВ ЛШ) ризик зростає до 46 % [7].

У ряді невеликих досліджень у пацієнтів, які перенесли транзиторну і шемічну атаку (ТІА) або ішемічний інсульт, виявлені атеросклеротичні ураження КА з безбольовою ішемією міокарда в 20-40% випадків [3].

N.Hertzer і співавт. виконали коронарну ангіографію (КАГ) у 200 пацієнтів з атеросклеротичним ураженням сонних артерій без клінічних ознак ІХС. За даними КАГ, тільки у 27 (14%) пацієнтів не виявлено патології в КА, тоді як у 40% випадків виявлено > 70% стеноз однієї КА, у 93 осіб (46 %) - помірний коронаросклероз. На думку дослідників, в 22% випадків мала місце компенсована коронарна хвороба серця, в 16% - зміни в коронарному руслі вимагали хірургічної корекції і в 2% - коронарна хвороба серця визнана неоперабельною. Хоча в основі гострих коронарних, цереброваскулярних і периферичних судинних подій лежать загальні патологічні зміни артерій і фактори ризику, їх превентивне лікування однакове, проте вони рідко вивчаються одночасно.

Хірургічне лікування поєднаного ураження внутрішньої сонної артерії (ВСА) і КА пов'язане з підвищеним ризиком ускладнень і летальності. Післяопераційний інсульт при операції аорто-коронарного шунтування (АКШ) є проблемою першорядної важливості [3], а збільшення ризику неврологічних ускладнень АКШ пов'язане саме з ураженням ВСА. Дійсно, проспективні дослідження показали, що у 8-14 % пацієнтів, що переносять АКШ, є значимий каротидний стеноз, а у 28% хворих, обстежуваних для проведення операції КЕА, є важке ураження коронарного русла. Крім того, ІХС є провідною причиною ранньої і віддаленої летальності після КЕА. Післяопераційний інсульт залишається самим катастрофічним і високовартісним ускладненням АКШ з летальністю 24,8 % .

Незважаючи на те, що КЕА показує позитивні результати в профілактиці інсульту при атеросклеротичному ураженні ВСА, а АКШ ефективне при лікуванні важкої ІХС, поєднання цих методів хірургічного лікування супутнього ураження ВСА і КА залишається спірним.

Тільки в 2007 р. був опублікований аналіз досить великої кількості послідовних операцій КС і АКШ. J.Van der Heyden, враховуючи досвід лікування великої групи пацієнтів (n=356), пропонує альтернативний підхід реваскуляризації 2-х артеріальних басейнів: первинне виконання операції КС з подальшим виконанням АКШ. Сумарний показник (смерть + ІМ + інсульт) через 30 днів після операції АКШ склав 6,8 %, що свідчить про значне позитивне зрушення

в порівнянні з результатами попередніх хірургічних серій. Неврологічні ускладнення були низькими як після КС, так і через 30 днів після виконання АКШ («великий» інсульт - 1,1 %). У віддаленому періоді (в середньому через 30 місяців) «великий» інсульт також склав 1,1 %. Показник рестенозу в стенті ВСА був незначний. Пропозиція альтернативного підходу до реваскуляризації 2 артеріальних басейнів - первинне виконання операції КС з подальшим виконанням АКШ - не була новою. У ретроспективному аналізі [5] дослідники з клініки Клівленда порівняли результати хірургічного лікування пацієнтів, які перенесли КС перед операцією на відкритому серці (n = 56), і хворих (n=111), яким були виконані комбіновані операції (КАЕ + АКШ).

Ендоваскулярний підхід продемонстрував сприятливі результати, однак аналіз був обмежений дисбалансами серед груп: більш важка стенокардія, важка лівошлуночкова дисфункція, симптомні каротидні стенози частіше спостерігалися в групі КС.

В останнє десятиліття при лікуванні поєднаних оклюзійно-стенотичних уражень сонних і коронарних артерій стали застосовувати малоінвазивні ендоваскулярні втручання як в комбінації з традиційними хірургічними операціями, так і без них. У дослідженні нідерландських вчених, що включало 356 пацієнтів, яким виконані операції каротидна ангіопластика та стентування (КАС), а потім АКШ, місячний показник «смерть/інсульт/ІМ» склав 6,8 % [4]. Через 31 міс спостережень після виконаних операцій в 1,1 % випадків зареєстровані фатальний і нефатальний інсульти. Рестенози в сонних артеріях після КАС були незначними. Дослідники звертають увагу на те, що сприятливий результат залежить від обсягу виконуваних комбінованих операцій в клініці (47 на рік), а також від узгодженої роботи кардіохірургів, інтервенційних хірургів, нейрохірургів та неврологів [8].

Мета роботи - вивчити результати хірургічного лікування при оклюзійно-стенотичних ураженнях сонних артерій у хворих із супутньою оклюзійно-стенотичною патологією коронарних артерій в динаміці і розробити тактику лікування.

МАТЕРІАЛИ ТА МЕТОДИ

Нами проведений аналіз етапного хірургічного лікування 78 пацієнтів з поєднаною оклюзійно-стенотичною патологією сонних і коронарних артерій, яким планували або вже провели хірургічні операції на судинах серця за період з січня 2008 по грудень 2013р. Прооперовано 78 (100%) пацієнтів, 10 (12,8%) з них проведена - каротидна ендартеректомія (КЕА). А у 68 (87,2%) - ендоваскулярне стентування сонних артерії (ССА). Пацієнти розділені на дві групи. Перша група 53 (67,9%) пацієнти - яким проведено спочатку хірургічні втручання на сонних артеріях (ССА або КЕА), а пізніше операції на коронарних артеріях (СКА або АКШ). Друга група – 25 (32,1 %), які оперовані в зворотній послідовності: спочатку методом СКА або АКШ, а потім ССА або КЕА.

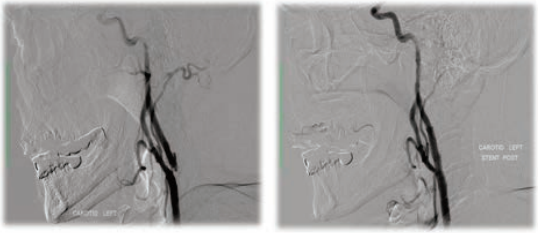

Рис. 1. Етапи проведення операції стентування лівої ВСА при критичному стенозі в нейрохірургічному стаціонарі

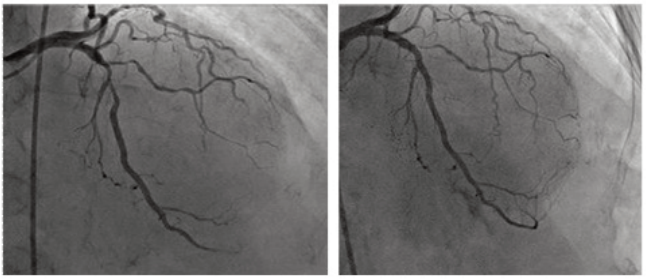

Рис. 2. Етапи проведення операції стентування вираженого стенозу передньої міжшлуночкової артерії серця в кардіохірургічному стаціонарі

Середній вік пацієнтів склав 69,2 ± 1,0 років. Показами для проведення ангіопластики із стентуванням сонних артерій були стенози однієї або двох магістральних артерій більше 80%, незалежно від наявності вогнищевої неврологічної симптоматики, а також стенози артерій більше 60% при наявності вогнищевої неврологічної симптоматики або неодноразових ТІА в анамнезі в басейні ураженої артерії. Всім хворим виконували ЦАГ і доплерографічне обстеження брахіоцефальних судин до і після хірургічного втручання. Динамічне спостереження за хворими показало, що протягом 2-х років повторні ТІА в басейнах оперованих сонних артерій були тільки у 3-х хворих другої групи, але без неврологічного дефіциту. Повторних ішемічних інсультів не спостерігалося. Один хворий помер в день виписки із стаціонару на 7-му добу після операції КЕА (почував себе задовільно, самостійно ходив), раптова смерть внаслідок ТЕЛА, у хворого в анамнезі перенесений інфаркт міокарда та миготлива аритмія. Кращі результати були відзначені в першій групі хворих. В цій групі пацієнтів відмічено поліпшення життєдіяльності та зменшення кардіоваскулярного ризику в порівнянні з пацієнтами другої групи.

ВИСНОВКИ

При виборі хірургічної тактики слід враховувати такі критерії: недостатність якого артеріального басейну переважає у хворого (басейн каротидних артерій

чи басейн коронарних артерій), толерантність головного мозку до тимчасового перетискання сонних артерій з урахуванням стану Велізієвого кола, тип атеросклеротичних бляшок, їх емболозагроза, ступінь стенозування артерій.

Таким чином, ендоваскулярні поетапні втручання у хворих з 2-х басейновими ураженнями артеріального русла (сонні та коронарні артерії) можуть стати альтернативою традиційним хірургічним операціям, а в ряді випадків - єдиним методом лікування завдяки короткій тривалості блокування мозкової перфузії та меншим медикаментозно-наркозним навантаженням для хворого. Ендоваскулярним втручанням на сонних артеріях слід віддати перевагу при наявності уражень які анатомічно важко доступні для КЕА, оклюзії контралатеральної сонної артерії або значних змін артерій вертебро-базилярного басейну, стенозах неатеросклеротичного походження, рестенозів після операцій та при важких супутніх захворюваннях.

Черговість етапів проведення інтервенційних операцій вимагає уточнення, що можливе з накопиченням клінічного матеріалу та вивчення віддалених результатів.

Література

1. Сосудистая хирургия по Хаймовичу / Под ред. Э. Агдера; перевод 5-го английского издания под. ред. А. В. Покровского. — М.: Бином. Лаборатория знаний, 2010. - Т. 1. - 644 с.

2. Eskandari M. K., Pearce W. E.L., Yao J. S. T. Carotid artery disease. Peoples medical publishing house, Shelton, Connecticut, USA, 2010. - 344 p.

3. Кузнецов А.Н. Современные принципы лечения мультифокального атеросклероза // Вестник Национального медико-хирургического центра имени Н.И. Пирогова. — 2008. — Т. 3, № 1. — С. 78-83.

4. Mendiz O., Fava C., Valdivieso L. et al. Synchronous carotid stenting and cardiac surgery: an initial single-center experience // Catheter. Cardiovasc. Interv. – 2006. - Vol. 68. - P. 424-425.

5. Bhatt D., Steg P., Ohman E. et al. International prevalence, recognition, and treatment of cardiovascular risk factors in outpatients with atherothrombosis // JAMA. – 2006. – Vol. 295. – P. 180–189.

6. Versaci F., Del Giudice C., Nardi P. et al. Sequential Hybrid Carotid and Coronary Artery Revascularization. SHARP Trial: Immediate and Midterm Results // Circulation. - 2006. – Vol. 114. –P. 819–820.

7. Van der Heyden J., Suttorp M.J., Bal E.T. et al. Staged carotid angioplasty and stenting followed by cardiac surgery in patients with severe asymptomatic carotid artery stenosis // Circulation. – 2007. – Vol. 116. – P. 2036–2042.

И.И.Тыш, О.А.Цимейко

Современные тенденции хирургического лечения больных с сочетанными окклюзионно-стенотическими поражениями сонных и коронарных артерии атеросклеротического генеза

ГУ «Институт нейрохирургии им. акад. А.П. Ромоданова НАМН Украины», г. Киев

Введение. Поражение двух артериальных бассейнов и более, встречается приблизительно у 65% больных. Частота коронарной патологии у пациентов с симптомами сосудисто-мозговой недостаточности, обусловленной атеро-

склеротическими окклюзионно-стенотическими поражениями составляет, по данным разных авторов, более 50%, причем часто коронарный атеросклероз протекает малосимптомно.

Цель. Целью настоящего исследования было изучить результаты хирургического лечения при окклюзионно-стенотических поражениях сонных артерий у больных с сопутствующей окклюзионно-стенотической патологией коронарных артерий в динамике и разработать тактику лечения.

Материалы и методы. Нами проведен анализ этапного хирургического лечения 78 пациентов с сочетанной окклюзионно-стенотической патологией сонных и коронарных артерий, которым планировали или уже провели хирургические операции на сосудах сердца за период с января 2008 по декабрь 2013г. Прооперировано 78 (100 %) пациентов, 10 (12,8 %) из них проведена - каротидная эндартерэктомия (КЭА). А в 68 (87,2 %) - эндоваскулярное стентирование сонных артерии (ССА). Пациенты разделены на две группы. Первая группа 53 (67,9 %) пациента - которым проведено сначала хирургические вмешательства на сонных артериях (ССА или КЭА), а позже операции на коронарных артериях (СКА или АКШ). Вторая группа - 25(32,1%), которые оперированы в обратной последовательности: сначала методом СКА или АКШ, а затем ССА или КЭА.

Результаты. Лучшие результаты были отмечены в первой группе больных, а именно: отмечено улучшение жизнедеятельности и уменьшения кардиоваскулярного риска по сравнению с пациентами второй группы.

Выводы. Таким образом, эндоваскулярные поэтапные вмешательства у больных с 2 - х бассейновыми поражениями артериального русла (сонные и коронарные артерии) могут стать альтернативой традиционным хирургическим операциям, а в ряде случаев - единственным методом лечения благодаря короткой продолжительности блокировки мозговой перфузии и меньшей медикаментозно-наркозной нагрузкой для больного. Эндоваскулярным вмешательством на сонных артериях следует отдать предпочтение при наличии поражений которые анатомически труднодоступные для КЭА, окклюзии контралатеральной сонной артерии или значительных изменений артерий вертебро- базилярного бассейна, стенозах неатеросклеротических происхождения, рестенозов после операций и при тяжелых сопутствующих заболеваниях. Етапность проведения интервенционных операций требует уточнения, возможно с накоплением клинического материала и изучение отдаленных результатов.

Ключевые слова: ишемический инсульт, сочетанные окклюзионно-стенотические поражения сонных и коронарных артерий, сонные артерии, коронарные артерии, каротидная эндартерэктомия, стентирование сонных и коронарных артерий.

I.I.Tysh, O.A.Tsimeyko

Current trends in the surgical treatment of patients with associated occlusive-stenotic lesions in the carotid and coronary artery atherosclerotic origin

Introduction. Defeat the two arterial pools and more, there are about 65% of patients. Incidence of coronary disease in patients with symptoms of cerebrovascular insufficiency caused by atherosclerotic occlusive-stenotic lesions is, according to different authors, over 50%, and coronary atherosclerosis often occurs oligosymptomatic.

Purpose. The purpose of this study was to investigate the results of surgical treatment of occlusive-stenotic lesions of the carotid arteries in patients with concomitant occlusive-stenotic coronary artery pathology dynamics and develop a treatment strategy.

Materials and methods. We analyzed 78 staged surgical treatment of patients with combined occlusion -stenotic disorders of carotid and coronary arteries, which are planned or had surgery on the heart vessels for the period from January 2008 to December 2013. Operated on 78 (100%) patients, 10 (12.8%) of them held - carotid endarterectomy (KEA). But in 68 (87.2 %) - endovascular stenting of the carotid artery (CCA) . Patients are divided into two groups. The first group of 53 (67.9 %) patients - who first performed surgery on the carotid artery (CCA or KEA) and later operations in the coronary arteries (SCA or CABG). The second group - 25 (32.1 %) who operated in the reverse order: first by SCA or CABG, and CCA or KEA .

Results. The best results were observed in the first group of patients as follows: marked improvement of life, and reduce cardiovascular risk compared with patients of the second group.

Conclusions. Therefore, endovascular intervention phased in patients with 2 lesions basin arterial (carotid and coronary arteries) can become an alternative to traditional surgery, and in some cases - the only treatment option due to the short duration of blocking brain perfusion and less drug-anesthetic workload for patient. Endovascular intervention for carotid artery should be preferred in the presence of lesions that are anatomically inaccessible to KEA, occlusion of the contralateral carotid or vertebral arteries significant change - basilar basin stenosis,restenosis after surgery and in severe concomitant disease. Stages of intervention operations require clarification of what is possible with the accumulation of clinical material and study long-term results.

Key words: ischemic stroke, associated occlusive-stenotic lesions of the carotid and coronary arteries, carotid arteries, carotid endarterectomy, coronary arteries, stenting of the carotid and coronary arteries.

Відомості про авторів:

Тиш Ігор Іванович – лікар-нейрохірург, аспірант ДУ «Інститут нейрохірургії ім. акад. А.П. Ромоданова НАМН України». Адреса: Київ, вул. П.Майбороді, 32.

Цімейко Орест Андрійович – д.мед.н., професор, лікар-нейрохірург вищої категорії, зав. відділенням судинної нейрохірургії ДУ «Інститут нейрохірургії ім. акад. А.П. Ромоданова НАМН України». Адреса: Київ, вул. П.Майбороді, 32.