

Відомості про авторів:

Перцов Володимир Іванович - д. мед. н., професор, завідувач кафедри медицини катастроф, військової медицини, анестезіології та реаніматології, Запорізький державний медичний університет. Адреса: 69035, м. Запоріжжя, проспект Маяковського, 26, тел.: (061)233-71-83.

Телушко Ярослав Володимирович - к. мед. н., асистент кафедри медицини катастроф, військової медицини, анестезіології та реаніматології, Запорізький державний медичний університет. Адреса: 69035, м. Запоріжжя, проспект Маяковського, 26, тел.: (061)233-71-83.

Савченко Сергій Ігорович - магістр кафедри медицини катастроф, військової медицини, анестезіології та реаніматології, Запорізький державний медичний університет. Адреса: 69035, м. Запоріжжя, проспект Маяковського, 26.

УДК: 616.831:616.31-001:616.8]:616 - 072 - 08

© В.В.ПІМАХОВ, 2015

В.В.Пімахов

ДОСВІД ВИКОРИСТАННЯ ВІДЕОТОРАКОСКОПІЇ У ЛІКУВАННІ ПАЦІЄНТІВ З ПОЄДНАНОЮ КРАНІОТОРАКАЛЬНОЮ ТРАВМОЮ В ЗАЛЕЖНОСТІ ВІД СТУПЕНЮ УРАЖЕННЯ НЕРВОВОЇ СИСТЕМИ

ДЗ "Дніпропетровська медична академія МОЗ України"

Вступ. Одним із шляхів покращення результатів лікування ушкоджень грудної клітини у хворих з поєднаною травмою є використання мініінвазивних технологій, проте питання їх застосування у випадках поєднаної важкої черепно-мозкової травми (індекс шкали ком Глазго < 10 балів) залишається дискусійним.

Мета. Проаналізувати результати використання відеоторакоскопічних втручань (ВТС) у хворих з краніоторакальною травмою в залежності від важкості порушень нервової системи.

Матеріали і методи. Вивчені результати лікування 69 хворих, в 30 з них виконували ВТС. Хворі у групах були поділені за важкістю черепно-мозкової травми на дві підгрупи: від 10 до 15 балів та від 6 до 10 балів за шкалою ком Глазго. Досліджені динаміка респіраторного індексу, швидкості відновлення свідомості та когнитивного статусу

Результати. Використання ВТС дозволило пришвидшити на 5,8 доби відновлення респіраторного індексу, свідомості - на 4,9 доби, що супроводжувалося швидшим на 2,2 доби відновленням когнитивного статусу, покращенням перебігу захворювання та зниженням кількості ускладнень

Ключові слова: відеоторакоскопія, лікування, краніоторакальна травма, нервова система.

Вступ. У Європі травма є головною причиною смерті людей віком від 2 до 40 років [2]. Більш ніж 90% ушкоджень являє собою поєднану травму. В її структурі питома вага поєднаної черепно-мозкової та торакальної травми складає — 52% [2]. Близько 90% постраждалих люди дієздатного віку [3]. Летальність зберігається високою та складає 18,9% [3] Одним із шляхів покращення результатів лікування є використання мініінвазивних технологій, проте досить контраверсійним залишається питання їх застосування у

випадках поєднаної важкої черепно-мозкової травми (ЧМТ) (індекс шкали ком Глазго < 10 балів) [3,4]

Мета. Проаналізувати результати використання відеоторакоскопічних втручань (ВТС) у хворих з краніоторакальною травмою (КТТ) в залежності від ступеню важкості порушень нервової системи.

Матеріали та методи. У клініці хірургії №2 Дніпропетровської медичної академії в 2009 - 2014 роках проведено лікування 156 пацієнтів з поєднаною КТТ, в 30 з них у діагностично-лікувальному процесі використовували відеоторакоскопічні втручання (група дослідження), які були розділені за важкістю ЧМТ на дві підгрупи: від 10 до 15 балів за шкалою ком Глазго (n=15), та від 6 до 10 балів (n=17). Група контролю складалася з 39 пацієнтів у діагностиці та лікуванні яких було використано традиційну тактику, які таким же чином були поділені на дві підгрупи чисельністю 18 та 21 хворих відповідно.

Важкість травми оцінювалась за шкалою ISS (injury severity scale). Ступінь ураження головного мозку визначали виходячи з рівня порушення свідомості встановленого згідно шкали ком Глазго (GCS), функціональну активність центральної нервової системи (ЦНС) та когнитивний статус (КС) постраждалих щоденно вимірювали за допомогою модифікованої шкали Rancho Los Amigos (RLAS) [1]. Крім цього для контролю дихальної функції легень використовувався респіраторний індекс, що визначали як співвідношення парціального тиску кисню в артеріальній крові до фракції кисню у повітрі, що вдихувалося. Важкість стану хворого визначали за шкалою поліорганної недостатності MODS. Вікова, гендерна та характеристики важкості ушкоджень хворих досліджуваної та контрольної групи наведені в таблиці 1.

Досліджувана та контрольна групи були співставні за віком, статтю, важкістю отриманої травми, обсягом крововтрати на момент надходження до стаціонару та середньою кількістю зламаних ребер. З дослідження були виключені хворі за наступними критеріями: вагітність або лактація; вогнепальне пошкодження грудної клітини; агональний стан хворих при надходженні до стаціонару; захворювання, що потребували хірургічного втручання на головному мозкові та його оболонках; забій серця, важка ЧМТ (GCS < 4 балів в першу добу після травми). Показання до відеоторакоскопічних втручань наведені у таблиці 2.

Операції були виконані з використанням ендовідеохірургічного комплексу «Olympus» OTV — SC під загальною тотальною анестезією з дволегеневою штучною вентиляцією легень (ШВЛ) у 12 (40%) хворих, з однолегеневою – у 8 (26,7 %). Місцева анестезія використана у 10 (33,3 %) постраждалих.

Результати та їх обговорення. Середня тривалість втручань склала $58,5 \pm 9,1$ хвилин. В інтраопераційному періоді, під час евакуації гемотораксу, на етапі засвоєння операції в 1 випадку мало місце незначне пошкодження вісцеральної плеври та паренхіми легені, яке усунули за допомогою діатермокоагуляції. Зміни респіраторного індексу в обох групах наведені на графіку рис. 1

Характеристика хворих за віком, статтю та важкістю травми

Показник	Дослідна група (n=30)	Контрольна група (n=39)	p*
Чоловіки	23 (76,7%)	28 (76,5%)	0.538
Жінки	7 (23,3%)	11(23,5%)	
Вік, роки	40,9±2,2	45,1±2,8	0.327
Важкість травми, балів ISS	18,9±6,5	18,4±5,2	0.672
Кількість уражених з ISS > 20 балів	14 (46,7%)	18 (46,2%)	0.876
Обсяг крововтрати при надходженні, % ОЦК	24,1±2,2	18,7±3,1	0.356
Кількість травмованих з закритою ЧМТ	26(86,7%)	32 (82,1%)	0.678
Кількість уражених з відкритою ЧМТ	4 (13,3%)	7 (17,9%)	0.334
Кількість хворих з закритою травмою грудної клітини	25(83,3%)	33(84,6%)	0.586
Кількість травмованих з пораненням грудної клітини	5(16,7%)	6(15,4%)	0.621
Середня кількість переломів ребер	4,33±0,34	3,85±0,34	0.221
За характером ускладнень:			
Пневмоторакс	17(56.7%)	20(51.3%)	0.461
Гемоторакс	22(73.3%)	30(76,9%)	0.635


Примітка: * - достовірність розбіжностей між групами за критерієм χ^2 - Пірсона.

Таблиця 2

Показання до відеоторакоскопічних втручань

Показник	n=30
Проникаючі поранення небезпечних зон (зона Грекова) за умови стабільних показників гемодинаміки	5 (16,7%)
Гемоторакс, що згорнувся	10 (33,3%)
Відсутність аэростазу протягом понад 48 годин	10 (33,3%)
Кровотеча, що продовжується	5 (16,7%)

Як видно з графіку, починаючи з 3 доби дослідження відбувалось достовірне збільшення респіраторного індексу у досліджуваній групі, що свідчило про покращення оксигенації крові.



—●— Досліджувана	212	200	197	202	190	229	291	321	336	348	359	375	381	397	419
—●— Контрольна	227	179	175	182	179	190	196	237	251	274	283	295	302	321	350

Рис. 1. Середні рівні респіраторного індексу (М, 95% CI) у пацієнтів різних груп в динаміці лікування

*Примітка: * – $p > 0,05$, в інших випадках $p < 0,05$ між групами за критерієм Стьюдента для незалежних виборок*

Протягом всього періоду лікування, починаючи з першої доби, у досліджуваній групі свідомість згідно GCS відновлювалася достовірно швидше ніж у контрольній, в незалежності від вихідної важкості ЧМТ. Динаміка неврологічного статусу за показниками GCS у 1 та 2 підгрупах викладені на рис.2

Відновлення свідомості призводило до більш швидкого відновлення КС, який у вихідному стану хворих 2 підгрупи визначався на V рівні шкали RLAS (відкриття очей на подразнювач, значна допомога медичного персоналу). Постраждалим для його відновлення до VII рівня RLAS (адекватність поведінки, мінімальна допомога персоналу) та повного відновлення свідомості знадобилось $4,2 \pm 0,9$ доби в досліджуваній групі та $6,4 \pm 1,1$ - в контрольній. Відновлення КС у хворих 1 підгрупи не мало статистично достовірних відмінностей, через мінімальне його порушення внаслідок травми. Динаміка розвитку синдрому поліорганної недостатності у хворих з КТТ згідно шкали MODS в різні терміни постравматичного періоду у 1 та 2 підгрупі представлена на рис.3

Таким чином, з аналізу діаграм виходить, що у хворих досліджуваної групи обох підгруп синдром поліорганної недостатності був менш виражений та завершувався швидше, ніж у контрольній групі. Ускладнення та летальність, що спостерігалися у ранньому післяопераційному періоді викладені у таблиці 3.

ТОРАКАЛЬНА ХІРУРГІЯ

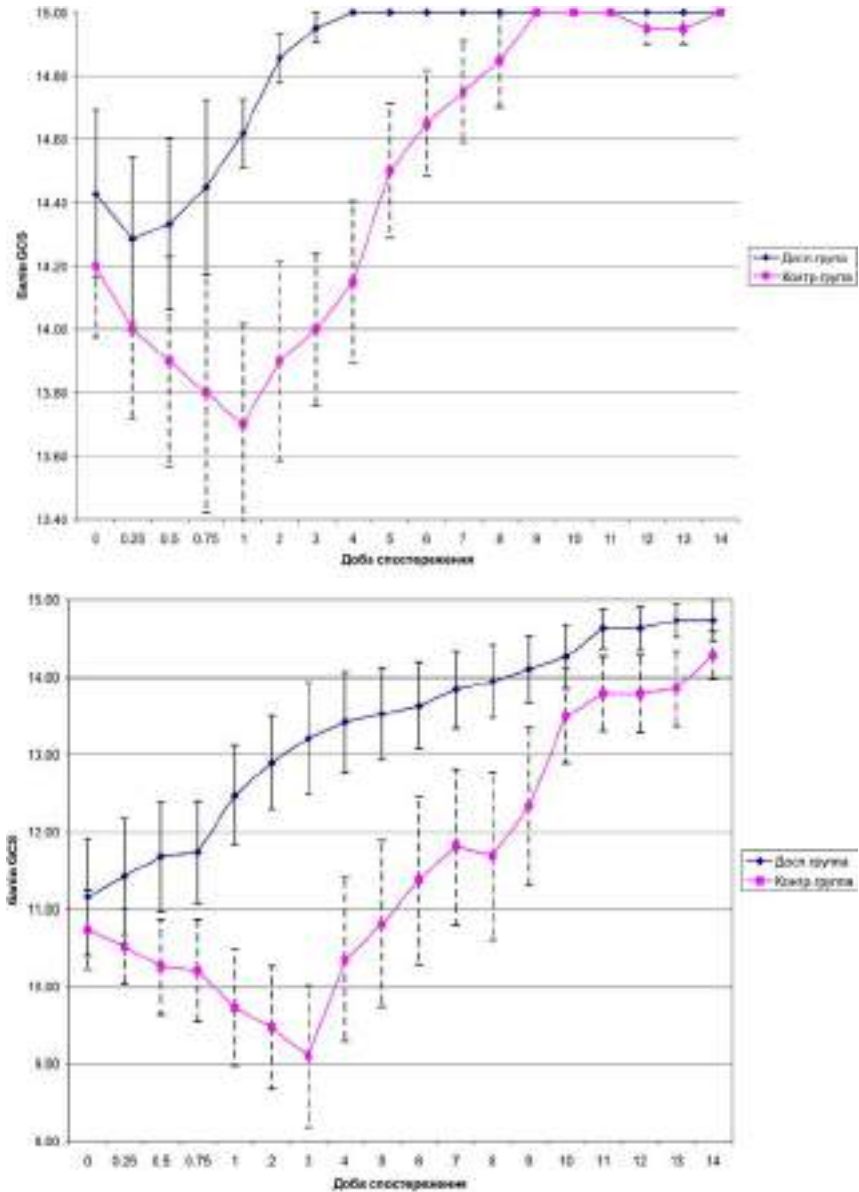


Рис. 2. Середні рівні індексів за шкалою ком Глазго (M, 95% CI) у пацієнтів різних груп 1 та 2 підгрупи протягом лікування ($p < 0.05$)

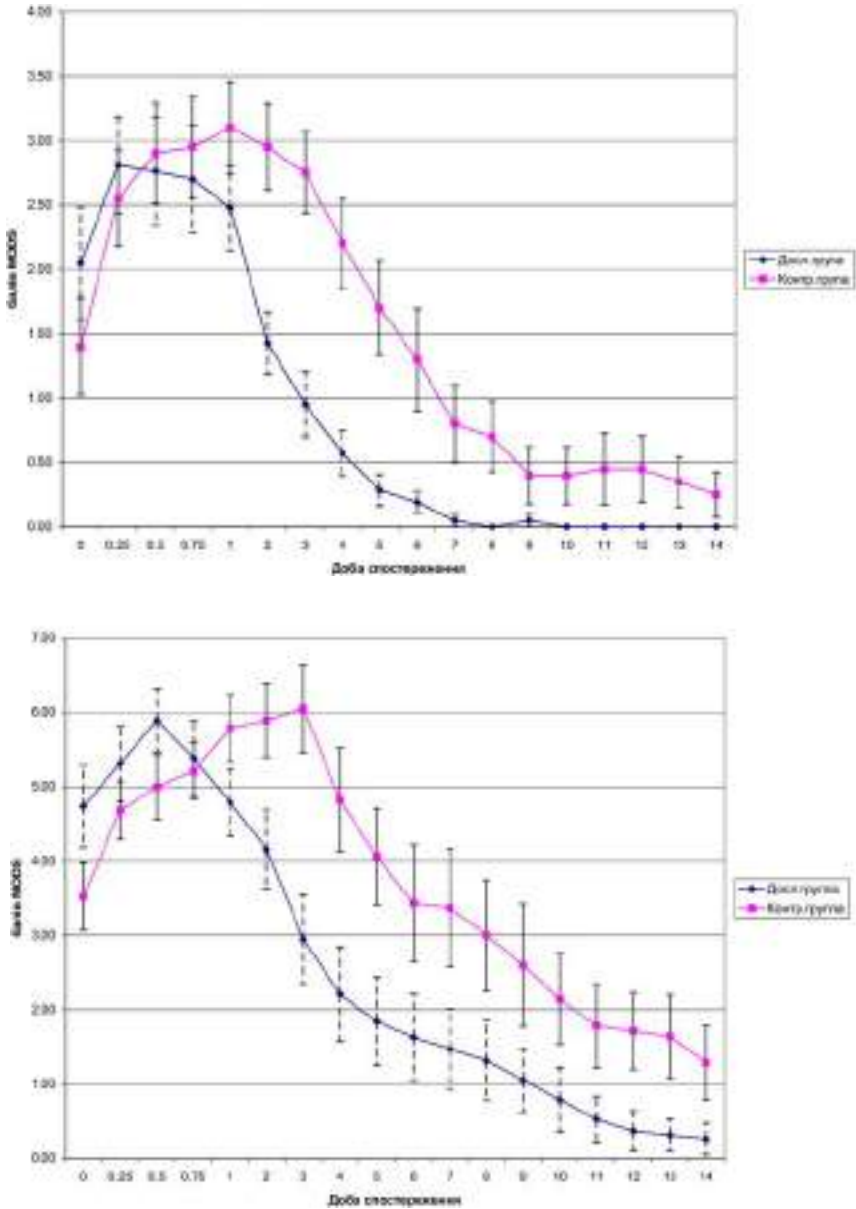


Рис. 3. Середні рівні індексів за шкалою MODS (М, 95% CI) у пацієнтів різних груп 1 та 2 підгрупи в динаміці лікування ($p < 0.05$)

Ускладнення, що спостерігалися у ранньому посттравматичному періоді в хворих різних груп

Ускладнення	Дослідна група (n=30)	Контрольна група (n=39)	p*
Відсутність аеростазу понад 24 години	2 (6,7%)	11 (28,2%)	0.0315
Гемоторакс, що згорнувся	1 (3.3%)	7 (17,9%)	0.0437
Пневмонія	-	16 (41,1%)	<0.001
Плеврит	1 (3.3%)	8 (20,5%)	0.04
Летальність	1 (3.3%)	5(12,8%)	0.195

Примітка: *- достовірність розбіжностей між групами за критерієм χ^2 -Пірсона.

Висновки. Використання ВТС для усунення внутришньогрудних ускладнень у хворих з поєднаною КТТ дозволило пришвидшити на 5,8 доби відновлення респіраторного індексу, свідомості - на 4,3 доби у першій підгрупі та на 4,9 доби - у другій, що супроводжувалося швидшим на 2,2 доби відновленням когнитивного статусу, покращенням перебігу захворювання та зниженням кількості ускладнень.

Література

1. Нейрореаниматология: нейромониторинг, принципы интенсивной терапии, нейрореабилитация: [монография] / под общей ред. Член-корреспондента НАН и НАМН Украины, д-ра мед. наук проф. Л.В. Усенко., д-ра мед. наук Л.А. Мальцевой. — Днепропетровск: «Арт-пресс», 2008. — Т.1. — 296 с.
2. Хирургия. Модуль 2 / [Учебное пособие]. / Под.ред. д-ра.мед.наук, проф. А.Б. Кутового. - Днепропетровск "Системные технологии", 2015. - С.7.
3. A.K.Leppäniemi. Thoracoscopy in chest trauma: an update // "Trauma". – 2011. -Vol. 3. - P.111-117.
4. Rao R. Ivatury. Thoracoscopy for Trauma // "European Journal of Trauma". – 2010. -Vol.36. - P. 8-15.

В.В. Пимахов

Опыт использования видеоторакоскопии в лечении пациентов с сочетанной краниоторакальной травмой в зависимости от степени поражения нервной

ГУ "Днепропетровская медицинская академия МЗ Украины"

Вступление. Один из путей улучшения результатов лечения поврежденных грудной клетки у больных с сочетанной травмой - использование миниинвазивных технологий, но вопрос их применения в случае сочетания с тяжелой черепно-мозговой травмой (индекс шкалы ком Глазго < 10 баллов) остается дискуссионным.

Цель. Проанализировать результаты использования видеоторакоскопических вмешательств (ВТС) у больных с краниоторакальной травмой в зависимости от тяжести нарушений нервной системы.

Материалы и методы. Изучены результаты лечения 69 больных, у 30 из них выполнили ВТС. Больные в группах были разделены по тяжести ЧМТ на

две подгруппы: от 10 до 15 баллов и от 6 до 10 баллов по шкале ком Глазго. Проанализированы динамика респираторного индекса, восстановления сознания и когнитивного статуса.

Результаты. Использование ВТС позволило ускорить на 5,8 суток восстановление респираторного индекса, сознания - на 4,9 суток, что сопровождалось более быстрым (на 2,2 суток) восстановлением когнитивного статуса, улучшением течения заболевания и снижением количества осложнений

Ключевые слова: видеоторакоскопия, лечение, краниоторакальная травма, нервная система.

Volodymyr Pimakhov

Experience of videothoroscopic procedure use in patients with craniothoracic trauma depending on neurology disorder severity degree

SI "Dnepropetrovsk medical academy of HM of Ukraine"

Introduction. One of the presumable way to improve chest trauma treatment results in patient with combined craniothoracic trauma is usage of less-invasive technologies, however, statement that they could be used in case of combined severe brain trauma (Glasgow Coma Scale index < 10 points) stay controversial.

Aim. To analyze results of videothoroscopic procedure use (VTS) in patients with craniothoracic trauma depending on neurology disorder severity degree.

Materials and methods. It was analyzed 69 patients treatment outcomes, for 30 of them we used VTS, in other 39 cases we used traditional tactic. Patients were divided in two subgroups, depending on brain injury severity: from 10 to 15 and among 6 and 10 points according to Glasgow Coma Scale

Results. Use of VTS allowed to precipitate respiratory index retrieve on 5,8 days, consciousness restoration on 4,9 days, what was accompanied by faster (on 2,2 day) resurrection to cognitive status, clinical course improvement and diminishing of complication quantity.

Key words: videothoroscopi, treatment, craniothoracic trauma, nervous system.

Відомості про автора:

Пімахов Володимир Васильович - ас. кафедра хірургії №2, ДЗ "Дніпропетровська медична академія МОЗ України". Адреса: 49000, м. Дніпропетровськ, вул. Дзержинського, 9.

УДК 616.24.089.87-072.1

© КОЛЕКТИВ АВТОРІВ, 2015

**В.Є.Севергін, П.П.Шипулін, А.К.Аграхарі, О.О.Кирилук,
С.Д.Поляк, О.Ю.Троніна**

ПАЛІАТИВНЕ ЛІКУВАННЯ РАКУ ЛЕГЕНІ УСКЛАДНЕННОГО ПУХЛИННИМ СТЕНОЗОМ БРОНХА І ЛЕГЕНЕВОЮ КРОВОТЕЧЕЮ, ІЗ ЗАСТОСУВАННЯМ МАЛОІНВАЗИВНИХ ТЕХНОЛОГІЙ

Одеська обласна клінічна лікарня

Вступ. Незважаючи на певні успіхи у лікуванні раку легені значна кількість хворих підлягає паліативному і симптоматичному лікуванню. Приєднання