Key words: infectious complications, gunshot wound of the head, risk factors, brain abscess.

Відомості про автора:

Перекопайко Юрій Миколайович — аспірант кафедри нейрохірургії Національної медичної академії післядипломної освіти імені П. Л. Шупика. Адреса: м. Київ, вул. Дорогожицька, 9.

УДК 616.831–005.4–02:616.12–008.331.1]-036.1–073.8.004

ДОСЛІДЖЕННЯ МАГНІТНОЇ СПРИЙНЯТЛИВОСТІ БАЗАЛЬНИХ ЯДЕР ТА ЛЕГКОЇ ПАРКІНСОНІЧНОЇ СИМПТОМАТИКИ У ХВОРИХ ІЗ ХРОНІЧНОЮ ІШЕМІЄЮ МОЗКУ

М. С. Петренко

Національна медична академія післядипломної освіти імені П. Л. Шупика, м. Київ

Вступ. Легка паркінсонічна симптоматика (mild parkinsonian signs, MPS) може бути проявом нейродегенеративного процесу, результатом дисциркуляторної енцефалопатії або проявлятися як наслідок цих двох паралельно протікаючих та взаємопосилюючих процесів.

Мета. Виявити чи існує взаємозв'язок між зміною магнітної сприйнятливості підкіркових структур головного мозку та наявністю легкої паркінсонічної симптоматики у пацієнтів із хронічною ішемією мозку.

Матеріали та методи. Для дослідження було відібрано 50 пацієнтів у яких було діагностовано дисциркуляторну енцефалопатію та виключено нейродегенеративні захворювання. Усім пацієнтам було виконано МРТ у послідовностях T1-WI, T2-WI, TIRM, DWI, SWI. Наявність MPS діагностувалася за допомогою третьої секції шкали UPDRS (27пунктів).

Результати. За допомогою U критерія Манна-Уітні буо виявлено, що пацієнти із MPS мали достовірно вищі рівні магнітної сприйнятливості підкіркових структур і як наслідок більшу

кількість гіпоінтенсивних вокселів на МРТ зображеннях в SWI послідовності. Програмне забезпечення 3D Slicer використовувалося для сегментації підкіркових структур за рівнями інтенсивності сигналу. У пацієнтів, що мали MPS було виявлено більшу кількість гіпоінтенсивних вокселів в блідих кулях та лушпинах обох півкуль. Не було виявлено статистично достовірних відмінностей гіпоінтенсивності чорної субстанції та червоного ядра у пацієнтів із MPS та без.

За допомогою коефіцієнта Спірмена було виявлено, що найвища кореляція простежується між ступенем прояву MPS та гіпоінтенсивністю правої блідої кулі. ($R = 0.801$ $p < 0.0001$).

Висновки. Існує статистично значимий кореляційний зв'язок між наявністю у пацієнта MPS та зміною магнітної сприйнятливості підкіркових структур. Подальші дослідження із збільшенням розміру досліджуваної групи необхідні для підтвердження одержаних результатів.

Ключові слова: хвороба дрібних судин, магнітна сприйнятливість,легкі паркінсонічні ознаки.

Вступ. Гіпертонічна хвороба та церебральний атеросклероз є одними із найчастіших причин розвитку хвороби дрібних судин (ХДС) головного мозку, яка в свою чергу часто призводить до когнітивного зниження, порушень ходи та рівноваги, а також є фактором ризику для розвитку інсульту та інфаркту [1, 21].

Серед нейровізуалізаційних рис, характерних для ХДС, що зумовлена гіпертонією та церебральним атеросклерозом найбільш досліджуваними є лакунарні інфаркти (ЛІ) та гіперінтенсивність білої речовини (ГБР). Наявність перерахованих біомаркерів ХДС доведено корелює із вірогідністю появи у хворого легкої паркінсонічної симптоматики (mild parkinsonian signs, MPS) [3, 4, 23].

У науковій літературі останніх років використовується термін MPS, що вважається більшістю авторів найбільш доцільним, оскільки характеризує природу явища і разом із тим не вказує на певну анатомічну структуру або патологію, що лежить в основі, оскільки вони є достовірно невідомими [27].

Більшість авторів MPS визначають як наявність двох легких ознак, або однієї ознаки середньої враженості за шкалою

UPDRS III. З одного боку такий підхід відокремлює даний стан від проявів нормального старіння, з іншого — вирізняє його із групи клінічно більш виражених атипових паркінсонічних синдромів та від ідіопатичної хвороби Паркінсона (ХП) [9]. Приблизно у 15–40 % популяції людей похилого віку розвиваються MPS, що може бути асоційовано із порушенням самообслуговування [27].

MPS, що виявляються у хворих із судинним ураженням головного мозку найчастіше проявляються симетричною брадикінезією, вираженою переважно в нижніх кінцівках, порушеннями ходи; тремор спокою спостерігається рідко, реакція на терапію препаратом леводопа також нижча, ніж у пацієнтів із ХП [23, 8, 10, 20, 22, 26]. Також MPS частіше асоційовані із псевдобульбарними та мозочковими порушеннями, когнітивним зниженням [26, 11, 28].

MPS клінічно є дуже гетерогенними і часто можуть бути сплутаними із іншими захворюваннями екстрапірамідної системи у тому числі із ХП, особливо, якщо у пацієнта відмічається позитивна динаміка на фоні прийому леводопи. Це підтверджується патологоанатомічними дослідженнями [30, 31].

Механізм розвитку MPS також гетерогенний, остаточно не з'ясований і на разі вважається результатом вікових порушень дофамінергічної системи. Крім того, поступово укріплюється гіпотеза щодо впливу потенційно попереджуваної судинної патології на дане явище [9, 15].

Найбільш статистично значущим ризик виникнення MPS виявляється у хворих віком старше 73 років [15]. В цьому контексті розповсюдженою є гіпотеза про те, що ділянки, які знаходяться в стані субклінічної гіпоперфузії є більш вразливими для нейродегенеративного процесу [24].

Використання чутливих нейровізуалізаційних маркерів при виявленні MPS у пацієнтів із ХДС, в той час коли захворювання ще не має вираженої клінічної маніфестації, дозволить проводити вчасну корекцію судинних факторів ризику і може стати важливим механізмом для запобігання або відстрочення рухових порушень [6].

Серед досліджуваних нейровізуалізаційних рис, наявність яких пов'язана із ризиком виникнення MPS варто розглянути

церебральні мікрокрововиливи (ЦМК), оскільки вони є частим явищем у популяції людей похилого віку. Виявити їх можна за допомогою SWI та T2* МРТ послідовностей [13]. ЦМК характерні не тільки для гіпертензивної та атеросклеротичної енцефалопатії. Наразі вважається, що розташуванння мікрокрововиливів має спецефічний характер залежно від патології. При гіпертензивній васкулопатії ЦМК знаходяться глибше, тоді як наявність ЦМК з переважанням у лобній долі відображає церебральну амілоїдну ангіопатію [12].

Було виявлено, що 40 % пацієнтів з MPS мали інсульт в анамнезі, при цьому 30 % пацієнтів, які не мали MPS також перенесли інсульт. Тому наразі не можна говорити про інсульт, як про фактор, що однозначно збільшує ризик виникнення MPS [15, 6, 7].

Суттєву діагностичну цінність при дослідженні хронічної ішемії мозку загалом та в аспекті екстрапірамідної патології має МРТ в режимі зображень зважених за магнітною сприйнятливістю (SWI) [29]. В основі методу лежить виявлення залізовмісних молекул в тканині головного мозку, що є доведеним маркером нейродегенерації. Ступінь ураження базальних ядер головного мозку, доведено корелює із вираженістю рухових та когнітивних порушень при нейродегенеративних захорюваннях [2, 17] то ж, імовірно відкладання солей заліза в базальних гангліях головного мозку може корелювати із появою або вираженістю MPS та когнітивного зниження при хронічній ішемії мозку.

Дослідження останніх років вказують на потенційно великі можливості даного методу як інструменту диференціальної діагностики захворювань, що супроводжуються зниженням інтелекту та руховими порушеннями, в тому числі і як наслідок хронічної ішемії мозку [5, 14, 16]. При проведенні МРТ в режимі SWI більш виражена мінералізація лушпини (putamen, PU), особливо її нижньої внутрішньої частини, виявляється у хворих на мультисистемну атрофію порівняно із іншими формами атипового паркінсонізму та хворобою Паркінсона [16]. За даними іншого дослідженя найбільш показовим є ступінь мінералізації задньої частина PU [25]. При над’ядерному паралічі виявляється збільшення відкладання солей заліза у червоно-

му ядрі (nucleus ruber, NR), порівняно із ступенем ураження данної структури у пацієнтів із ХП або мультисистемною атрофією [12].

Також у дослідженні із використанням SWI МРТ послідовності вищі рівні гіпоінтенсивності блідої кулі (globus pallidus, GP) та лушпини (putamen, PU) були характерні для постуральної нестабільністі (Postural instability and gait disorder, PIGD), порівняно із ХП. Різниця була статистично значимою (p=0,04).

Аналогічні дослідження, що спрямовані на виявлення специфічного патерну ураження підкіркових ядер у хворих, що мають рухові порушення, що асоційовані із ХДС не представлені у вітчизняних та зарубіжних наукових дослідженнях.

Мета дослідження. Пошук чутливих біомаркерів для раннього виявлення MPS та прогнозу розвитку захворювання у пацієнтів із хронічною ішемією мозку. Виявлення закономірностей відкладання залізовмісних молекул у підкіркових ядрах та визначення специфічного патерну гіпоінтенсивності підкіркових ядер, що може зумовлювати характер рухових порушень у хворих із гіпертензивною та атеросклеротичною енцефалопатією.

Матеріали і методи дослідження. Для дослідження були відібрані хворі, які знаходились на лікуванні в КЛ «Феофанія» Державного управління справами.

Критерії включення:

1. Скарги, які вказували на імовірну ХДС на тлі гіпертонічної хвороби та церебрального атеросклерозу, а саме: транзиторні ішемічні атаки в анамнезі, скарги на зниження пам’яті та рухові порушення.
2. Вік старший за 60 років.
3. Наявність більше ніж одного фактору ризику розвитку хронічної ішемії мозку (включаючи гіпертонію, цукровий діабет, дісліпідемію, ішемічну хворобу серця, порушення серцевого ритму).
4. Наявність ГБР або ЛІ на МРТ.

Основною метою роботи було дослідження легких рухових порушень або підозри на них у обстежених пацієнтів, а не клінічно вираженого паркінсонізму. Тож, більшість пацієнтів, які приймали участь у дослідженні не мали порушень у самообслуговуванні.

Критерії виключення:

1. Явний паркінсонізм, як наслідок ХП або атипових форм паркінсонізму (пацієнти вважалися таким, що мають хворобу Паркінсона або Паркінсон + синдроми, якщо попередньо їм був поставлений такий діагноз або якщо вони відповідали наведеним критеріям паркінсонізму за шкалою UPDRS).
2. Клінічно діагностована депресія або виражена деменція, що унеможливлювала продуктивний контакт із пацієнтом.
3. Наявність перенесеного ішемічного інсульту менше ніж півтора роки до дати дослідження, що проявився руховим або мовним дефіцитом.
4. Наявність ГБР на МРТ, що зумовлені не ХДС (розсіяний склероз, синдром CADASIL, хвороба Фабрі).
5. Виражене порушення зору або слуху.
6. Наявність геморагічного інсульту в анамнезі.
7. Наявність системних захворювань сполучної тканини, злоякісних новоутворень та хронічних запальних захворювань в стадії загострення.
8. Пацієнти, що використовували препарати групи інгібіторів ацетилхолінестерази в минулому або в теперішній час, препарати леводопи, нейролептики або допа-а (антагоністів).
9. Пацієнти, стан яких не дозволяв провести тестування за Шкалою UPDRS (ампутації, клінічно виражені хвороби суглобів).

Було відібрано 57 пацієнтів: з них 3 відмовилися брати участь дослідженні, 2 пацієнти мали виражені артефакти на МРТ знімках, ще 2 пацієнти були виключені із дослідження через загострення супутньої хронічної патології. В результаті, в дослідженні прийняли участь 50 пацієнтів. Відібрані пацієнти пройшли базове клінічне обстеження, включно із оцінкою соматичного та неврологічного статусу, даних загально клінічних лабораторних обстежень (загальний аналіз крові, біохімічний аналіз крові, коагулограма, ліпідограма, контроль рівня глюкози крові), дослідження артеріального тиску. Усі пацієнти були правшами.

МРТ проводилася в режимах T1-WI, T2-WI, TIRM, DWI, SWI. Виявлення MPS проводилося за допомогою шкали UPDRS III (27-пунктової). При оцінці за шкалою UPDRS про-

водилася окрема оцінка за 4 категоріями: брадикінезія (пункти 23, 24, 25, 26, 31), тремор (20, 21), ригідність (22), порушення ходи, рівноваги та дисфункція аксіальної мускулатури (18, 19, 27, 28, 29, 30). Пацієнти вважалися такими, що мають ЛПС, якщо при оцінці за шкалою UPDRS III вони отримували по 1 балу за двома або більше параметрами або 2 бали за одним параметром. Паркінсонізм діагностувався за наявності у пацієнта 2 або більше балів за двома або більше параметрами оцінки в двох або більше категоріях [21, 24, 26].

Для визначення рівня гіпоінтенсивності підкіркових структур білатерально: лушпини, блідої кулі, червоного ядра, чорної субстанції (Right PU, Left PU, Right GP, Left GP, Right SN, Left SN, Right NR, Left NR) проводився аналіз МРТ знімків SWI послідовностей, одержаних за допомогою МР томографа Siemens 1.5Тл MAGNETOM Espree. Сканування проводилось паралельно до передньо-задньої комісуральної лінії із використанням тривимірної очищеної градієнт-ехо послідовності високого розширення із наступними параметрами: TR/TE, 49/40; товщина зрізу — 2 мм; поле зору 20,1×23,0 см.

За допомогою програми 3D Slicer 4.7.0–2017-06-06 (із використанням плагінів segment editor та segment statistics) проводився вибір області інтересу (ОІ) та оцінка рівня інтенсивності вибраних структур: Right PU, Left PU, Right GP, Left GP, Right SN, Left SN, Right NR, Left NR. В процесі аналізу визначалася кількість вокселів у зазначених структурах, що мали низький рівень (менше ніж 200 ppm) інтенсивності сигналу (SI). Градуювання гіпоінтенсивних ділянок прводилася за Gupta et al: дуже виражена гіпоінтенсивність (SI:0–75); виражена гіпоінтенсивність (SI:75–150); помірно виражена гіпоінтенсивність (SI:150–200) [17, 22].

Методика оцінки гіпоінтенсивності структур мозку, що використовується у даній роботі, не описана у вітчизняних та зарубіжних наукових працях. Вона дозволяє уникнути неточностей у визначенні анатомічних меж структури в порівнянні із іншими дослідженнями по оцінці накопичення заліза в мозку, оскільки процес виділення структури виконується напівавтоматично. Проте, при аналізі знімків брався до уваги досвід попередніх подібних робіт, а саме: оминається край досліджуваної струк-

тури, для оцінки вибираються зрізи із найбільш анатомічно чіткими контурами та із найбільшим ступенем гіпоінтенсивності [31, 32] (рис. 5).

ділянка та рівень інтенсивність	кількість вокселів
GP right 0–75	79
GP left 0–75	77
GP right 75–150	13
GP left 75–150	19
GP right 150–200	34
GP left 150–200	44
PU right 0–75	5
PU left 0–75	6
PU right 75–150	78
PU left 75–150	56
PU right 150–200	58
PU left 150–200	25
SN right 0–75	1
SN left 0–75	0
SN right 75–150	12
SN left 75–150	7
SN right 150–200	14
SN left 150–200	11
NR right 0–75	0
NR left 0–75	0
NR right 75–150	0
NR left 75–150	0
NR right 150–200	8
NR left 150–200	1

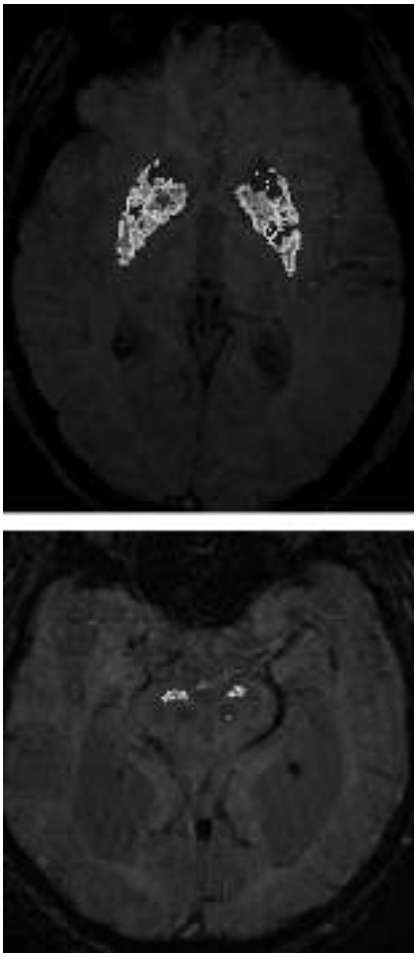

*Примітка: *На знімках виділяється і аналізується не вся структура, а лише гіпоінтенсивні ділянки (SI<200)*

Рис 5. Приклад сегментації базальних ядер для одного пацієнта. *

Статистична обробка даних: для перевірки нормальності розподілу даних використовувався тест Колмагорова-Смірнова

з модифікацією Ліллієфорса (дана модифікація зменшує чутливість до екстремумів, наявність яких була характерна для одержаних даних, що може зменшувати достовірність результатів). Також використовувався W-тест Шапіро-Уілка, що є біль чутливим для невеликих вибірок (близько 50 пацієнтів).

Оскільки більшість одержаних даних мали ненормальний розподіл, для встановлення міжгрупових відмінностей пацієнтів з MPS та без MPS проводилося ранжування за U-критерієм Манна-Уітні. Відмінність вважалась існуючою, якщо ранги відрізнялися, статистично значимою при асимптотичній значимості ($p<0,05$). Для оцінки міжгрупових відмінностей нормально розподілених даних використовувався двовибірковий t-тест.

Ненормально розподілені данні були представлені у вигляді медіани та міжквартельного інтервалу (Mdn; Iqr), нормально розподілені — у вигляді середнього значення та стандартного квадратичного відхилення (Mean±SD).

Після виявлення міжгрупових відмінностей для параметрів, що статистично відрізнялися, був проведений кореляційний аналіз Спірмена. Аналіз був проведений двічі. Першого разу для виявлення сили кореляції між ступенем гіперінтенсивності на SWI МРТ та *наявністю* MPS (MPS — категоріальна перемінна).

Повторно аналіз був проведений для виявлення сили кореляції між ступенем гіперінтенсивності та *вираженістю* MPS за Шкалою UPDRS 3 (MPS — кількісна перемінна).

Статистична обробка даних виконувалась із використанням програмного забезпечення SPSS 23.0 (IBM, Armonk, New York). Одержані дані вважались статистично достовірними при значенні $p < 0,05$.

Дане дослідження бухло схвалено етичною комісією Національної медичної академії післядипломної освіти імені П. Л. Шупика. Письмова інформована згода на участь у дослідженні була отримана від всіх досліджуваних пацієнтів.

Результати. Демографічні показники досліджуваних груп статистично не відрізнялися за віком, статтю та рівнем освіти. Статистично значима відмінність була виявлена при порівнянні за шкалою UPDRS III (таб. 1).

Таблиця 1

Демографічні дані.

	no MPS (n=30)	MPS (n=20)	Значення p
Вік	73,9±9,1	74,7±7,5	P>0,05
Стать (ч/ж)	14/16	9/11	P>0,05
Освіта (років)	8,3±2,1	7,9±1,9	p>0,05
Оцінка за шкалою UPDRS III	0,58±0,51	4,5±1,6	p<0,01

За допомогою критерія Манна-Уітні (табл. 2) при порівнянні кількості вокселів різної гіпоінтенсивності у группах з MPS та без MPS були одержані наступні статистично достовірні результати.

Кількість вокселів правої GP із сигналом дуже вираженої гіпоінтенсивності становила: у досліджуваних із MPS Mdn 80; Iqr 14,25, у досліджуваних без MPS Mdn 0; Iqr 5,5 (p= 0,001).

Кількість вокселів лівої GP із сигналом дуже вираженої гіпоінтенсивності становила: у досліджуваних із MPS Mdn 26; Iqr 15, у досліджуваних без MPS Mdn 1; Iqr 13,25 (p= 0,005).

Кількість вокселів Правої GP із сигналом вираженої гіпоінтенсивності: у досліджуваних із MPS становила: Mdn 61; Iqr 66, у досліджуваних без MPS Mdn 5,5; Iqr 25 (p= 0,003).

Кількість вокселів Лівої GP із сигналом вираженої гіпоінтенсивності у досліджуваних із MPS становила: Mdn 80,5; Iqr 14,25, у досліджуваних без MPS Mdn 10,5; Iqr 25,5 (p= 0,021).

Кількість вокселів Лівої PU із сигналом вираженої гіпоінтенсивності у досліджуваних із MPS становила: Mdn 65,6; Iqr 74,75, у досліджуваних без MPS Mdn 24; Iqr 38,25 (p= 0,022).

Кількість вокселів Правої PU із гіпоінтенсивністю помірної вираженості становила: у досліджуваних із MPS Mdn 86,5; Iqr 76, 5, у досліджуваних без MPS Mdn 44,5; Iqr 36,75 (p= 0,028).

За допомогою кореляційного аналізу Спірмена (табл. 3) було проведено виявлення сили кореляції між кількістю гіпоінтенсивних вокселів та наявністю у досліджуваних MPS. За результатами було встановлено, що сильний статистично достовірний кореляційний зв’язок присутній між наявністю MPS та кількістю вокселів дуже високої інтенсивності у правій блідій кулі (r=0,778;

p<0.0001). Також помірний кореляційний зв'язок простежувався між наявністю MPS та кількістю вокселів дуже високої інтенсивності лівої блідої кулі (r=0,651; p<0.002) і кількістю вокселів високої інтенсивності правої блідої кулі (r=0,675; p<0.001).

Таблиця 2

Порівняння кількості гіпоінтенсивних вокселів у пацієнтів з MPS та без.

Структура та рівень гіпоінтенсивності	MPS Mdn(Iqr)	No MPS Mdn (Iqr)	Асимптотична значимість
RGP (SI)<75*	80(14,25)	0(5,5)	0,001
LGP (SI)<75*	26(15)	1(13,25)	0,005
RGP 75<(SI)<150*	51(66)	5,5(25)	0,003
LGP 75<(SI)<150*	80,5(14,25)	10,5(26,5)	0,021
RGP 150<(SI)<200	48,5(60)	33,5(56)	0,165
LGP 150<(SI)<200	44,5(16)	44(41,75)	0,700
RPU (SI)<75	6(34)	0(0,75)	0,110
LPU (SI)<75	8,5(59)	0(2,5)	0,350
RPU 75<(SI)<150	82(77)	9(40,5)	0,200
LPU 75<(SI)<150*	65,6(74,75)	24(38,25)	0,022
RPU 150<(SI)<200*	86,5(76,5)	44,5(36,75)	0,028
LPU 150<(SI)<200	66(74,75)	54,5(60,25)	0,457
RSN (SI)<75	0,0(7)	0,0(0)	0,110
LSN (SI)<75	0,(7,5)	0,0(0,0)	0,870
RSN 75<(SI)<150	9,5(16,25)	0,5(4,75)	0,710
LSN 75<(SI)<150	10,5(16,5)	0(4,5)	0,420
RSN150<(SI)<200	15,5(16,75)	15,5(21,0)	0,417
LSN 150<(SI)<200	13,5(17,5)	14,0(17,75)	0,511
RNR (SI)<75	0(0)	0(0)	1,000
LNR (SI)<75	0(0)	0(0)	1,000
RNR 75<(SI)<150	0(0)	0(1,75)	0,335
LNR 75<(SI)<150	0(12,5)	0(0)	0,243
RNR 150<(SI)<200	14(16,5)	2,5(5,75)	0,110
LNR 150<(SI)<200	7,5(13,5)	4,0(7,5)	0,129

*Примітка: * p<0,05*

Хоча для інших структур не було виявлено кореляції значної сили, але статистично достовірний позитивний тренд про-

стежувався між наявністю MPS та кількістю вокселів високої інтенсивності лівої блідої кулі (r=0,531; p<0.016), лівої лушпини (r=0,524; p<0.018) і кількістю вокселів помірно вираженої інтенсивності правої лушпини (r=0,505; p<0.001).

Таблиця 3

Кореляція за методом Спірмена між гіпоінтенсивністю підкіркових ядер та наявністю MPS.

Структура та рівень гіпоінтенсивності	RGP(SI)<75	LGP(SI)<75	RGP2	LGP2	RPU3	LPU2
Коефіцієнт кореляції	,778**	,651*	,675*	,531	,505	,524
Статистична значимість	,000	,002	,001	,016	,023	,018

*Примітка: ** — Виражена кореляція.*

**— Кореляція помірної сили.*

При виявленні сили кореляції між *вираженістю* MPS за шкалою UDDRS III по відношенню до нейровізуалізаційних рис (табл. 4), сила кореляції закономірно значно зросла для показників правої блідої кулі і була статистично достовірною (r=0,801 p<0,0001) при оцінці вокселів дуже вираженої інтенсивності. Натомість статистично достовірний зв'язок із показниками лівої блідої кулі вираженого ступеня інтенсивності та правої лушпини (із показниками середнього ступеня інтенсивності) не простежувався, хоча статистично достовірним залишився позитивний тренд між враженістю MPS та кількістю вокселів вираженої інтенсивності лівої лушпини (r=0,652; p=0,012).

Таблиця 4

Кореляція за методом Спірмена між гіпоінтенсивністю підкіркових ядер та вираженістю MPS.

Структура та рівень гіпоінтенсивності	RGP1	LGP1	RGP2	LGP2	RPU3	LPU2
Коефіцієнт кореляції	,801	,612	,648	,482	,402	,552
Статистична значимість	,000	,004	,002	,031	,079	,012

Обговорення. Наявність певної кореляції між рівнями гіпоінтенсивності досліджуваних структур вносить складнощі у

незалежну оцінку впливу кожного з факторів. Також під час статистичної обробки даних свідомо не проводилася корекція за факторами судинного ризику такими, як діабет та стадія гіпертонічної хвороби, оскільки в даному дослідженні вони розцінювалися як ланки, що є складовою частиною причинно-наслідкового зв'язку між вираженістю енцефалопатії та наявністю MPS.

В порівнянні із іншими дослідженнями по оцінці накопичення заліза в підкіркових ядрах, в даній роботі оцінювався не середній рівень інтенсивності всієї структури, а визначалася кількість вокселів заданої гіпоінтенсивності певної структури: (SI)<75; 75<(SI)<150; 150<(SI)<200. Як було зазначено вище, ділянка мозку може мати одиничні осередки зниження сигналу, що впливатимуть на функціональний стан структури, але суттєво не змінюватимуть середній рівень гіпоінтенсивності загалом, що особливо характерно для відкладання заліза в підкірковиях ядрах на фоні гіпертензивної та атеросклеротичної енцефалопатії. Хоча точний механізм патологічного відкладання залізовмісних молекул при хронічній ішемії мозку досі невідомий і потребує вивчення, збільшення залізовмісних молекул імовірно є наслідком множинних епізодичних порушень мікроциркуляції, тому і розподіл гіпоінтенсивних вонгнищ просторово матиме виражену гетерогенність у порівнянні із відкладанням заліза при нейродегенеративних захворюваннях.

Висновки. Результати, що були отримані в даному дослідженні, свідчать про імовірний зв`язок вираженої гіпоінтенсивності підкіркових ядер із підвищенням ризику виникнення MPS. Оскільки MPS проявлялася здебільшого у пацієнтів із великою кількістю вокселів вираженої гіпоінтенсивності підкіркових ядер, можна зробити висновок, що для розвитку MPS у патологічний процес повинна бути втягнута значна кількість тіл нейронів.

Чіткого зв'язку між MPS та ступенем мінералізації чорної субстанції та червоних ядер в рамках даного дослідження виявлено не було.

Недоліками даного дослідження можна вважати порівняно невелику вибірку та певну суб'єктивність при оцінці за шкалою UPDRS III.

ЛІТЕРАТУРА

1. Свиридова Н. К. Когнітивні та емоційно-особистісні порушення у хворих на гіпертензивну енцефалопатію. Стан мозкового кровообігу при артеріальній гіпертензії (науковый огляд та особисті спостереження) / Н. К. Свиридова // Міжнародний неврологічний журнал. — 2016. — № 1. — С. 123–130.
2. Acosta-Cabronero J., Betts M. J., Cardenas-Blanco A. [et al.]. In vivo MRI mapping of brain iron deposition across the adult lifespan // J. Neurosci. — 2016. — Vol. 36, № 2. — P. 364–374.
3. Booij J., Speelman J. D., Horstink M. W., Wolters E. C. The clinical benefit of imagingstriatal transporters with [123I]FP-CIT SPECT in differentiating patients with presynaptic parkinsonism from those with other forms of parkinsonism // Eur. J. Nucl. Med. — 2001. — Vol. 28, № 2. — P. 266–272.
4. Chen Y.F. [et al.]. The relationship of leukoaraiosis and the clinical severity of vascular Parkinsonism // J. Neurol. Sci. — 2014. — Vol. 346, № 1–2. — P. 255–259.
5. Darki F., Nemmi F., Moller A. [et al.]. Quantitative susceptibility mapping of striatum in children and adults and its associationwith working memory performance // Neuroimage. — 2016. — Vol. 136. — P. 208–214.
6. De Laat K.F., Van Norden A.G., Gons R.A., Van Uden I. W. Cerebral white matter lesions and lacunar infarcts contribute to the presence of mild parkinsonian signs // Stroke. — 2012. — Vol. 43, № 10. — P. 2574–2579.
7. De Laat K.F., Van Norden A.G., Van Oudheusden L.J. [et al.]. Diffusion tensor imaging and mild parkinsonian signs in cerebral small vessel disease // Neurobiology of Aging. — 2012. — Vol. 33, № 19. — P. 2106–2112.
8. Demirkiran M., Bozdemir H., Sarica Y. Vascular parkinsonism: a distinct, heterogeneousclinical entity // Acta. Neurol. Scand. — 2001. — Vol. 104, № 2. — P. 63–67.
9. Dixon S.J., Lemberg K.M., Lamprecht M.R. [et al.]. Ferroptosis: an iron-dependent form of nonapoptotic cell death // Cell. — 2012. — Vol. 149, № 5. — P. 1060–1072.
10. Fitzgerald P.M., Jankovic J. Lower body parkinsonism: evidence for vascular etiology. // Mov. Disord. — 1989. — Vol. 4, № 3. — P. 249–260.
11. Fujimoto K. Vascular parkinsonism // J. Neurol. — 2006. — Vol. 253, № 3. — P. iii16–iii21..
12. Greenberg S.M., Vernooij M.W., Cordonnier C. [et al]. Cerebral microbleeds: a guide to detection and interpretation // Lancet Neurol. — 2009. — Vol. 8, № 2. — P. 165–174.
13. Gupta D., Saini J., Kesavadas C. [et al.]. Utility of susceptibilityweighted MRI in differentiating Parkinson's disease and atypical parkinsonian syndromes // Neuroradiology. — 2010. — Vol. 52, № 12. — P. 1087–1094.
14. Haller S., Badoud S., Nguyen D. [et al.] Differentiation between Parkinson disease and other forms of Parkinsonism using support vector machine analysisof susceptibility-weighted imaging (SWI): initial results // Eur. Radiol. — 2013. — Vol. 23, № 1. — P. 12–19.
15. Hatate J., Miwa K., Matsumoto M. [et al.]. Association between cerebral small vessel diseases and mild parkinsonian signs in the elderly with vascular risk factors // Parkinsonism Relat. Disord. — 2016. — Vol. 26. — P. 29–34.
16. He N., Ling H., Ding B. [et al.] Region-specific disturbed iron distribution in early idiopathic Parkinson'sdisease measured by quantitative susceptibility mapping // Hum. Brain Mapp. — 2015. — Vol. 36, № 11. — P. 4407–4420.
17. Liu C., Li C., Yang J. [et al.]. Characterizing brain iron deposition in subcortical ischemic vascular dementiausing susceptibility-weighted imaging: an in vivo MR study // Behav. Brain Res. — 2015. — Vol. 288. — P. 33–38.
18. Louis E.D., Brickman A.M., DeCarli C., [et. al.]. Quantitative brain measurements in community dwelling elderly persons with mild parkinsonian signs // Arch. Neurol. — 2008. — Vol. 65. -№ 12. — P. 1649–1654.

19. Meijer F.J., van Rumund A., Fasen B.A. [et al.]. Susceptibility-Weighted Imaging Improves the Diagnostic Accuracy of 3T Brain MRI in the Work-Up of Parkinsonism // American Journal of Neuroradiology. — 2015. — Vol. 36. — № 13. — P. 454–460.
20. Mittal S., Wu Z., Neelavalli J., Haacke E. M. Susceptibility-weighted imaging: technical aspects and clinical applications, part 2 // AJNR American journal of neuroradiology. — 2009. — Vol. 30. — № 2. — P. 232–252.
21. Pantoni L., Cerebral small vessel disease: from pathogenesis and clinical characteristics to therapeutic challenges // Lancet Neurol. — 2010. — Vol. 9. № 7. — P. 689–701.
22. Rektor I., Rektorova I., Kubova D. Vascular parkinsonism — an update // J NeurolSci. — 2006. — Vol. 248. — № 1–2. — P. 185–191.
23. Thanvi B., Lo N., Robinson T. Vascular parkinsonism — an important cause of parkinsonism in older people //Age and Ageing. — 2005. — Vol. 34. № 2. — P. 114–119.
24. Van der Holst H.M., van Uden I.W.M., Tuladhar A.M. [et al.]. Cerebral small vessel disease and incident parkinsonism: The RUN DMC study // Neurology. — 2015. — Vol. 85, № 18. — P. 1569–1577.
25. Wang Y., Butros S.C., Shuai X., [et al.]. Different iron-deposition patterns of multiple system atrophy with predominant parkinsonism and idiopathetic Parkinson diseases demonstrated by phase-corrected susceptibility-weighted imaging // AJNRAmJ Neuroradiol. — 2012. — Vol. 33. -№ 2. — P. 266–273.
26. Winikates J., Jankovic J. Clinical correlates of vascular parkinsonism // ArchNeurol. — 1999. — Vol. 56. -№ 1. — P. 98–102.
27. Yan S., Sun J., Chen Y. [et al.] Brain iron deposition in white matter hyperintensities: a 3-T MRI study // Age. — 2013. — Vol. 35. — № 3. — P. 1927–1936.
28. Yamanouchi H., Nagura H. Neurological signs and frontal whitematter lesions in vascular parkinsonism. A clinicopathologic study // Stroke. — 1997. — Vol. 28. — № 5. — P. 965–969.
29. Zhu W.Z., Zhong W.D., Wang W. [et al.]. Quantitative MR phase-correctedimaging to investigate increased brain iron deposition of patients with Alzheimer disease // Radiology. — 2009. — Vol. 253. — № 2. — P. 497–504.
30. Zijlmans J.C., Daniel S.E., Hughes A.J. [et al.]. Clinicopathological investigation of vascular parkinsonism, including clinical criteria for diagnosis // Mov. Disord. — 2004. — Vol. 19. — № 6. — P. 630–640.
31. Zijlmans J., Katzenschlager R., Daniel S. [et al.]. The L-dopa response in vascular parkinsonism // J. Neurol. Neurosurg. Psychiatry. — 2004. — Vol. 75. — № 4. — P. 545–547.

Исследование магнитной восприимчивости базальных ядер и легкой паркинсонической симптоматики у больных с хронической ишемией мозга

М. С. Петренко

Национальная медицинская академия последипломного образования имени П. Л. Шупика, г. Киев

Введение. Легкая паркинсоническая симптоматика (mild parkinsonian signs, MPS) может быть проявлением нейродегенеративных заболеваний, результатом дисциркуляторной энцефалопатии или проявляться как следствие этих двух параллельно протекающих и взаимоусиливающих процессов.

Цель исследования. Выявить существует ли взаимосвязь между изменением магнитной восприимчивости подкорковых структур головного мозга и наличием легкой паркинсонической симптоматики у пациентов с хронической ишмеией мозга

Материалы и методы: Для исследования было отобрано 50 пациентов у которых была диагностирована дисциркуляторная энцефалопатия и исключены нейродегенеративные заболевания. Всем пациентам выполнена МРТ в последовательностях T1-WI, T2-WI, TIRM, DWI, SWI. Наличие MPS диагностировалось с помощью третьей секции шкалы UPDRS (27 пунктов).

Результаты. С помощью U критерия Манна-Уитни было обнаружено, что пациенты с MPS имели достоверно более высокие уровни магнитной восприимчивости подкорковых структур и как следствие большее количество гипоинтенсивних вокселей на МРТ изображениях в SWI последовательности. Программное обеспечение 3D Slicer использовалось для сегментации подкорковых структур по уровням интенсивности сигнала. У пациентов, имевших MPS было выявлено большее количество гипоинтенсивних вокселей в бледных шарах и скорлупах обоих полушарий. Не было выявлено статистически достоверных различий гипоинтенсивности черной субстанции и красных ядра у пациентов с MPS и без.

С помощью коэффициента Спирмена было выявлено, что самая высокая корреляция прослеживается между степенью проявления MPS и гипоинтенсивностью правого бледного шара. ($R = 0.801$ $p < 0.0001$).

Выводы: Существует статистически значимая корреляционная связь между наличием у пациента MPS и изменением мигнитной восприимчивости подкорковых структур. Дальнейшие исследования с увеличением размера исследуемой группы необходимы для подтверждения полученных результатов.

Ключевые слова: болезнь мелких сосудов, магнитная воспреимчивость, легкие паркинсонические признаки.

Investigation of basal nucleimagnetic susceptibility and mild parkinsonian signs in patients withcerebral small vessel disease

M. S. Petrenko

Shupyk National Medical Academy of Postgraduate Education, Kyiv

Introduction. Mild parkinsonian signs (MPS) can occure as a result of neurodegenerative diseases, cerebral small vessel disease (SVD) or manifest as a consequence of these two processes that undergo simultaneously.

The **aim** of this study was to identify whether there was a correlation between changes in the magnetic susceptibility of the subcortical brain structures and the presence of mild parkinsonian signs in SVD patients.

Materials and methods. Fifty elderly SVD patients without neurodegenerative diseases were included in the analysis and underwent MRI scanning: T1-WI, T2-WI, TIRM, DWI, SWI sequence. MPS was diagnosed by the motor section of the Unified Parkinson's Disease Rating Scale (27 items).

Results. By Mann-Whitney U test, it was found that MPSpatients had statistically higher subcortical structures susceptibility rates and thus they had higher counts of hypointense voxels on the SWI MR images. 3D Slicer Software was used to perform subcortical structures segmentation according to the signal intensity rates. MPS patients had higher counts of hypointensive voxels in globuspallidus, and putamen of both hemispheres. No statistically significant differences of signal intensity were found in substantianigra and nucleus ruber of patients with or withoutMPS. Using Spearman`s method, the highest correlation was revealed between the degree of MPS and the the right globuspallidushypointensity. ($R = 0.801$ $p < 0.0001$).

Conclusions. There is a statistically significant correlation between the presence of MPS and changes in the subcortical structures. To confirm the results, further investigations involving a greater number of individualsin the study group are needed.

Key words: small vessel disease, magnetic susceptibility, mild parkinsonian signs.

Відомості про автора:

Петренко Микола Сергійович — аспірант кафедри неврології і рефлексотерапії Національної медичної академії післядипломної освіти імені П. Л. Шупика. Адреса: м. Київ, вул. Дорогожицька, 9.

УДК616–71:616–001

РАДІОЛОГІЧНІ ФАКТОРИ РИЗИКУ КЛІНІЧНОГО ПОГІРШЕННЯ У ПАЦІЄНТІВ ІЗ ЗАБОЯМИ ГОЛОВНОГО МОЗКУ ЛЕГКОГО СТУПЕНЯ

М. Є. Поліщук [1], М. Б. Виваль [1], А. О. Короткоручко [1], О. М. Гончарук[1], А. В. Муравський [1], Т. І. Макеєва [1], Ю. М. Перекопайко [1], В. О. Снігірьова [2]

[1]Національна медична академія післядипломної освіти імені П. Л. Шупика, м. Київ,

[2]Київська міська клінічна лікарня швидкої медичної допомоги, м. Київ

Вступ. Раннє визначення радіологічної прогресії та клінічного погіршення і своєчасна модифікація тактики відіграє важливе значення у покращенні результатів лікування пацієнтів з ЧМТ.

Мета. Вивчити радіологічні фактори ризику клінічного погіршення у пацієнтів із забоями головного мозку легкого ступеня.

Матеріали та методи. Проаналізовано результати лікування 346 хворих із ЧМТ, госпіталізованих в нейрохірургічні відділення Київської міської клінічної лікарні швидкої медичної допомоги з березня 2016 по вересень 2017 рр.

Результати. До аналізу відібрали 87 (43,1 %) пацієнтів, 69 (79,3 %) чоловіків та 18 (20,7 %) жінок. Середній вік пацієнтів склав 42 ± 13 років. Шістдесять один (70,1 %) пацієнт мав ЗГМ. Середній об’єм забоїв склав 1,9±0,6 см3 (0,2–9,6 см3). Сорок один (47,1 %) хворий мав 15 балів по ШКГ при госпіталізації, 24 (27,6 %) — 14 балів, і 22 (25,3 %) -13 балів. Геморагічна прогресія забоїв головного мозку виявлена у 24 (30,7 %)