

А.Г. Лурин¹, В.Е. Максимовский², А.А. Машуков², А.А. Биленко¹, А.Н. Згура¹

МЕТОД ВЫБОРА ХИРУРГИЧЕСКОГО ЛЕЧЕНИЯ МЕТАСТАЗОВ КОЛОРЕКТАЛЬНОГО РАКА В ПЕЧЕНЬ

¹ - Одесский областной онкологический диспансер, Украина

² - Одесский национальный медицинский университет, Украина

Реферат. В статье оценена общая выживаемость 55 больных колоректальным раком с метастатическим поражением печени после проведения различных программ их комбинированного лечения. Анализ трёхлетней выживаемости больных с нерезектабельными метастазами в печени показал, что методом выбора является одноэтапное удаление первичной опухоли с последующей радиочастотной термоабляцией метастазов в печени. Этот метод является эффективным миниинвазивным локальным средством противоопухолевого воздействия, позволяющим достигать отдаленных результатов, сопоставимых с хирургическим лечением.

Ключевые слова: радиочастотная термоабляция, метастазы печени, резекция печени, выживаемость

В мире колоректальным раком (КРР) ежегодно заболевают около 1-1,2 млн. человек [1-5]. КРР занимает третье место среди всех злокачественных новообразований желудочно-кишечного тракта. По статистике, у каждого второго больного возникают метастазы в печень. Только 10-15 % больных с метастатическим поражением печени подлежат радикальному хирургическому лечению. До наших дней резекция печени остается ведущим, радикальным методом лечения, однако в связи с появлением новых технологий в медицинской практике все чаще стали применяться методы локальной деструкции для лечения метастатического поражения печени, особенно в тех случаях, когда выполнение резекции невозможно, технически трудно выполнимо или связано с развитием фатальных интра- или послеоперационных осложнений [6-12].

В настоящее время имеет место тенденция к увеличению объема хирургического вмешательства при метастатических поражениях печени. Более того, резекция печени - основной метод, который позволяет добиться продления жизни, а в ряде случаев и радикального излечения пациентов с данной патологией. Однако в большинстве случаев метастазы в печень оказываются неудаляемыми в силу различных причин (локализация; снижение функциональных резервов печени и пациента в целом; тяжесть сопутствующей патологии; преклонный возраст больного). В связи с вышеизложенным, перед специалистами стоит проблема поиска новых методов лечения метастатических поражений печени, одним из которых является радиочастотная термоабляция. Адекватное использование данной методики, сочетание ее с другими способами противоопухолевого воздействия составляет достойную конкуренцию оперативному вмешательству, поскольку внедрение радиочастотной термоабляции (РЧТА) отвечает современным требованиям медицины: малотравматичность, эффективность и экономичность.

Целью нашего исследования явилась оценка общей выживаемости у больных колоректальным раком с метастатическим поражением печени после проведения различных программ их комбинированного лечения.

Материалы и методы

Нами были обследованы 55 больных КРР, получавших лечение в Одесском областном онкологическом диспансере в период с 2008 по 2010 годы.

У всех больных морфологически был верифицирован рак толстой и прямой кишки, осложненный метастатическим поражением печени; из них слепая кишка - 5, восходящая - 2, нисходящая - 3, сигмовидная - 17, прямая - 28. Всем больным произведено хирургическое лечение первичной опухоли, в зависимости от ее локализации: правосторонняя гемиколонэктомия - 7, левосторонняя - 5, резекция сигмовидной кишки - 15, передняя резекция прямой кишки - 10, брюшно-анальная резекция прямой кишки - 10, брюшно-промежностная экстирпация прямой кишки - 8. В послеоперационном периоде проводилась полихимиотерапия согласно стандартам лечения онкологических больных (табл. 1).

В зависимости от вида хирургического лечения метастатических поражений печени больные были распределены на 3 группы.

1 группу (22 пациента) составили больные, которым были выполнены комбинированные резекции прямой кишки с удалением метастазов в печени. Показаниями к резекции печени служили солитарное поражение, унилобарное метастатическое поражение печени. Вид резекций печени определялся с учетом размеров, количества, локализации метастазов и общесоматического статуса больного. Характер вмешательств на печени был следующим: сегментэктомия - 4; левосторонняя лобэктомия - 8; правосторонняя гемигепатэктомия - 2. Были также выполнены атипические резекции: краевая резекция - 3; периопухолевая резекция - 5.

Пациентам 2 группы (19 человек) была выполнена комбинированная резекция первичного очага с радиочастотной термоабляцией (РЧТА) метастазов печени, с использованием генератора ANGIODINAMIX 1500X. Показаниями к РЧТА считали билобарное поражение печени, число метастатических опухолей до 5, максимальным размером до 5 см [6].

4 больным РЧТА опухолей печени была выполнена чрезкожно-чрезпеченочно под контролем УЗИ. 15 больным РЧТА была выполнена открытым путем интраоперационно.

После удаления первичной опухоли в нее вводили специальную радиочастотную иглу (зонд)

Таблица 1. Схемы химиотерапии, применявшиеся в комбинированном лечении больных КРР с метастатическим поражением печени

Вид химиоинфузии	Режим и кратность	Препараты
Схема FOLFOX	1 раз в 6 недель, 6-9 курсов	Оксалиплатин 85 мг/м ² болюсно 5FU 400 мг/м ² болюсно 5FU 1200 мг/м ² за 48 часов + лейковорин
Схема FOLFIRI	1 раз в 6 недель, 6-9 курсов	Иринотекан 80 мг/м ² болюсно 5FU 400 мг/м ² болюсно 5FU 1200 мг/м ² за 48 часов + лейковорин

Starburst XL с массивом самостоятельно раскрывающихся элементов-антенн. Электроды присоединяли к РЧ-генератору RITA 1500X мощностью 100-150 Вт. После развертывания массива электродов в очаге приступали к деструкции при желаемой температуре в течение 8-25 минут в зависимости от оборудования и конкретных размеров поражения. Контроль позиционирования иглы электрода на операционном столе осуществлялся с помощью УЗИ со стерилизуемым интраоперационным датчиком. Температура измерялась с помощью 5 сенсоров, расположенных на концах элементов-антенн. Для мониторинга процесса абляции использовали переносной компьютер с соответствующим программным обеспечением.

3 группе (14 человек) было выполнено паллиативное удаление первичного опухолевого очага с сохранением метастазов в печени, с последующей химиотерапией по одной из предложенных схем (табл. 1).

Критериями нерезектабельности опухолевых очагов в печени считали: поражение 6 и более сегментов и не менее 70 % паренхимы печени; инвазию устьев трёх основных печеночных вен; низкие функциональные резервы печени (по Child-Pugh, класс В или С); наличие внепеченочных метастазов.

Результаты и обсуждение

Учитывая, что основным критерием эффективности лечения онкологических больных являются показатели выживаемости, нами были изучены отдаленные результаты лечения с составлением таблиц дожития (табл. 2).

Продолжительность жизни пациентов при проведении катamnестического анализа опреде-

Таблица 2. Выживаемость больных колоректальным раком с метастазами в печень в зависимости от способа лечения (%)

Время наблюдения	1 группа	2 группа	3 группа
1 мес.	100	100	77,2
2 мес.	100	100	77,2
3 мес.	93,9	91,9	77,2
6 мес.	87,3	82,9	77,2
11 мес.	87,3	82,9	61,7
12 мес.	81,0	72,8	61,7
13 мес.	81,0	72,8	31,5
18мес.	72,2	60,0	24,7
24 мес.	63,3	45,5	15,0
30 мес.	52,9	21,2	11,2
36 мес.	39,6	15,2	5,6
42 мес.	18,5	9,4	2,5

ляли с помощью областного популяционного канцер-регистра Одесской области.

Катamnестический анализ, проведенный с учетом распределения больных по группам, показал следующее: двухлетняя выживаемость больных первой группы составила 63,3 %, трёхлетняя выживаемость больных первой группы составила 39,6 %. Годичная выживаемость больных второй группы составила 72,8 %, трёхлетняя выживаемость пациентов данной группы составила 15,2 %.

Годичная выживаемость больных третьей группы составила 61,7 %, двухлетняя - 15,0 % и трёхлетняя - 5,6 % (рис. 1).

При сопоставлении трёхлетней выживаемости было установлено, что в первой группе она составляет 39,6 %, во второй - 15,2 %, в третьей - 5,6 %. Отличия в группах статистически достоверные ($p_{1-2} = 0,0078$; $p_{2-3} = 0,0156$) (табл. 3).

Полученные нами результаты согласуются с данными других исследователей [2, 8]. Так, Гранов Д.А. и соавт. для оценки локального эффекта РЧТА и результатов лечения больных злокачественными опухолями печени использовали данный метод для разрушения 47 опухолей у 33 пациентов. В группе больных с метастатическим поражением печени ($n=28$) показателями годичной и двухлетней выживаемости составили 85 % и 53 %, что позволило авторам признать, что РЧТА - эффективный метод локальной деструкции, позволяющий улучшить результаты лечения больных злокачественными опухолями печени [2].

Фесенко Е. П. и соавт. оценивали ближайшие и отдаленные результаты лечения метастазов КРР в печень методом РЧТА, выполненной 45 пациентам (проведено 47 процедур с коагуляцией 63 метастатических узлов). Медиана общей выживаемости составила 14,5 месяцев (6-41 мес) с момента первой процедуры. Кумулятивная годичная, двухлетняя и трёхлетняя выживаемость достигла 85,4 %, 58,6 % и 48,9 %, соответственно. Медиана безрецидивной выживаемости находилась в пределах 7 месяцев (2-24 мес). Годичная и двухлетняя выживаемость без рецидива составила 42,1 % и 23,3 %, соответственно [8].

Таким образом, наиболее эффективным, с точки зрения воздействия на общую выживаемость у больных с МКРР в печень, является

Таблица 3. Трёхлетняя выживаемость пациентов с метастатическим колоректальным раком

Группа	Количество больных, (n)	1 год, %	2 год, %	3 год, %
1	22	81,0	63,3	39,6
2	19	72,8	45,5	15,2
3	14	61,7	15,0	5,6

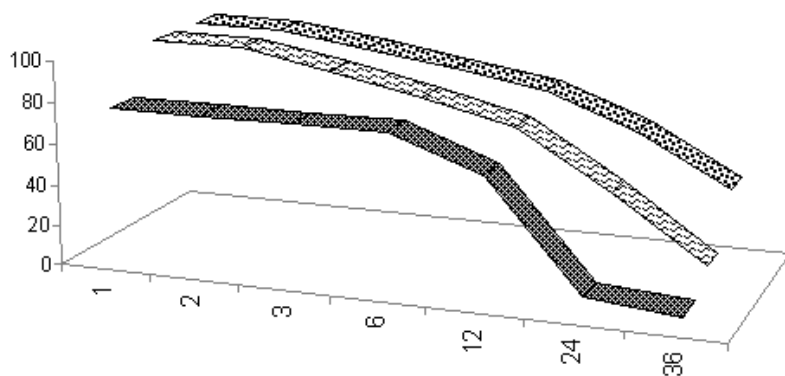


Рисунок. Катамнестический анализ выживаемости пациентов колоректальным раком с метастатическими поражениями печени

выполнение комбинированной операции с одно-моментным удалением первичного очага и резекцией печени. Метод РЧТА является эффективным мини-инвазивным средством противоопухолевого воздействия. Являясь средством локальной деструкции первичных и метастатических опухолей, позволяет достигать отдаленных результатов, сопоставимых с хирургическим лечением. Анализ трёхлетней выживаемости второй и третьей групп больных с нерезектабельными метастазами в печени показал, что методом выбора является одно-этапное удаление первичной опухоли с последующей РЧТА метастазов в печени.

A.G. Lurin, V.E. Maximovsky, A.A. Mashukov, A.A. Bilenko, A.N. Zgura

Selection Method of Surgical Treatment of Metastatic Colorectal Cancer to the Liver

The article estimates overall survival of 55 patients diagnosed with colorectal cancer with liver metastases upon conducting of various programs of comprehensive treatment. Analysis of three-year survival of patients with non-resectable liver metastases has demonstrated that the method of choice is a one-step removal of primary tumor followed by radiofrequency thermoablation of metastases to the liver. This method is an effective mini-invasive local means of anti-tumor influence and achieves long-term results that are comparable with surgery (Arch. Clin. Exp. Med.—2013.—Vol.22, №2. — P. 54-56).

Keywords: radiofrequency thermoablation, liver metastases, liver resection, survival

А.Г. Лурін, В.Є. Максимовський, А.О. Машуков, О.А. Біленко, О.М. Згура

Метод вибору хірургічного лікування метастазів колоректального раку в печінку

У статті оцінена загальна виживаність 55 хворих на колоректальний рак з метастатичним ураженням печінки після проведення різних програм їх комбінованого лікування. Аналіз трьохрічної виживаності хворих з нерезектабельними метастазами в печінці показав, що методом вибору є одноетапне видалення первинної пухлини з подальшою радіочастотною термоабляцією (РЧТА) метастазів в печінці. Метод РЧТА є ефективним міні-інвазивним локальним засобом протиопухлинного впливу, що дозволяє

■ Паліативні резекції первинної опухоли с сохранением метастазов в печени + химиотерапия

■ Резекция первичного очага с последующей РЧТА метастазов в печени

■ Одномоментное удаление первичной опухоли с резекцией метастазов в печени

досягати віддалених результатів, порівнянних з хірургічним лікуванням (Арх. клін. експ. мед.—2013.—Т.22, №1.—С. 54-56).

СПИСОК ЛІТЕРАТУРИ

1. Аблационные вмешательства при лечении больных с метастазами колоректального рака в печень / М. И. Царев, А. Г. Рожков, С. Н. Переходов [и др.] // Колопроктология. — 2008. — № 2. — С. 34-39.
2. Гранов Д.А. Современные подходы к профилактике и лечению рецидивирования после резекции опухолей печени / Д.А. Гранов, Н.Н. Немеет // Вопросы онкологии. — 2005. — Т. 51, № 1. — С. 41-49.
3. Десятилетняя выживаемость больных злокачественными опухолями печени после хирургического лечения / Ю.И. Патютко, А.Л. Пылев, И.В. Сагайдак [и др.] // Анналы хирург. гепатологии. — 2010. — Т. 15, № 3. — С. 39-47.
4. Загайнов В.Е. Сверхвысокочастотная термоабляция в хирургии метастазов колоректального рака / В.Е. Загайнов // Анналы хирургической гепатологии. — 2012. — Т. 17, № 3. — С. 28-34.
5. Косырев В.Ю. Особенности проведения радиочастотной термоабляции злокачественных опухолей печени. Обзор литературы / В.Ю. Косырев, Б.И. Долгушин / Медицинская визуализация. — 2011. — № 2. — С. 13.
6. Опыт применения установки RITA 1500X (ANGIODYNAMIX) пациентов со злокачественной патологией печени / Н.А. Добровольский, А.Г. Лурин, В.Е. Максимовский [и др.] // Онкология. — 2010. — Т. 12, № 4. — С. 362-368.
7. Роль радіочастотної термоабляції в лікуванні первинного і метастатичного раку печінки / О.О. Ковальов, К.О. Ковальов, Л.Ю. Смірнов [та ін.] // Науковий вісник Ужгородського університету. Серія Медицина. — 2011. — Вип. 3 (42). — С. 32-36.
8. Ультразвуковой мониторинг колоректальных метастазов печени, подвергнутых радиочастотной абляции / В.А. Сандриков, Е.П. Фисенко, О.Г. Скипенко [и др.] // Ультразвуковая и функц. диагн. — 2006. — № 5. — С. 24-30.
9. Чрескожная радиочастотная термоабляция с внутритканевой химиотерапией в комплексном лечении метастазов в печень рака толстой кишки / О.И. Кит, Ю.А. Геворкян, В.Е. Колесников [и др.] // Известия высших учебных заведений. Северо-Кавказский регион. Серия: Естественные науки. — 2011. — № 6. — С. 104-106.
10. Guenette J.P. Radiofrequency ablation of colorectal hepatic metastases / J.P. Guenette, D.E. Dupuy // J. Surg. Oncol. 102. — 2010. — Vol. 8. — P. 978-987.
11. Percutaneous radiofrequency ablation for malignant liver tumours in challenging locations / M. Kelogrigoris, F. Laspas, K. Kyrkou [et al.] // J. Med. Imaging Radiat. Oncol. — 2012. — Vol. 56, № 1. — P. 48-54.
12. McCarley J.R. Percutaneous ablation of hepatic tumors / J.R. McCarley, M.C. Soulen // Semin. Intervent. Radiol. — 2010. — Vol. 27, № 3. — P. 255-260.

Надійшла до редакції: 10.07.2013 р.