Актуальная Инфектология

УДК 616.995.132

АРАКЕЛЬЯН Р.С., ГАЛИМЗЯНОВ Х.М., АРАКЕЛЬЯН А.С.
ГБОУ ВПО «Астраханский государственный медицинский университет»
ГБУЗ АО «Александро-Мариинская областная клиническая больница», г. Астрахань, Россия

ДИРОФИЛЯРИОЗ В АСТРАХАНСКОЙ ОБЛАСТИ: СОВРЕМЕННОЕ СОСТОЯНИЕ ПРОБЛЕМЫ

Резюме. Цель исследования: *проанализировать современную ситуацию по дирофиляриозу в Астраханской области.* ***Материалы и методы.*** *На территории Астраханской области с 2001 по 2012 г. зарегистрировано 43 человека с дирофиляриозом, в том числе женщин — 74,4 %, мужчин — 25,6 %. С 2013 г. дирофиляриоз в Астраханской области не регистрируется.* ***Результаты исследования.*** *Паразит локализовался: в области век — 46,5 %, в области лба — 14,0 %, в области волосистой части головы — 9,4 %, в области верхних конечностей — 16,3 %. Предъявлялись жалобы на боль, жжение, гиперемию и отечность пораженного участка. Более половины всех больных — 53,5 % отмечали миграцию паразита под кожей. Выставлялись диагнозы: «липома» — 30,2 %, «дирофиляриоз» — 37,2 %, «атерома» — 14,0 %, «инородное тело» и «новообразование» — по 4,7 %. В единичных случаях (по 2,3 %) выставлялись диагнозы: «аллергический отек», «фурункул», «дракункулез» и «варикозное расширение вен». Среди заболевших городских жителей в 2 раза больше, чем жителей сельских районов. В 88,4 % случаев на исследование доставлялся живой гельминт, удаленный у человека. Размеры извлеченных гельминтов колебались от 40 до 150 мм.* ***Выводы.*** *За последние годы отмечается увеличение числа случаев дирофиляриоза среди людей. Разработан модифицированный метод диагностики дирофиляриоза у животных, позволивший сократить временные интервалы при постановке диагноза.*

Ключевые слова: *дирофиляриоз, гельминтоз, Dirofilaria repens, паразит.*

Актуальность

Проблема дирофиляриоза, вызываемого нематодами *Dirofilaria repens* и *Dirofilaria immitis*, в нашей стране изучена недостаточно и остается сложной в эпидемиологическом плане и в плане ранней диагностики. Отсутствие клинических признаков заболевания у животных, различный инкубационный период заболевания у человека, плохое знание данной проблемы медицинскими работниками — все это способствует поздней и некачественной постановке диагноза «дирофиляриоз». Выявление новых случаев дирофиляриоза требует обязательного и своевременного эпидемиологического исследования.

На территории Астраханской области за период 1951–2012 гг. зарегистрировано 84 случая дирофиляриоза человека. С 2001 по 2012 г. в Астраханской области выявлено 43 человека с дирофиляриозом, в том числе женщин — 74,4 % (32 чел.), мужчин — 25,6 % (11 чел.).

Введение

Дирофиляриозы (шифр по МКБ-10 — B74.8) — тканевые филяриозы животных, проявляющиеся у человека образованием подвижной опухоли под кожей на различных участках тела, а также под конъюнктивой глаза (инвазия *Dirofilaria repens*) [5].

Дирофилярии — тонкие нитевидные нематоды белого цвета (от лат. *diro* — жесткий, *repens* — ползучий, *immitis* — жестокий). Размеры половозрелых самок: длина *D.repens* достигает 135–170 мм, самцов — 50–70 мм, максимальная ширина тела — 1,2 мм. На теле дирофилярий имеется кутикулярная продольная гребневидность и нежная поперечная кольчатость (исчерченность). Микрофилярии размером от 0,275 до 0,362 мм длиной и 0,006–0,008 мм шириной, чехлик отсутствует, задний конец суженный, нитевидный, не содержит ядер соматических клеток [3, 4].

Дирофилярии — трансмиссивные биогельминты, их развитие происходит со сменой хозяев — окончательного и промежуточного (переносчика). Переносчики — комары родов *Culex, Aedes, Anopheles*, более интенсивно заражаются комары первых двух родов [3].

В дефинитивном хозяине половозрелые самки отрождают в кровь личинок первой стадии (L1) — микрофилярий, которые, не изменяясь морфологически, циркулируют в кровеносной системе животного в течение 2,5 года или до того момента, когда попадут с кровью в

Адрес для переписки с авторами:
Аракельян Рудольф Сергеевич
rudolf_astrakhan@rambler.ru

© Аракельян Р.С., Галимзянов Х.М., Аракельян А.С., 2014
© «Актуальная инфектология», 2014
© Заславский А.Ю., 2014

кишечник комара. Из кишечника они активно мигрируют в полость тела и развиваются в мальпигиевых сосудах до личинки инвазионной стадии (L3), после чего мигрируют в головной отдел насекомого. Развитие одного поколения личинок в теле комара происходит при температуре окружающей среды выше +14 °С, единица развития дирофилярий равна 130 ЕРД, при температуре +23–28 °С развитие происходит за 8–17 дней. В организме собаки спустя 120 дней после заражения обнаруживают половозрелых самок и самцов, через 190–200 дней — микрофилярии. Весь жизненный цикл развития возбудителя завершается примерно в течение года. Продолжительность жизни взрослых дирофилярий составляет 2,5–7 лет, микрофилярий в крови собак — 2–2,5 года. Средняя продолжительность препатентного периода *D.immitis* в организме собаки составляет 235 дней, *D.repens* — 193 дня [4].

Инвазионные личинки дирофилярий, попавшие к человеку, активно передвигаются по подкожным тканям и в период от нескольких месяцев до одного года с момента заражения также развиваются до стадии взрослого гельминта, вокруг которого впоследствии образуется тонкостенная капсула. Самки остаются неоплодотворенными. Но нельзя согласиться с мнением, что они вообще не достигают половой зрелости в организме факультативного хозяина и являются «стерильными», а человек становится как бы биологическим «тупиком» для паразита [4].

Объяснить этот факт можно низкой приживаемостью личинок в организме человека — факультативного хозяина дирофилярий, а также низкой интенсивностью передачи инвазии комарами, при которой в их хоботке содержатся чаще единичные личинки. Самки могут оставаться неоплодотворенными из-за отсутствия самцов, о чем свидетельствует наличие у человека лишь одного гельминта, чаще самки, чем самца. Редкие случаи инвазирования человека 2–3 самками, имеющими разные размеры тела, возникают, возможно, при реинвазии.

В.Г. Супряга с соавторами (2004) впервые обнаружили на территории России (Владимирская и Самарская обл.) больных, у которых были выявлены не только половозрелая самка, но и микрофилярии в пунктате из подкожной опухоли, что свидетельствует о возможном оплодотворении самки при наличии самца даже при паразитировании единичных особей в организме факультативного хозяина.

Тяжесть клинических проявлений зависит от количества и частоты проникновения при реинвазии инвазионных личинок в организм окончательного хозяина. В организме человека большинство личинок погибает на ранних стадиях развития, главным образом во время линек (третьей и четвертой). В этот период клинические проявления отсутствуют либо слабо выражены, тем не менее нельзя игнорировать механическое и сенсибилизирующее действие гельминта, которое проявляется иногда вскоре после заражения человека [3].

Цель исследования: проанализировать современную ситуацию по дирофиляриозу в Астраханской области.



Рисунок 1



Рисунок 2

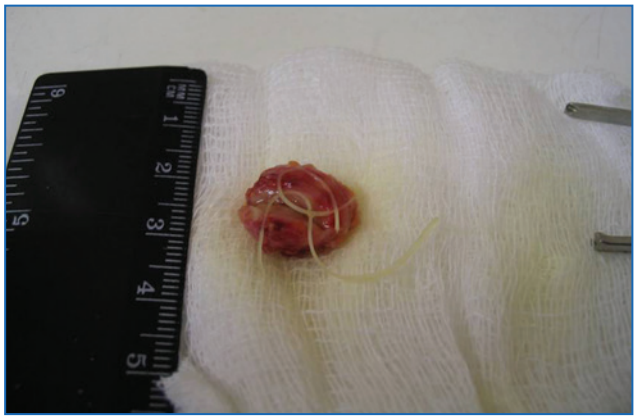

Рисунок 3

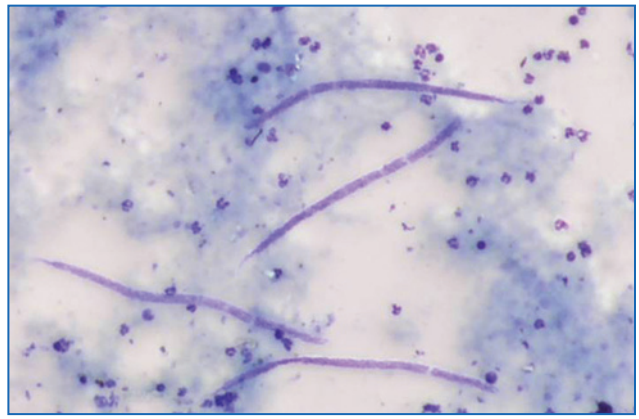

Рисунок 4

Материалы и методы

Нами были проанализированы эпидемиологические карты больных дирофиляриозом, зарегистрированных на территории Астраханской области с 2000 по 2012 г.

Результаты исследования

Впервые подкожный дирофиляриоз человека описан в Италии в 1867 году, когда Анджело Пасе извлек у 9-летнего мальчика из кисты верхнего века тонкого круглого червя длиной 10 см. Через 13 лет хирург Балес в Будапеште описал похожего гельминта, обнаруженного в содержимом кисты в области желудочно-селезеночной связки у пациента. Однако считают, что данная инфекция была известна более чем 400 лет назад, и называлась она *D.conjunctiva* из-за своей частой локализации в области глаз. Только много лет спустя, в начале XX века гельминт был назван *Dirofilaria repens* [1].

Первый случай дирофиляриоза в Астраханской области был обнаружен Ш.И. Эпштейном в 1951 году. Паразит был извлечен хирургом Выхманом у жительницы села Нариманово Наримановского района Астраханской области [1].

Второй случай заболевания человека дирофиляриозом в Астрахани относится к 1954 году, и он был десятым, описанным в русской литературе.

Накопление и систематизация случаев дирофиляриоза в Астраханской области начаты с 1977 года В.Ф. Постновой.

Дирофиляриоз человека зарегистрирован в 53 субъектах РФ, из них 29 — в Европейской части России.

Южный федеральный округ охватывает 6 субъектов РФ, из них в 5 (Краснодарский край, Астраханская, Волгоградская, Нижегородская и Ростовская области) зарегистрирован дирофиляриоз человека [2].

Юг России — благоприятная зона для распространения трансмиссивных инфекций и инвазий, в том числе и филяриозов. Отсутствие мероприятий по их профилактике, рост численности бродячих животных обусловливает риск увеличения числа инвазированных людей и домашних животных.

На территории Астраханской области за период 1951–2012 гг. зарегистрировано 84 случая дирофиляриоза человека. Астраханская область входит в пятерку регионов РФ, где ситуация по дирофиляриозу остается весьма напряженной (Краснодарский край, Ростовская, Волгоградская и Нижегородская области).

Только за 12 лет, с 2001 по 2012 г., на территории Астраханской области выявлено 43 человека с дирофиляриозом, в том числе женщин — 74,4 % (32 чел.), мужчин — 25,6 % (11 чел.). В 2013 г. дирофиляриоз в Астраханской области не регистрировался.

Паразит локализовался: в области век — 20 случаев (46,5 %), в области лба — 6 случаев (14,0 %), в области волосистой части головы — 4 случая (9,4 %), в области верхних конечностей — 7 случаев (16,3 %). Единичные случаи локализации отмечались в области лица, груди и нижних конечностей — по 2 (4,6 %).

Во всех случаях предъявлялись жалобы на боль, жжение, гиперемию и отечность пораженного участка. Более половины всех больных — 23 чел. (53,5 %) отмечали миграцию паразита под кожей.

Выставлялись диагнозы: «липома» — 13 случаев (30,2 %), «дирофиляриоз» — 16 случаев (37,2 %), «атерома» — 6 случаев (14,0 %), «инородное тело» и «новообразование» — по 2 случая (по 4,7 %). В единичных случаях (по 2,3 %) выставлялись диагнозы: «аллергический отек», «фурункул», «дракункулез» и «варикозное расширение вен».

Заболевание встречается у всех возрастных групп. В наших наблюдениях гельминтоз регистрировался у лиц в возрасте от 4 до 68 лет.

Среди заболевших дирофиляриозом городских жителей в 2 раза больше, чем жителей сельских районов. Так, по городу регистрируется пораженность в 69,7 % (30 чел.). По Астраханской области максимальная пораженность отмечается в Камызякском, Икрянинском, Красноярском и Приволжском районах — по 7,0 % (по 3 случая) и 2,3 % (1 случай) — в г. Знаменск.

Во всех случаях у людей извлекался один гельминт. В 88,4 % случаев (38 чел.) на исследование доставлялся живой гельминт, удаленный у человека. В 11,6 % случаев полностью удалить гельминта не удавалось, и на контрольное исследование доставлялись фрагменты нематоды.

Размеры извлеченных гельминтов колебались от 40 до 150 мм. В 19 случаях (44,2 %) размер колебался от 100 до 130 мм. Все паразиты были удалены хирургическим путем и идентифицированы специалистами как самка нематоды *Dirofilaria repens.*

С целью улучшения качества диагностики дирофиляриоза у животных и человека нами в 2012 г. был модифицирован метод диагностики кровепаразитов, который заключался в следующем.

В центрифужной пробирке мы смешивали кровь животных и раствор уксусной кислоты из расчета 1 : 5, где 1 — 1 мл отобранной крови, а 5 — 5 мл 5% водного раствора уксусной кислоты. Полученную смесь размешивали стеклянной палочкой и центрифугировали при 1500 об/мин. Затем надосадочную жидкость сливали, а осадок переносили на предметное стекло, где готовили влажный мазок. Мазок высушивали и фиксировали над пламенем спиртовки. После фиксации мазок подвергали окрашиванию метиленовым синим по Леффлеру в разведении 1 : 10, где 1 — 1 мл насыщенного раствора метиленовой сини, а 10 — дистиллированная вода. Далее окрашенный мазок высушивали при комнатной температуре и подвергали микроскопии сначала под малым, а затем под большим увеличением (видовая принадлежность). При окрашивании возбудитель окрашивался в бледно-голубой цвет с четкими контурами и внутренним содержимым. Таким образом, мы сократили временные затраты при диагностике дирофиляриоза с 6 до 2 часов.

Мы также изучали зараженность дирофиляриями потенциального источника инвазии (собаку). Свои

исследования мы проводили на базе кинологической службы УФСИН РФ по Астраханской области.

Так, за период с 2004 по 2012 г. на территории Астраханской области было обследовано 2613 служебных собак. Дирофиляриоз верифицировался в 115 случаях, зараженность составила 4,4 %.

Возраст обследованных животных колебался от 1 года до 11 лет. С наибольшей частотой дирофиляриоз верифицировался у молодых собак, в возрасте от 1 до 5 лет, наиболее часто встречаясь в возрасте 1 и 2 лет — 6,4 и 7,4 % соответственно. Немного ниже, но относительно высокий процент инвазии отмечался у собак в возрасте 3–5 лет —5,3; 4,2 и 4,7 % соответственно. Собаки других возрастов также были инвазированы, но экстенсивность инвазии в данном случае была в 2 раза ниже, чем у более молодых собак. Так, собаки в возрасте 6 и 7 лет были практически одинаково инвазированы дирофиляриями — экстенсивность инвазии отмечалась в 2,6 и 2,1 % соответственно. И совсем небольшой процент инвазии отмечался у собак в возрасте 8 лет — 0,7 %. У собак в возрасте 9 лет дирофиляриоз не регистрировался. Кроме молодых собак, дирофиляриоз встречался и у более взрослых и относительно старых собак. Так, при обследовании 84 собак в возрасте более 10 лет заболевание регистрировалось в 5 случаях, что составило 6,0 % инвазии.

Обследуя собак, мы также обращали внимание на их породу и пол. Так, в половом соотношении было обследовано 1323 суки. Инвазированными оказалось 47 собак, экстенсивность инвазии составила 3,6 %. На долю кобелей пришлось 1290 собак, из них 68 — инвазированные, экстенсивность инвазии составила 5,3 %. Наиболее часто заболевание встречалось у среднеазиатских овчарок и ротвейлеров — 8,1 и 7,5 % соответственно. Дирофиляриоз также регистрировался у гладкошерстных собак, таких как доберман — 3,7 %. У длинношерстных собак дирофиляриоз регистрировался в несколько раз чаще, чем у короткошерстных. Так, у восточноевропейских, немецких и кавказских овчарок дирофиляриоз регистрировался в 1,2; 3,4 и 5,8 % соответственно. В 5,2 % случаев паразитоз регистрировался у беспородных собак.

Выводы

1. За последние годы отмечается увеличение числа случаев дирофиляриоза среди людей.

2. Астраханская область, входящая в зону пустынь и полупустынь, эндемична по дирофиляриозу, чему способствуют климатические и социально значимые факторы. За период 2001–2012 годов нами описано и изучено 43 случая этого заболевания среди населения в возрасте от 4 до 68 лет.

3. Увеличение числа социально неблагополучных факторов, отсутствие качественных профилактических исследований, как и потепление климата, способствуют повышению риска заражения и увеличению числа случаев местной передачи возбудителя дирофиляриоза.

4. Разработан модифицированный метод диагностики дирофиляриоза у животных, позволивший сократить временные интервалы при постановке диагноза.

Список литературы

1. Аракельян Р.С. Эпидемиолого-эпизоотологические особенности дирофиляриоза на территории Астраханской области: Дисс... канд. мед. наук. — М., 2008.

2. Аракельян Р.С., Галимзянов Х.М., Аракельян А.С. Клиника и диагностика дирофиляриоза в современных условиях // Вестник Дагестанской государственной медицинской академии. — 2013. — № 3 (8), прил. № 1. — С. 29-30.

3. Архипов И.А., Архипова Д.Р. Дирофиляриоз. — М., 2004. —194 с.

4. Профилактика дирофиляриоза: Методич. указания / МУ 3.2.1880-04, Москва, 5. — Федеральный центр госсанэпиднадзора Минздрава РФ, 2004.

5. Сергиев В.П., Лобзин Ю.В., Козлов С.С. Паразитарные болезни (протозоозы и гельминтозы). Руководство для врачей. — СПб.: Фолиант, 2006. — С. 122-127.

Получено 25.09.14

Аракельян Р.С., Галімзянов Х.М., Аракельян А.С.
ДБОУ ВПО «Астраханський державний медичний університет»
ДБУОЗ АТ «Александро-Маріїнська обласна клінічна лікарня», м. Астрахань, Росія

ДИРОФІЛЯРІОЗ В АСТРАХАНСЬКІЙ ОБЛАСТІ: СУЧАСНИЙ СТАН ПРОБЛЕМИ

Резюме. Мета дослідження: проаналізувати сучасну ситуацію щодо дирофіляріозу в Астраханській області.

Матеріали і методи. На території Астраханської області з 2001 по 2012 р. зареєстровано 43 людини з дирофіляріозом, у тому числі жінок — 74,4 %, чоловіків — 25,6 %. З 2013 р. дирофіляріоз в Астраханській області не реєструється.

Результати дослідження. Паразит локалізувався: у ділянці повік — 46,5 %, у ділянці лоба — 14,0 %, у ділянці волосистої частини голови — 9,4 %, у ділянці верхніх кінцівок — 16,3 %. Пред'являли скарги на біль, печіння, гіперемію і набряк ураженої ділянки. Більше половини всіх хворих — 53,5 % відзначали міграцію паразита під шкірою. Виставлялися діагнози: «ліпома» — 30,2 %, «дирофіляріоз» — 37,2 %, «атерома» — 14,0 %, «чужорідне тіло» і «новоутворення» — по 4,7 %. В одиничних випадках (по 2,3 %) виставлялися діагнози: «алергічний набряк», «фурункул», «дракункулез» і «варикозне розширення вен». Серед хворих міських жителів у 2 рази більше, ніж жителів сільських районів. У 88,4 % випадків на дослідження доставлявся живий гельмінт, видалений у людини. Розміри вилучених гельмінтів коливалися від 40 до 150 мм.

Висновки. Останніми роками відзначається збільшення числа випадків дирофіляріозу серед людей. Розроблено модифікований метод діагностики дирофіляріозу у тварин, що дозволив скоротити часові інтервали при постановці діагнозу.

Ключові слова: дирофіляріоз, гельмінтоз, *Dirofilaria repens*, паразит.

Arakelian R.S., Galimzianov Kh.M., Arakelian A.S.
SBEI HPE «Astrakhan State Medical University»
SBIMH AR «Aleksandr-Mariin Clinical Hospital», Astrakhan, Russia

DIROFILARIASIS IN ASTRAKHAN REGION: THIS PROBLEM TODAY

Summary. Objective: to analyze the current situation on dirofilariasis in Astrakhan region.

Materials and methods. On the territory of Astrakhan region from 2001 to 2012 there was registered dirofilariosis in 43 people, among them 74.4 % women, 25.6 % men. From 2013 dirofilariosis has not being registered in the Astrakhan region.

Results of the study. The parasite localized in the eyelid area in 46.5 % cases, on the forehead in 14.0 %, in the scalp area in 9.4 %, on the upper extremities in 16.3 % cases. Patients complained of pain, burning, redness and swelling in the affected area. More than half of all patients (53.5 %) noted the migration of parasite under skin. There were diagnosed lipoma (30.2 %), dirofilariosis (37.2 %), atheroma (14.0 %), foreign body and neoplasm (4.7 %). In a few cases (2.3 %) there were diagnosed allergic edema, boil, dracontiasis and varicose veins.

Urbanites were two much as ruralists among the patient with dirofilariosis. In 88.4 % cases of treatment live worms removed from a man were delivered. The size of extracted worms ranged from 40 to 150 mm.

Conclusions. In recent years there has been an increase in the number of cases of dirofilariosis among people. We have developed a modified method of dirofilariasis diagnosis in animals, that reduces the time intervals to diagnosing.

Key words: dirofilariosis, helminthiasis, *Dirofilaria repens*, parasite.