

УДК 615.281.032.23:616.24-002.5-008.811.9-031.61

ШЕВЧЕНКО Р.М.¹, РАЗНАТОВСЬКА О.М.¹, ЯСІНСЬКИЙ Р.М.¹, СОЛОДОВНИК Ю.С.¹, ХЛИСТУН В.М.², ХЛИСТУН В.В.²

¹ Запорізький державний медичний університет

² КУ «Запорізький обласний протитуберкульозний клінічний диспансер»

СПОСІБ ЕНДОБРОНХІАЛЬНОГО ВВЕДЕННЯ ПРОТИТУБЕРКУЛЬОЗНИХ ПРЕПАРАТІВ У ХВОРИХ НА ДЕСТРУКТИВНИЙ ТУБЕРКУЛЬОЗ ЛЕГЕНЬ З ЛОКАЛІЗАЦІЄЮ СПЕЦИФІЧНОГО ПРОЦЕСУ У ВЕРХІВКОВИХ СЕГМЕНТАХ

Резюме. Метою роботи було підвищення ефективності лікування хворих на деструктивний туберкульоз легень з локалізацією специфічного процесу у верхівкових сегментах.

Ключові слова: деструктивний туберкульоз легень, ендобронхіальне введення протитуберкульозних препаратів, верхівкові сегменти легень.

За останні роки відбувся патоморфоз не лише туберкульозу легень, але й супутньої або ускладнюючої його бронхіальної патології. Розвиток супутньої патології слизової оболонки трахеобронхіального дерева знижує ефективність лікування туберкульозу легень, що потребує своєчасної її діагностики та лікування [1–3]. При цьому, якщо у процесі лікування не проводиться діагностика стану бронхів та відповідне лікування, то терміни стаціонарного лікування таких хворих значно подовжуються [4]. Протитуберкульозна хіміотерапія займає провідне місце у лікуванні туберкульозу [5–9]. Проте не завжди вдається добитися позитивних результатів, особливо при локалізації туберкульозу у верхівкових сегментах легень.

Існують способи ендобронхіального введення протитуберкульозних препаратів (ПТП) у хворих на туберкульоз легень, що полягають у введенні ПТП з використанням бронхоскопа та катетерів [10–12]. Введення препаратів існуючими способами проводиться при загальноприйнятому положенні тіла хворого (лежачи на хворому боці), що не дає можливості досягнення точного та повного потрапляння препаратів до верхівкових сегментів легень [12]. При цьому введення ПТП через слизову оболонку бронхів до вогнища ураження за допомогою бронхоскопа потребує відповідного дорогого обладнання і не менш дорогої дезінфекції та стерилізації бронхоскопа, що не завжди виправдано.

Слизова оболонка трахеї й бронхів має велику здатність всмоктувати рідкі речовини. При цьому розчин потрапляє спочатку в підслизову оболонку трахеї й бронхів, а потім — у лімфатичні судини. Відбувається всмоктування лімфатичною системою, розташованою в підслизовій оболонці бронхів. Лімфа в значній кіль-

кості циркулює поза судинами. Лімфатичні судини збирають лімфу із плеври, слизової оболонки бронхів. Тому речовини, що всмокталися через епітелій бронхів, проникають у лімфу, пройшовши через лімфатичні бронхіальні залози, лімфа надходить у грудну лімфатичну протоку та систему малого кола лімфокровообігу, де деяка частина повертається в легені, а інша надходить у велике коло кровообігу. Отже, циркулюючи в легеневої лімфатичній та кровоносній системах, лікарські речовини можуть тривало впливати на уражені мікобактеріями туберкульозу легень. При ендобронхіальному введенні ПТП вони депонуються в лімфатичній системі, внаслідок чого медикаменти менше зв'язуються з білками крові, що сприяє кращій переносимості лікування. Таким чином, при ендобронхіальному введенні лікарських препаратів створюються умови, при яких введення ПТП, минаючи бар'єр печінки, потрапляє в тканину легень, де на деякий час депонується, в інших органах і тканинах організму препарат затримується в мінімальних концентраціях.

Введення препаратів існуючими ендобронхіальними способами проводиться при загальноприйнятому положенні тіла хворого — лежачи на хворому боці. Враховуючи топографічну локалізацію верхівкових сегментів легень, при вказаному положенні препарати не можуть точно та в повному обсязі потрапити до

Адреса для листування з авторами:

Разнатовська О.М.

E-mail: raznatovskaya.zp@mail.ru

© Шевченко Р.М., Разнатовська О.М., Ясінський Р.М.,
Солодовник Ю.С., Хлистун В.М., Хлистун В.В., 2014

© «Актуальна інфектологія», 2014

© Заславський О.Ю., 2014

місця призначення. Найбільш погано вентилюються верхівки легенів [13]. Причина нерівномірності вентиляції полягає у тому, що верхівки легенів розтягнуті силою притягання вже в стані видиху, тому їх здатність до розтягнення нижча і одночасно приріст транспульмонального тиску менше, легені збільшують свій обсяг, гірше вентилюються. Артеріальні судини легенів мають дуже високу здатність до розтягання (так і венозні), тому кровообіг у них значною мірою залежить від впливу фактора гравітації — від серця основна маса крові під дією сили ваги направляється до базальних сегментів легенів, менше — до середніх, найменше — до верхівок. Тому у верхівок сегментах легенів знижені вентиляція і кровообіг, що призводить до зниження кровообігу та підвищення вентиляційно-перфузійних відносин.

Таким чином, удосконалення способів точного сегментарного введення препаратів є актуальною проблемою фтизіатрії, що дозволить підвищити ефективність лікування хворих на деструктивний туберкульоз легень з локалізацією специфічного процесу у верхівок сегментах легенів та покращить переносимість проти-туберкульозної хіміотерапії.

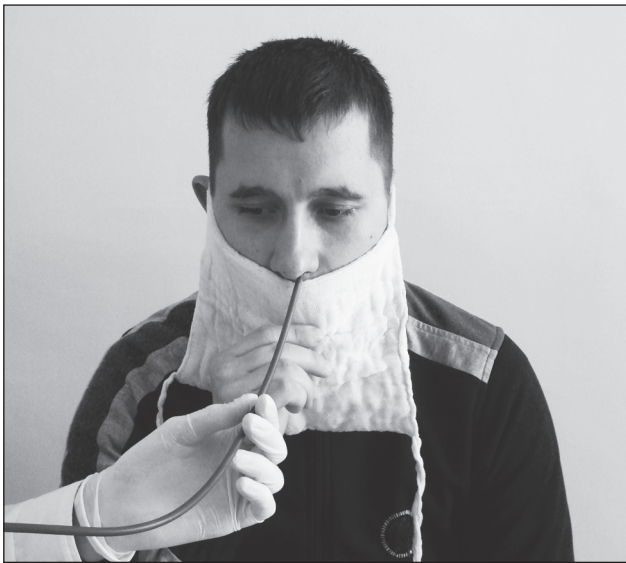

Рисунок 1. Методика місцевої анестезії бронхів методом закапування

Спосіб здійснюється таким чином (патент України 89690. МПК (2014.01) А61М 1/00. — № u201314401; Заявл. 09.12.13; Опубл. 25.04.14, Бюл. № 8).

Ендобронхіальне введення ПТП здійснюється після проведеної попередньої фібробронхоскопії із санацією бронхіального дерева і визначенням відстані від кінчика носа до дренувального бронха ураженого верхівкового сегмента легенів. Анестезія проводиться в 3 етапи. Спосіб розрахований на аспірацію й стікання анестезуючої речовини на голосові складки, трахею і бронхи. Перший етап анестезії методом закапування: цей спосіб не вимагає ніякого спеціального устаткування і здійснюється за допомогою звичайного шприца та індивідуальної очної піпетки. Хворий сідає на стілець зі спинкою із закинutoю головою, висунутий язик тримає марлевою серветкою протягом усієї процедури анестезії (рис. 1).

У такому положенні створюються найбільш сприятливі топографічні умови для аспірації та затікання анестезуючого розчину в трахею і бронхи, оскільки при висовуванні язика надгортанник відкриває вхід у гортань, а піднята гортань притискає до хребта стравохід. У такому положенні хворому вводиться анестезуюча речовина, що в кількості 5–6 мл набирається в шприц або очну піпетку, у нижній носовий хід і повільними поступальними рухами поршня шприца або піпетки на фазі вдихання закапується анестезуючий розчин. Половина анестезуючої речовини вводиться у лівий носовий вхід, інша половина — у правий. Про анестезію судять за виникненням у хворого відчуття грудки у горлі при спробі проковтнути слину.

У такому положенні із закинutoю назад головою хворому трансназально вводиться кінець одноразового гумового катетера товщиною № 13–18 із загнутим кінцем до голосових зв'язок, проходження яких відбувається при покашлюванні хворого (відкриття голосової щілини). При правильному проведенні процедури і знаходженні катетера в трахеї з'являється осиплість голосу про вимові звуку «і». Після цього хворому проводиться 2-й етап анестезії: анестезія біфуркації трахеї. З катетером, притиснутим до кінчика носа, хворий приймає положення лежачи на боці ураженої легені на 45° вперед і потім назад з проведенням руки у строго горизонтальне положення (рис. 2).




Рисунок 2. Методика ендобронхіального введення протитуберкульозних препаратів у хворих на деструктивний туберкульоз легень з локалізацією процесу в S_{1+2} лівої легені

Після чого катетер підводять до дренажного бронха ураженого верхівкового сегмента легень з урахуванням визначеної напередодні за допомогою фібробронхоскопії відстані від кінчика носа до дренажного бронха. Хворому проводиться остаточна анестезія (3-й етап). У шприц набирається розчин ПТП, з урахуванням даних тесту медикаментозної чутливості, у добовому дозуванні. Шприц з'єднується з вільним катетером, і препарат повільно на фазі вдиху вводиться у просвіт бронхів. Після того як весь препарат (препарати) введено, катетер повільно витягають і пацієнт у такому положенні лежить певний час для повного всмоктування під контролем лікаря. Курс лікування призначається до рентгенологічного контролю.

Висновки

Запропонований спосіб ендобронхіального введення ПТП із застосуванням положення тіла хворого на 45° вперед і потім назад з проведенням руки у строго горизонтальне положення на боці ураженого верхівкового сегмента легень забезпечить точне та в повному обсязі потрапляння ПТП у вказані сегменти, що дозволить підвищити ефективність лікування хворих на деструктивний туберкульоз легень з локалізацією специфічного процесу у верхівкових сегментах.

Список літератури

1. Костина З.И. Значение туберкулеза крупных бронхов в диагностике и лечении ограниченных форм туберкулеза легких [Текст] / З.И. Костина, Н.А. Браженко, Н.М. Балашова [и др.] // Пробл. туб. и бол. легких. — 2003. — № 9. — С. 14-18.
2. Новожилова І.О. Патоморфоз бронхологічних змін у хворих із туберкульозом органів дихання [Текст] / І.О. Новожилова // Укр. пульмонол. журн. — 2007. — № 4. — С. 24-28.
3. Норейко С.Б. Частота и характер патологических изменений бронхов у больных туберкулезом легких [Текст] / С.Б. Норейко, Н.И. Мирошниченко, С.М. Лепшина // Укр. пульмонол. журн. — 2002. — № 1. — С. 44-47.
4. Диагностика, химиотерапия, хирургия лекарственно-устойчивого туберкулеза органов дыхания [Текст]: Практ.

руководство / Под ред. А.К. Стрелиса, А.А. Стрелиса. — Томск: Красное знамя, 2007. — 110 с.

5. Селизарова Е.М. Активный туберкулез бронхов при туберкулезе органов дыхания [Текст] / Е.М. Селизарова, Д.С. Судомоин, И.А. Табанакова // Пробл. туберкулеза. — 2003. — № 10. — С. 16-17.

6. Про схвалення концепції Загальнодержавної цільової соціальної програми протидії захворюванню на туберкульоз на 2012–2016 роки [Текст]: розпорядження Кабінету Міністрів України від 30.11.2011 р. № 1341-р.

7. Уніфікований клінічний протокол первинної, вторинної (спеціалізованої) та третинної (високоспеціалізованої) медичної допомоги [Текст]. Наказ МОЗ України від 04.09.2014 № 620. — 139 с.

8. Фещенко Ю.І. Основи клінічної фтизіатрії [Текст]: керівництво для лікарів в 2 томах / Ю.І. Фещенко, В.М. Мельник, І.Г. Ляницький. — Київ; Львів: Атлас, 2007. — 1168 с.

9. Черенько С.О. Проблема хіміорезистентного туберкульозу [Електронний ресурс] / С.О. Черенько. — Режим доступу: <http://www.ifp.kiev.ua/doc/people/tubrezist.htm>

10. Семенкова Г.Г. Клиническая эффективность и патогенетическое обоснование интрапульмонального и эндобронхиального введения ингибиторов протеиназ и антибиотиков при лечении больных НЗЛ [Текст] / Г.Г. Семенкова, В.М. Провоторов // Терапевтический архив. — 1989. — № 11. — С. 77-81.

11. Патент РФ 2450820 С2. МПК А61К 38/00 (2006.01), А61Р 31/06 (2006.01). Способ лечения деструктивного туберкулеза легких / Е.С. Павлова, Л.Д. Васильева. — № 2010130512/15; Заявл. 20.07.10; Опубл. 20.05.12, Бюл. № 14.

12. Якубов А.А. Эндобронхиальное введение антибактериальных препаратов — важный дополнительный метод лечения больных с воспалительными заболеваниями бронхолегочной системы [Текст] / А.А. Якубов, Г.Ф. Сиваков // V съезд фтизиатров Белоруссии, 1989. — С. 239-240.

13. Смольяникова Н.В. Анатомия и физиология [Текст]. Учебник / Н.В. Смольяникова, Е.Ф. Фалина, В.А. Сагун. — М.: ГЭОТАР-Медиа, 2011. — 576 с.

Отримано 10.10.14 ■

Шевченко Р.М.¹, Разнатовская Е.Н.¹, Ясинский Р.Н.¹, Солодовник Ю.С.¹, Хлыстун В.Н.², Хлыстун В.В.²

¹ Запорожский государственный медицинский университет

² КУ «Запорожский областной противотуберкулезный клинический диспансер»

СПОСОБ ЭНДОБРОНХИАЛЬНОГО ВВЕДЕНИЯ ПРОТИВОТУБЕРКУЛЕЗНЫХ ПРЕПАРАТОВ У БОЛЬНЫХ ДЕСТРУКТИВНЫМ ТУБЕРКУЛЕЗОМ ЛЕГКИХ С ЛОКАЛИЗАЦИЕЙ СПЕЦИФИЧЕСКОГО ПРОЦЕССА В ВЕРХУШЕЧНЫХ СЕГМЕНТАХ

Резюме. Целью работы было повышение эффективности лечения больных деструктивным туберкулезом легких с локализацией специфического процесса в верхушечных сегментах легких.

Ключевые слова: деструктивный туберкулез легких, эндобронхиальное введение противотуберкулезных препаратов, верхушечные сегменты легких.

Shevchenko R.M.¹, Raznatovska O.M.¹, Yasinskyi R.M.¹, Solodovnyk Yu.S.¹, Khlystun V.M.², Khlystun V.V.²

¹ Zaporizhzhia State Medical University

² Municipal Institution «Zaporizhzhia Regional Tuberculosis Clinical Dispensary», Zaporizhzhia, Ukraine

METHOD FOR ENDOBRONCHIAL ADMINISTRATION OF ANTITUBERCULAR AGENTS IN PATIENTS WITH DESTRUCTIVE PULMONARY TUBERCULOSIS WITH LOCALIZATION OF SPECIFIC PROCESS IN THE APICAL SEGMENTS

Summary. The objective of this study was to improve the efficiency of treatment of patients with destructive pulmonary tuberculosis with localization of specific process in the apical segments.

Key words: destructive pulmonary tuberculosis, endobronchial administration of antitubercular drugs, apical segments of the lungs.