УДК 618.146+578.27+618.177

КЛІНІКО-МОРФОЛОГІЧНІ ОСОБЛИВОСТІ ЛЕЙКОПЛАКІЇ, АСОЦІЙОВАНОЇ З ПАПІЛОМАВІРУСНОЮ ІНФЕКЦІЄЮ У ЖІНОК З БЕЗПЛІДДЯМ

Кіндратів Е.О., Михайлюк І.О.
Івано-Франківський національний медичний університет

КЛИНИКО-МОРФОЛОГИЧЕСКИЕ ОСОБЕННОСТИ ЛЕЙКОПЛАКИИ, АСОЦИИРОВАНОЙ С ПАПИЛОМАВИРУСНОЙ ИНФЕКЦИЕЙ У ЖЕНЩИН С БЕСПЛОДИЕМ

Киндратив Э.А., Михайлюк И.А.
Ивано-Франковский национальный медицинский университет

CLINICAL AND MORPHOLOGICAL FEATURES OF LEUKOPLAKIA ASSOCIATED WITH PAPILLOMAVIRUS INFECTION OF INFERTILE WOMEN

Kindrativ E.O., Mykhaylyuk I.O.
Ivano-Frankivsk National Medical University

Резюме. У статті викладені результати клініко-морфологічного дослідження лейкоплакії шийки матки, асоційованої з папіломавірусною інфекцією (ПВІ) у 145 пацієнток з безпліддям. Залежно від виду безпліддя всі пацієнтки розподілені на дві групи (перша – ендокринне безпліддя, друга – трубно-перитонеальне безпліддя). Морфологічно в обох групах дослідження верифіковані дві форми лейкоплакії: проста та проліферуюча. Встановлені кольпоскопічні та морфологічні критерії лейкоплакії з врахуванням мікробіоценозу та вірусного навантаження шийки матки. Встановлено однотипну кольпоскопічну семіотику з домінуючим клінічним виявом ПВІ при трубно-перитонеальному безплідді. Найвищі показники інтенсивності койлоцитозу відзначались у пацієнток 2-ої групи з проліферуючою формою лейкоплакії. Відзначається прямопропорційна залежність між рівнем вірусного навантаження ВПЛ ВКР та койлоцитозом шийки матки, а також між інтенсивністю койлоцитозу та причиною безпліддя.

Ключові слова: лейкоплакія шийки матки, вірус папіломи людини, безпліддя.

Резюме. В статье выложены результаты клинико-морфологического исследования лейкоплакии шейки матки, ассоциированной с папилломавирусной инфекцией (ПВИ) у 145 пациенток с бесплодием. В зависимости от вида бесплодия все пациентки распределены на две группы (первая – эндокринное бесплодие, вторая – трубно - перитонеальное бесплодие). Морфологически в обеих группах исследования верифицированы две формы лейкоплакии: простая и пролиферирующая. Установлены кольпоскопические и морфологические критерии лейкоплаки с учетом микробиоценоза и вирусной нагрузки шейки матки. Имеет место однотипная кольпоскопическая семиотика с доминированием клинического проявления ПВИ при трубно-перитонеальном бесплодии. Наивысшие показатели интенсивности койлоцитоза отмечались у пациенток 2-ой группы с пролиферирующей формой лейкоплакии. Отмечается прямопропорциональная зависимость между уровнем вирусной нагрузки ВПЛ ВКР и койлоцитозом шейки матки, а также между интенсивностью койлоцитоза и причиной бесплодия.

Ключевые слова: лейкоплакия шейки матки, вирус папилломы человека, бесплодие.

Summary. This article presents the results of clinical and morphological study of leukoplakia cervix associated with papilloma virus infection (PVI) of 145 infertile women. Depending on the type of infertility all patients were divided into two groups (the first - endocrine infertility, second - tubal-peritoneal infertility). Morphologically in both explored groups were verified two forms of leukoplakia: a simple and proliferating. We set colposcopic and morphological parameters of leukoplakia according to microbiocenosis and viral load. It was established twin colposcopic semiotics of the dominant clinical manifestation of PVI, with their predominance in the tubal-peritoneal infertility. Analyzing the intensity of koylocytosis, it must be noted that the highest rates were recorded for patients of the second group with proliferating leukoplakia. We observed directly proportional relationship between the level of viral load of HPV WRC and koylocytosis of the cervix, as well as between the intensity koylocytosis and cause of the infertility.

Key words: leukoplakia of the cervix, human papilloma virus, infertility.

Постановка проблеми і аналіз останніх досліджень. До визнаних передракових станів шийки матки належить цервікальна інтраепітеліальна неоплазія [2]. Щодо лейкоплакії та її місце в неопластичній трансформації шийки матки питання залишається відкритим та дискутабельним. У структурі фонових захворювань шийки матки лейкоплакія складає від 6% до 6,8% [6]. Лейкоплакія є поліетіологічним захворюванням, в розвитку якої провідну патогенетечну роль відіграють інфекційні захворювання, порушення імунного статусу та ендокринного гомеостазу [2, 3, 6].

Папіломавірусна інфекція (ПВІ) та репродуктивне здоров'я жінки знаходяться в центрі уваги лікарів різних спеціальностей у зв'язку з доведеним пошкоджуючим впливом ВПЛ на різноманітні ланки репродуктивної системи. У першу чергу це відноситься до патології шийки матки, яка є важливим органом репродуктивної системи жінки. На сьогоднішній день практично доведена роль вірусу папіломи людини у канцерогенезі шийки матки [6, 8, 10]. До відомих морфологічних маркерів папілома вірусного інфікування ектоцервіксу, крім загальноприйнятого койлоцитозу, відносять дискератози, паракератози та гіперкератози, які є морфологічними критеріями лейкоплакії [3].

Поширеність безпліддя серед сучасних жінок характеризується вражаючими показниками. Сьогодні всебічно вивчаються різноманітні причини безпліддя. Зокрема трубно-перитонеальне безпліддя займає від 28% до 56% в структурі порушення репродуктивної функції жінки [1]. Патологію шийки матки та папілома вірусну інфекцію вважають несприятливим преморбітним фоном для формування безпліддя [7]. У жінок з порушеннями менструального циклу лейкоплакія шийки матки зустрічається в 11,7-12,5% випадків.[5].

Тому виникає необхідність комплексного клініко-морфологічного дослідження лейкоплакії з метою удосконалення її діагностики та профілактики виникнення непластичної трансформації шийки матки, на тлі ПВІ у жінок з розладами репродуктивної функції.

Метою дослідження є порівняльна оцінка клінічних про-

явів та патоморфологічних змін шийки матки при лейкоплакії, асоційованій з папіломавірусною інфекцією у жінок з розладами репродуктивної функції.

Матеріали і методи

Проведене комплексне клініко-морфологічне дослідження 145 пацієнток з розладами репродуктивної функції (ендокринним та трубно-перитонеальним безпліддям) Прикарпатського центру репродукції людини, в яких за результатами розширеної кольпоскопії шийки матки поставлений діагноз лейкоплакія.

Клінічне дослідження полягало у вивчені стаціонарних та амбулаторних карт хворих, а саме вивчення анамнестичних та об'єктивних даних, включаючи характер менструальної функції, характер репродуктивної функції, супутні захворювання. Всі пацієнтки обстеженні на наявність збудників, що передаються статевим шляхом (ЗПСШ), зокрема і на наявність інфікування вірусом папіломи людини. За допомогою полімеразно-ланцюгової реакції з гібридизаційно-флуорисцентною детекцією у всіх жінок ідентифіковані ДНК ВПЛ ВКР 12 типів, що мають високий онкогенний ризик щодо розвитку дисплазій та карцин шийки матки.

Залежно від причини безпліддя пацієнтки розділені на дві групи. В першу групу увійшли 68 жінок з ендокринним безпліддям, в другу – 77 жінок з перитонеально-трубним безпліддям.

Для верифікації діагнозу проводили морфологічне дослідження біоптатів шийки матки. Гістологічні зрізи забарвлювали гематоксиліном та еозином, ОЧГ за Зербіно Д.Д. в модифікації Лукасевич Л.Л., трихромом за Массоном. В обох групах дослідження встановлені дві форми лейкоплакії – просту та проліферуючу (табл. 1).

Оскільки морфологічним маркером інфікуванням ВПЛ є койлоцитоз, на гістологічних препаратах визначали його інтенсивність шляхом кількісного підрахунку у 10 репрезентативних полях зору: < 100 оцінювали як (+), 100-200 – (++), >200 – (+++).

Результати та їх обговорення

Проведений аналіз амбулаторних та стаціонарних карт безплідних жінок показав, що вік хворих коливався від 19 до 37 років. Середній вік пацієнток склав 29,4±1,3, відповідно у першій групі 23,6±1,7, у другій - 29,2±1,6.

Вивчаючи менструальну функцію жінок, у переважаючому відсотку спостережень мав місце нормальний овариально - менструальний цикл, 57,4% та 85,7%, відповідно першій та другій групі дослідження. Нерегулярна менструація спостерігалась в 29 жінок першої групи, та в 11 пацієнток другої групи. Початок статевого життя коливався від 15 до 24 років. Середній вік склав 18,3±1,4 у першій групі, у жінок другої групи –17,9±1,8.

Аналіз репродуктивної функції показав, що безпліддя тривало від 1 до 6 років, у першій групі середній показник тривалості безпліддя склав 2,4±1,9 років, у другій – 3,5±1,6.

Аналіз гінекологічних супутніх захворювань у хворих на лейкоплакію шийки матки характеризувався однорідними показниками. Найбільшу частку займали хронічні запальні захворювання органів репродуктивної системи, дизгормональні захворювання та їх поєднання.

Таблиця 1. Форми лейкоплакіїї обстежених жінок з безпліддям

Форми лейкоплакії	1 група (n=68)		2 група (n=77)	
	Абс	%	Абс	%
Проста лейкоплакія	35	51,1	32	41,6
Проліферуюча лейкоплакія	33	48,5	45	58,4

При вивченні стану вагінального біотопа у всіх випадках виявляли змішану інфекцію. Крім ВПЛ, в мікробіоценозі спостерігалась безумовно-патогенна флора (Chlamydia trachomatis, Trihomonas vaginalis, Mycoplasma genitalium, Herpes Simhlex Virus II) та представники умовно-патогенних збудників (Ureaplasma urealyticum, Candida albicans, Gardnerella vaginalis).

У жінок з ендокринним безпліддям паралельно з генітальною папіломавірусною інфекцією виявляли Chlamydia trachomatis в 11 випадках (16,2%), Trihomonas vaginalis – у 9 (13,2 %), Mycoplasma genitalium – у 7 (10,3%), Ureaplasma urealyticum – у 6 (8,8%), Candida albicans – у 54 (79,4%), Herpes Simhlex Virus II – у 7 (10,3%), Gardnerella vaginalis – у 23 (33,8%).

При трубно-перитонаельно безплідді у жінок з лейкоплакією, структура інфекція, що передається статевим шляхом, є ідентичною: Chlamydia trachomatis в 18 випадках (23,4%), Trihomonas vaginalis – у 21 (27,3 %), Mycoplasma genitalium – у 14 (18,2%), Ureaplasma urealyticum – у 9 (11,7%), Candida albicans – у 69 (89,6%), Herpes Simhlex Virus II – у 9 (11,7%), Gardnerella vaginalis – у 35 (45,5%).

При порівняльному аналізі спостерігаються зростання частоти ЗПСШ при лейкоплакії у жінок другої групи, що свідчить про наявність глибоких розладів у мікробіоценозі вагінальної частини шийки матки.

Клінічно, за допомогою ПЛР з гібридизаційно-флуорисцентною детекцією у всіх жінок виявлені ДНК ВПЛ ВКР 12 типів, що містять високий онкогенний ризик щодо розвитку дисплазій та карцин шийки матки.

При простій лейкоплакії у жінок з ендокринним безпліддям у 11,4% спостерігаються мінімальні показники вірусного навантаження (<3Ig ГЕ/10^5). У 13 пацієнток (37,1%) вірусне навантаження становить 3-5Ig ГЕ/10^5. На відміну від 1 групи у жінок з трубно-перитонеальним безпліддям мінімальний показник <3Ig ГЕ/10^5 зустрічається у 9,4%, та у 43,75% жінок вірусне навантаження становить 3-5 Ig ГЕ / 10^5. Найвищі показники вірусного навантаження ВПЛ ВКР (>5Ig ГЕ/10^5) спостерігаються у переважній більшості пацієнток від 46,8% до 57,8%, особливо при проліферуючій лейкоплакії, де кількість безплідних жінок сягає 57,6% та 57,8%, відповідно до 1 і 2 групи.

Макроскопічна картина ектоцервіксу при розширеній кольпоскопії характеризувалась різноманітними змінами. В 52,9% випадків у жінок з ендокринним безпліддям наявні кондиломатозні вегетації у вигляді гострокінцевих та плоских кондилом. Гострокінцеві кондиломи представляли білісуваті епітеліальні утворення з пальцеподібними виростами, що надавало їм неправильну форму. Аналогічні клінічні форми папіломавірусної інфекції спостерігалися у 63,6% спостережень при трубно-перитонеальному безплідді. Плоскі кондиломи білісуватого кольору з рівними контурами, гладкою поверхнею, не виступали над поверхнею ектоцервікса, іноді з легкою мозаїчністю, пунктацією та лейкоплакією. Субклінічні форми ПВІ характеризувалися наступними критеріями: ділянки ураження мали блискучий білий колір, зморщену поверхню, маленькі міжкапілярні проміжки та чітку межу з прилеглими тканинами, іноді мали місце атипові судини.

Поряд із специфічними для ПВІ змінами багатошарового плоского епітелію діагностували й інші опосередкові ознаки ушкодження ектоцервіксу: оцтово-білий епітелій, мозаїка, пунктація. Оцтово-білий епітелій у вигляді язичків, острівців з явною мозаїчною структурою, крипт виявлявся в обох досліджуваних групах, 69,1% та 67,5% спостережень відповідно (рис. 1: а,в). Мозаїка ідентифікувалась у вигляді

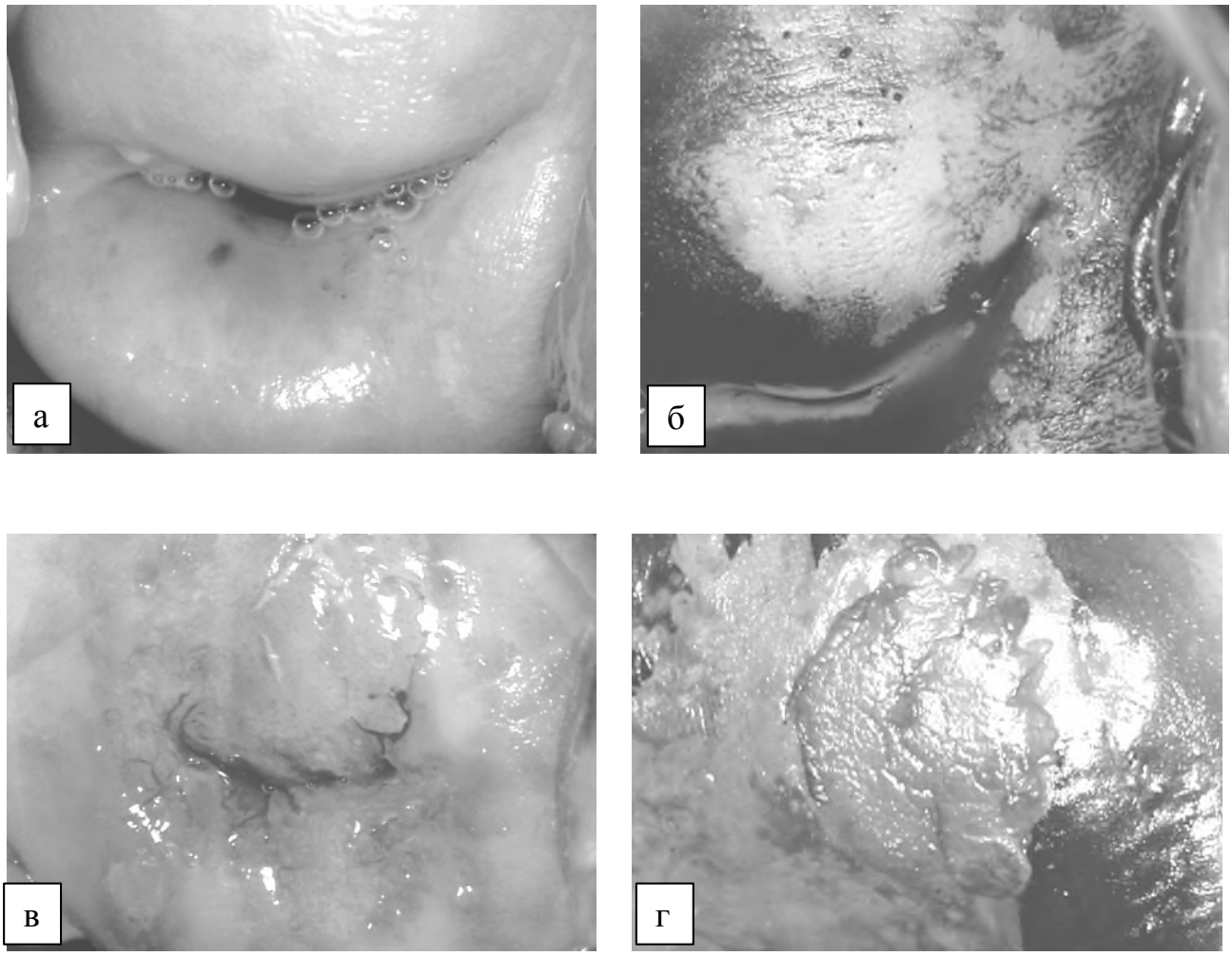

Рис. 1. Лейкоплакія шийки матки, асоційована з ПВІ у жінок з ендокринним безпліддям (а, б) та трубно-перитональним безпліддям (в, г). Кольпофотограма: а, б, в, г – ок.15, об 20

мономорфних полігональних ділянок з перламутровим блиском, що відокремлювались капілярами, які залишались індиферентними до дії оцтової кислоти. Рожеві плями з дрібним вкрапленням, з гладкою поверхнею, що не підвищувались над поверхнею інтерпретували як пунктуацію. У всіх випадках мала місце позитивна проба Шіллера, яка проявлялась як йод-негативна ділянка, що охоплювала практично2/3 площі шийки матки. Йод-негативні зони були у вигляді типових ділянок з випинаннями на периферії, іноді із зазубреними кінцями (рис. 1: б,г).

Розподіл кольпоскопічних ознак, встановлених при проведенні розширеної кольпоскопії, представлені у таблиці 2.

Таким чином, проведене кольпоскопічне дослідження показало, що у жінок з розладами репродуктивної функції характерним є поліморфізм змін шийки матки, що характеризується комбінацією кількох кольпоскопічних критеріїв. При цьому клінічний вияв інфікування ВПЛ як при ендокринному, так і при трубно-перитонеальному безплідді відзначався у переважній кількості пацієнток, в інших випадках прослідковувалися опосередкові ознаки ПВІ.

При гістологічному дослідженні шийки матки лейкоплакія в біоптаті мала вогнищевий характер. При ендокринному безплідді проліферуюча лейкоплакія поєднувалась з цервікальною інтраепітеліальною неоплазією (ЦІН). Так, ЦІН-І відзначалась у 18 пацієнток (%), ЦІН-ІІ – у 6 (%). При трубно-перитонеальному безплідді ЦІН зустрічалась з більшою частотою, зокрема ЦІН-І – у 27 випадках, ЦІН-ІІ – у 12. У трьох випадках діагностовано ЦІН-ІІІ (важку ступінь дисплазії).

Проста лейкоплакія характеризується помірною гіперплазією ектоцервіксу, зумовленої збільшенням кількості клітин базального шару зі збереженням їх комплексності та стратифікації. Базальна мембрана злегка звивиста. В ряді випадків візуалізувалась вогнищева занурення епітеліальних пластів у субепітеліальну сполучну тканину. У ділянках з відсутнім роговим шаром відмічались кілька рядів сплощених клітин, витягнутих паралельно базальній мембрані, з

Таблиця 2. Структура кольпоскопічної картини при лейкоплакії шийки матки у жінок з безпліддям (абс.ч., %)

Кольпоскопічні критерії	1 група (n=68)		2 група (n=77)		Контрольна група (n=30)	
	абс.	%	абс.	%	абс.	%
Йод-негативна зона	68	100,0	77	100,0	-	-
Оцтово-білий епітелій	47	69,1	52	67,5	6	20,0
Мозаїка	15	22,1	19	24,7	-	-
Пунктація	27	39,7	29	37,7	-	-
Доброякісна зона трансформації	34	50,0	38	49,4	18	60,5
Передпухлинна зона трансформації	13	19,1	17	22,1	-	-
Ектопія циліндричного епітелію	42	61,2	37	48,1	12	40,0
Ендометріоз шийки матки	4	5,9	3	3,9	2	6,7
Кондиломи ШМ	36	52,9	49	63,6	-	-

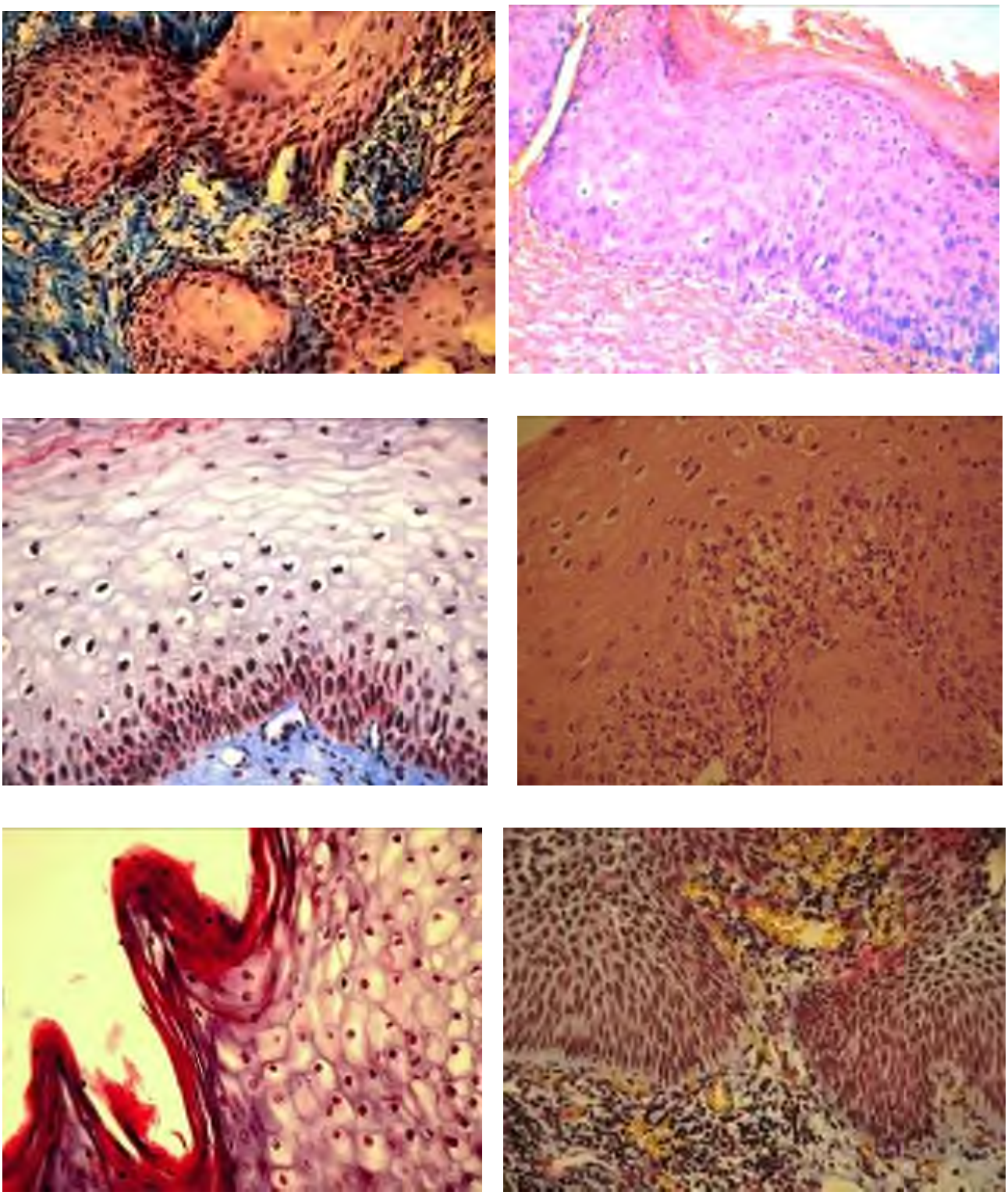

Рис. 2. Морфологічні зміни шийки матки при лейкоплакії, у жінок з безпліддям: а – б – проліферуюча лейкоплакія з ЦІН-ІІ при ендокринному безплідді (а - різко виражений акантоз ектоцервіксу, б - койлоцитарна атипія). в – проста лейкоплакія, койлоцитоз парабазального та проміжного шару. Жінка 26 років з трубно-перитонеальним безпліддям; г – проліферуюча лейкоплакія койлоцитоз, помірний акантоз ектоцервіксу. Жінка 29 років з перитонеально-трубним безпліддям. Заб.: а, д – три хромом за Массоном, б - гематоксиліном та еозином, в – ОЧГ за Зербіно Д.Д, в модифікації Лукасевич, г – гематоксиліном та еозином. Зб.: а, в, г – ок.10, об. 40, б – ок. 10, об. 20

дрібними пікнотичними ядрами і оксифільною цитоплазмою.

Проліферуюча лейкоплакія характеризується проліферацією та нерівномірним потовщенням покривного багатошарового плоского епітелію за рахунок різко вираженої базально-клітинної активності, акантозу, інколи з проростанням сполучнотканинних тяжів на всю товщу ектоцервіксу. Акантозні тяжі занурюються в підлеглу строму і місцями анастомозують один з одним (рис. 2, а). В епітеліальних акантозних тяжах спостерігається проліферація клітин базального шару, поодинокі або групи койлоцитів. На поверхні лейкоплакії визначається роговий шар різної товщини, який складається з без'ядерних ущільнених клітин, що відрізняються базофільним забарвленням. (рис. 2, б). Іноді верхній шар утворював сосочкові випинання, «гребінці», які вкриті шаром кератогіаліну (рис. 2, д). Епітеліальні клітини з ознаками дис- та паракератозу. У цитоплазмі виявляється червоного кольору зернистість. Ядра епітеліоцитів різної форми, навколо деяких відмічається характерна для койлоцитів перинуклеарна зона просвітлення.

При гістологічному дослідженні біоптатів шийки матки койлоцитоз відмічався у 70,0% випадків. Койлоцити зустрічалися в базальному, парабазальному шарах, в акантозних тяжах, а також в проміжному шарі, поширюючись до верхнього шару (рис. 2, а – г).

В усіх зразках шийки матки наявний хронічний цервіцит. Запальний інфільтрат представлений клітинами лімфоїдного ряду, нейтрофільними гранулоцитами з локалізацією, головним чином, дифузно або вогнищево, в субепітеліальній сполучній тканин, в периваскулярних просторах або навколо вогнищ ендоцервікозу. В 2-ох пацієнток з трубно-перитонеальним безпліддям діагностовані поодинокі субепітеліальні лімфоїдні фолікули.

У жінок з ендокринним безпліддям при простій лейкоплакії незначний койлоцитоз (+) у 1,1 раз перевищував показник проліферуючої лейкоплакії. Помірний койлоцитоз (++) при обох варіантах лейкоплакії виявляли у переважній кількості, відповідно 51,4% та 40,6%. Натомість найвища інтенсивність (+++) у 1,3 рази спостерігалась при проліферуючій лейкоплакії. Аналізуючи койлоцитоз у жінок з безпліддям II типу, можна відзначити певний перерозподіл жінок. Так, у 50,0-53,3% спостерігається висока інтенсивність, що достовірно перевищує відповідні показники першої групи у 4,4 та 3,4 рази відповідно до простої та проліферуючої лейкоплакії та у 3,9 і 3,0 рази менше жінок з мінімальним койлоцитозом.

Висновки

1. У жінок з розладами репродуктивної функції, на тлі папіломавірусної інфекції зустрічаються проста та проліферуюча форми лейкоплакії.

2. Проліферуюча форма лейкоплакії частіше зустрічається у жінок з трубно-перитонеалним безпліддям, що ймовірно пов'язано зі значними порушеннями в мікроекосистемі шийки матки. Макроскопічно переважають клінічні форми персистенції ВПЛ у вигляді кондиломатозу вагінальної частини шийки матки.

3. Для проліферуючої форми лейкоплакії характерно: переважання високого вірусного навантаження (>5 на 10^5 клітин), кольпоскопічна картина грубої лейкоплакії, морфологічно комбінування з цервікальною інтраепітеліальною неоплазією різного ступеня, високою проліферативною активністю, наявністю численних мітозів, койлоцитарною атипією.

4. При лейкоплакії відзначається прямопропорційна залежність між рівнем вірусного навантаження ВПЛ ВКР та койлоцитозом шийки матки, а також між інтенсивністю койлоцитозу та причиною безпліддя.

Перспективи подальших досліджень

Для поглиблення знань щодо морфо- та патогенезу лейкоплакії, асоційованої з папіломавірусною інфекцією у жінок з розладами репродуктивної функції буде вивчена проліферативна активність та неопластична спрямованість багатошарового плоского епітелію шийки матки.

Література

1.Громова А.М. Патоморфологічна характеристика фонових і передракових захворювань шийки матки, асоційованих з папіломавірусною інфекцією/ А.М. Громова, Е.І. Крутікова, А.В. Білаш // Педіатрія, акушерство та гінекологія. - Київ, 2002. -N6. - С. 86-91

2. Воробій О.В. Ефективність ендоскопічного лікування хворих із трубно-перитонеальним безпліддям/ Матеріали 80-ї ювілейної науково-пактичної конференції студентів та молодих учених за участю міжнародних спеціалістів «Працюємо, творимо, презентуємо», Івано-Франківськ, 7-8 квітня, 2011 – С. 7.

3. Заболевания шейки матки, влагалища и вульвы. Клин. Лекции // под ред. проф. В.Н. Прилепской. – М.: МЕД пресс-информ. – 2005. – 432 с.

4. Зотиков Л.О. Клініко-морфологічні особливості ураження шийки матки при папіломавірусній інфекції/ Л.О. Зотиков, І.Б. Вовк, А.О. Калюта // Репродуктивное здоровье женщины. -Киев, 2007. -N3. - С. 104-109.

5.Иммуногистохимические исследования дискератоза и неопластических изменений экзоцервикса при гинекологической патологии / И. И. Фролова, Г. М. Местергази, В. Е. Радзинский [и др.] // Архив патологии. – 2002. - №6. – С. 23 – 27.

6.Киселев В.И. Этиологическая роль вируса папиломы человека в развитии рака шейки матки: генетические и патогенетические механизмы / В.И. Киселев, О.И. Киселев / Цитониеы и воспаление. – 2003. – Т.2, №4. – С. 31 – 38.

7. Лейкоплакия шейки матки / С.А. Белодед, Г.Ж. Удербаева, С.М. Карташов, [и др.] // Матер. III съезда онкологов и радиологов СНГ. Часть 1. – Минск, ОДО «Тонпик», 2004 – С. 187.

8. Прилепская В.Н. Значение вируса папилломы человека в развитии диспластических поцессов шейки матки / В.Н. Прилепская, Н.И. Кондриков, Т.Н. Бебнева // Гинекология. – 2000. – том 2. - № 3. – с. 80 – 82.

9.Русакевич П.С. Заболевания шейки матки. – Минск.: Высшая школа. – 2000. – С. 42 – 117.

10.Evaluation of the risk of cervical intraepithelial neoplasia and human papillomavirus infection in renal transplant patients receiving immunosuppressive therapy / A.A. Ozsaran, T. Ates [et al.] // Eur J Gynaecol Oncol. – 1999. – Vol. 20(2). P. 127–130.

Одержано 26.12.2011 року.