ВИПАДКИ З ПРАКТИКИ

УДК 616-091+ 616.211

РИНОСКЛЕРОМА

М.М. Багрій, М.І. Петруняк, В.М. Ванченко, Н.М. Кудерська, Н.А. Комашко, М.Б. Гриньовська, М.М. Волошин, М.В. Дем'янчук

ДВНЗ «Івано-Франківський національний медичний університет»

РИНОСКЛЕРОМА

Н.Н. Багрий, М.И. Петруняк, В.Н. Ванченко, Н.Н. Кудерская, Н.А. Комашко, М.Б. Гриневская, М.М. Волошин, М.В. Демьянчук

ГВУЗ «Ивано-Франковский национальный медицинский университет»

RHINOSCLEROMA

M.M. Bahrii, M.I. Petruniak, V.M. Vanchenko, N.M. Kuderska, N.A. Komashko, M.B. Hryniovska, M.M. Voloshyn, M.V. Demianchuk

SHEE «Ivano-Frankivsk National Medical University»

Резюме. Риносклерома – рідкісне інфекційне захворювання. На диспансерний облік в Івано-Франківській області з 1952 року взято 38 осіб, які хворі на склерому верхніх дихальних шляхів. Протягом останніх 5 років на облік була взята лише одна пацієнтка віком 26 років. Поступила у ЛОР-відділення зі скаргами на затруднення носового дихання, біль у ділянці носа, деформацію зовнішнього носа. Вважала себе хворою протягом 1,5 року. Неодноразово лікувалась амбулаторно та стаціонарно з незначним покращенням. Об'єктивно зовнішній ніс деформований, шкіра пастозна, потовщена; носові ходи звужені за рахунок потовщення м'яких тканин носа; носове дихання утруднене. Запідозрено гранульоматоз Вегенера. Тричі хвора перебувала на стаціонарному лікуванні за короткий проміжок часу з клінічним діагнозом «Гранульоматоз Вегенера. Перихондрит носа». Двічі проводилась біопсія тканин носа. Лише за результатати останньої біопсії було встановлено морфологічний субстрат захворювання та верифіковано нозологічну форму – риносклерому з наявністю клітин Мікулича та тілець Русселя. Таким чином, діагностика склероми є складним завданням не лише для оториноларингологів, а й для патоморфологів, головним чином, через рідкість даної патології.

Ключові слова: склерома, риносклерома, паличка Фріша-Волковича, клітина Мікулича.

Резюме. Риносклерома – редкое инфекционное заболевание. На диспансерный учет в Ивано-Франковской области с 1952 года взято 38 человек, которые больны склеромой верхних дыхательных путей. В течение последних 5 лет на учет взята лишь одна пациентка в возрасте 26 лет. Поступила в ЛОР-отделение с жалобами на затруднение носового дыхания, боль в области носа, деформацию наружного носа. Считала себя больной в течение 1,5 года. Неоднократно лечилась амбулаторно и стационарно с незначительным улучшением. Объективно наружный нос деформирован, кожа пастозная, утолщенная; носовые ходы сужены за счет утолщения мягких тканей носа; носовое дыхание затруднено. Заподозрен гранулематоз Вегенера. Трижды больная находилась на стационарном лечении за короткий промежуток времени с клиническим диагнозом «Гранулематоз Вегенера. Перихондрит носа». Дважды проводилась биопсия тканей носа. Только по результату †последней биопсии был установлен морфологический субстрат заболевания и верифицировано нозологическую форму – риносклерому с наличием клеток Микулича и телец Русселя. Таким образом, диагностика склеромы является сложной задачей не только для оториноларингологов, но и для патоморфологов, главным образом, из-за редкости данной патологии.

Ключевые слова: склерома, риносклерома, палочка Фриша-Волковича, клетка Микулича.

Abstract. Rhinoscleroma is a rare infectious disease. There has been only 38 patients with upper airway scleroma registered in Ivano-Frankivsk region since 1952. In the last 5 years only one patient, 26 y.o. was under observation. She was admitted to ENT department with complaints of difficult nasal breathing, pain in the nose, deformation of external nose. Presumably has suffered for 1.5 year. The patient has underwent in and out-patient hospital treatment, which lead to insignificant improvement. Examination: deformation of external nose, pale thick skin, narrowed nasal meatuses due to skin hardening, difficult nasal breathing. Wegener's granulomatosis was suspected. The patient has been admitted for in-patient hospital treatment for three times within a short time span with the following diagnosis: Wegener's granulomatosis. Nasal perichondritis. Biopsy of the nasal tissue has been performed twice. The last biopsy results proved morphological alterations and verified nosological unit-rhinoscleroma with Miculicz cells and Russel bodies. This suggests diagnosis of rhinoscleroma is rather complicated for ENT doctors and pathomorpologists due to its rare incidence among the population.

Keywords: scleroma, rhinoscleroma, Frisch bacillus, Miculicz cells.

Постановка проблеми і аналіз останніх досліджень. Склерома – це хронічне прогресуюче інфекційне захворювання, на яке частіше хворіють жінки віком від 16 до 22 років (перше звернення), переважно мешканці сільської місцевості. Чоловіки хворіють значно рідше, у співвідношенні 1:3. Хворіють також діти до 10 років. Дуже рідко спостерігається захворювання у людей старшого віку [3].

Австрійський дерматолог Herba – перший, хто звернув увагу на своєрідні ураження носа, які різко відрізнялись від інших низкою характерних ознак. Це були ізольовані щільні розростання. Саме через їх щільність він назвав цю хворобу риносклеромою. Наступний вчений, який звернув увагу на це захворювання, був Miculicz. Він вважав склерому запальним процесом, що має пухлиноподібний характер. Виявив найтиповіші для склероми клітинні елементи, ім'ям якого вони й названі – макрофаги (клітини Мікуліча), яким надавав суттєвого значення. Не менш важливим стало відкриття Frisch у хворих зі склеромою коротких паличкоподібних мікробів – палички Фріша-Волковича (Klebsiella scleromatis) [3].

Морфологічним субстратом склероми є специфічна грануляційна тканина, яка у вигляді щільних вузликів, вузлів та інфільтратів розростається у стінці дихальних шляхів, найчастіше носа. Вузли безболісні, зазвичай не звиразковуються та не некротизуються. Саме через це хворі звертаються до лікаря не відразу, а лише в розпал хвороби, коли виникає

деформація зовнішнього носа та настає порушення зовнішнього дихання. Процес завершується рубцюванням, що з часом призводить до звуження просвіту дихальних шляхів і може призвести до смерті хворого від задухи або інших ускладнень. Грануляційна тканина характеризується різноманітним складом. Вона включає плазматичні, лімфоїдні клітини, сегментоядерні лейкоцити, тільця Русселя, гіалінові циліндри, клітини сполучної тканини, а також специфічні для склероми макрофаги з великою світлою цитоплазмою – клітини Мікулича. Останні є субстратом, в якому живе та розмножується збудник в силу незавершеного фагоцитозу. Палочка склероми, попавши у цитоплазму макрофага, починає виділяти слиз – мукополісахарид, який вкриває збудника. Слиз не перетравлюється та залишається у фагосомах макрофагів, підвищує осмотичний тиск у клітині, у зв'язку з чим формуються множинні гідропічні вакуолі, які руйнують не лише фагосоми, але з часом і саму клітину Мікулича. Це є однією з особливостей захворювання та частково пояснює такий тривалий його перебіг. При руйнуванні вакуолей і клітин Мікулича мукополісахарид розташовується позаклітинно. Очевидно, що завдяки цьому продовжується запалення при відсутності у грануляційній тканині збудника [4].

Надзвичайно важливим є питання диференційної діагностики. Риносклерому потрібно вміти диференціювати з такими хронічними інфекційними захворюваннями, як лепра та локалізований туберкульоз шкіри. Клінічно склерому необхідно вміти диференціювати із серединною гранульомою обличчя, малакоплакією та риноспоридіозом. Особливу увагу слід звернути на диференційну діагностику риносклероми із гранульоматозом Вегенера (ГВ) [4].

Труднощі у диференціюванні риносклероми та ГВ виникають тому, що на перший план у клініці ГВ виступає некротичний гранульоматоз із вибірковим ураженням верхніх дихальних шляхів із подальшим втягнення у патологічний процес слизової оболонки порожнини рота, решти дихальних шляхів [1]. Початкові симптоми хвороби та скарги пацієнтів цих двох захворювань дуже схожі. Основною відмінністю риносклероми від ГВ є будова грануляційної тканини. Як правило, у риносклеромі виявляють крупні (до 100 мк) клітини зі світлою цитоплазмою – клітини Мікулича (трансформовані макрофаги), а в їх вакуолізованій цитоплазмі виявляють, навіть при звичайному забарвленні, палички Фріша-Волковича (збудника хвороби) [2].

Матеріали та методи

Проведено клініко-морфологічний аналіз випадку риносклероми у пацієнтки 26 років, якій клінічно був встановлений діагноз гранульоматозу Вегенера.

Результати та їх обговорення

На диспансерний облік в Івано-Франківській області з 1952 року взято 38 осіб, які хворі на склерому верхніх дихальних шляхів. Протягом останніх 5 років на облік була взята лише одна пацієнтка віком 26 років, клінічний перебіг і морфологічна діагностика захворювання якої наведені нижче.

Хвора К. (медична карта стаціонарного хворого № 9919/12) поступила у травні 2012 р. (24.05.12 – 01.06.12) у ЛОР-відділення обласної клінічної лікарні зі скаргами на затруднення носового дихання, біль у ділянці носа, деформацію зовнішнього носа. Вважала себе хворою протягом 1,5 року. Неодноразово лікувалась амбулаторно та стаціонарно з незначним покращенням. Об'єктивно зовнішній ніс деформований, шкіра пастозна, потовщена; носові ходи звужені за рахунок потовщення м'яких тканин носа; носове дихання утруднене. Запідозрено гранульоматоз Вегенера. Проведено біопсію тканин входу в ніс. За даними патогістологічного дослідження (№15060-62/12), тканина папіломоподібно змінена – папільоз, акантоз, кератоз; субепітеліально у сполучній тканині дифузна помірно виражена запальна інфільтрація з перевагою макрофагів і плазматичних клітин із домішкою лімфоцитів і поодиноких гранулоцитів; васкуліти та некрози не візуалізуються. Виписана пацієнтка з незначним покращенням із діагнозом «Перихондрит носа. Гранульоматоз Вегенера».

Повторно госпіталізована через 10 днів (11.06.12 – 23.06.12) зі скаргами на припухлість і ущільнення м'яких тканин носа, деформацію зовнішнього носа, затруднення носового дихання. Клінічний діагноз – «Перихондрит носа. Гранульоматоз Вегенера». Проведено лікування: туалет носової порожнини, протинабрякова терапія, фізіотерапевтичне лікування; кортикостероїди та цитостатики не застосовувались. Виписана пацієнтка з незначним покращенням.

Втретє госпіталізована через 2 тижні зі скаргами аналогічного характеру. Проведено повторну біопсію тканин носової порожнини зі взяттям двох об'єктів: №1 – фрагмент хряща та гранульоматозно змінена слизова оболонка, яка покриває хрящ; №2 – гранульоматозно змінена тканина носової порожнини в ділянці середнього носового ходу. За даними патогістологічного дослідження (№18758-65/12), об'єкт №1 – хрящ із вогнищевими дистрофічними змінами, у м'яких тканинах – дифузно-вогнищева плазмоцитарно-макрофагальна інфільтрація, склероз, гіаліноз; об'єкт №2 –

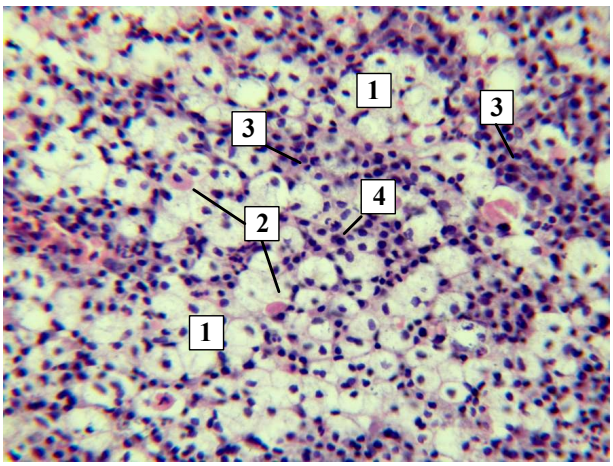

Рис 1. Біоптат потовщеної слизової оболонки носа, повторна біопсія (патогістологічне дослідження №18758-65/12). 1 – клітини Мікулича, 2 – тільця Русселя, 3 – макрофаги, плазмоцити, 4 – нейтрофільні лейкоцити. Забарвлення: гематоксилін та еозин. Зб.: ок.10, об.20

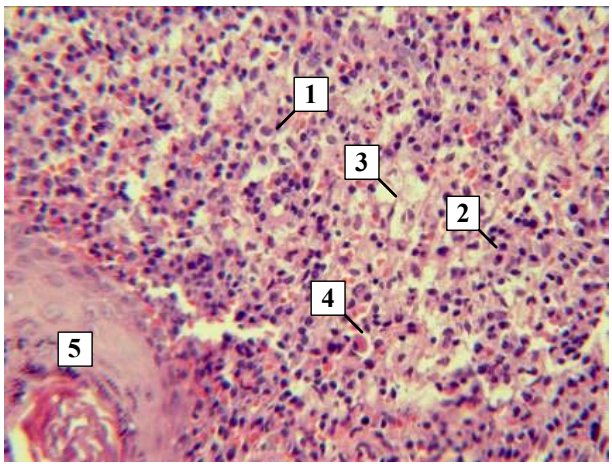

Рис 2. Біоптат потовщеної слизової оболонки носа, первинна біопсія (патогістологічне дослідження №15060-62/12). 1 – макрофаги, 2 – плазмоцити, 3 – клітини Мікулича, 4 – тільце Русселя, 5 – багатошаровий плоский зроговілий епітелій. Забарвлення: гематоксилін та еозин. Зб.: ок.10, об.20

гранульоматозна тканина, у товщі якої візуалізуються клітини Мікулича з поодинокими тільцями Русселя, що патогномонічно для риносклероми **(рис. 1)**. При повторному перегляді гістопрепаратів №15060-62/12 (первинна госпіталізація у травні 2012 р.) серед плазмоцитів і макрофагів в одному полі зору було виявлено поодинокі клітини Мікулича (3-5 клітин) та одне тільце Русселя, які не були прийняті до уваги через їх малу кількість **(рис. 2)**.

Таким чином, діагностика склероми є складним завданням не лише для оториноларингологів, а й для патоморфологів, головним чином, через рідкість даної патології. Про це свідчать лише поодинокі публікації в Україні, переважно Ямпольської С.О., яка займалась вивченням даної крайової патології (м. Львів, Інститут клінічної патології Львівського національного медичного університету імені Данила Галицького).

Література

1. Два види пізньої діагностики лімітованого варіанту гранульоматозу Вегенера з ураженням ЛОР-органів і легенів: помилки і труднощі / І.Ю. Головач, О.О. Лазоренко, І.С. Мясний [та ін.] / / Мистецтво лікування. – 2010. – №5. – С. 38-44.

2. Ямпольська С.О. Гранулематоз Вегенера: ранні клініко-морфологічні прояви та диференційна діагностика захворювання / С.О. Ямпольська // Новини стоматології – 2008. – №1. – С. 79-83.

3. Ямпольська С.О. Ураження склеромою тканин порожнини рота // Новини стоматології. – 2009. – №4. – С. 32-34.

4. Ямпольская С.А. Особенности морфологии и патогенеза склеромы / С.А. Ямпольская // Архив патологи. – 2009. – №2. – С. 47-51.

Одержано 17.03.2014 року.

УДК 616-071+616.441

АБЕРАНТНА ЩИТОПОДІБНА ЗАЛОЗА

М.М. Багрій, В.Д. Скрипко, М.М. Волошин, О.М. Луцак, *А.В. Ніколенко, Т.П. Басараба, **О.М. Герасимчук

ДВНЗ «Івано-Франківський національний медичний університет»

**Тлумацька центральна районна лікарня*

***Івано-Франківська центральна міська клінічна лікарня*

АБЕРРАНТНАЯ ЩИТОВИДНАЯ ЖЕЛЕЗА

Н.Н. Багрий, В.Д. Скрыпко, М.М. Волошын, О.М. Луцак, *А.В. Николенко, Т.П. Басараба, **О.М. Герасимчук

ГВУЗ «Ивано-Франковский национальный медицинский университет»

**Тлумацкая центральная районная больница*

***Ивано-Франковская центральная городская клиническая больница*

ABERRANT THYROID GLAND

M.M. Bahrii, V.D. Skrypko, M.M. Voloshyn, O.M. Lutsak, *A.V. Nikolenko, T.P. Basaraba, **O.M. Herasymchuk

SHEE «Ivano-Frankivsk National Medical University»

**Tlumach Central District Hospital*

***Ivano-Frankivsk City Central Clinical Hospital*

Резюме. У статті наведено клінічний випадок аберантної щитоподібної залози (ЩЗ) в підщелепній ділянці у дівчини 20 років із типовим розташуванням залози, з симетричними частками, без додаткових у ній утворів.

Через рідкість даної патології був встановлений невірний діагноз «підщелепного правобічного лімфаденіту». Внаслідок хірургічного втручання було видалено збільшений неболючий утвір підщелепної ділянки. Проте, при патоморфологічному дослідженні було виявлено, що досліджувана тканина представлена ЩЗ, яка оточена фіброзною капсулою з наявною в ній лімфоцитарною інфільтрацією та склерозом. Складність патоморфологічної діагностики таких випадків полягає у верифікації аберантної ЩЗ або метастатичного ураження регіональних лімфатичних вузлів раком ЩЗ. Особливість даного випадку – наявність псевдопапілярних структур в окремих фолікулах, які можуть симулювати метастаз папілярного раку ЩЗ. Проте, відсутність ознак клітинного атипізму заперечують метастатичний характер росту та дозволяють стверджувати про наявність аберантної ЩЗ.

За даними літератури, дана патологія існує у двох формах: дистопія – ЩЗ спостерігається тільки у патологічному місці; ектопія – ЩЗ характеризується типовою та патологічною (аберантною) локалізацією (наведений випадок).

Ключові слова: ектопія, щитоподібна залоза, аберантна залоза.

Резюме. В статье приведен клинический случай аберрантной щитовидной железы (ЩЖ) в подчелюстной области у девушки 20 лет с типичным расположением железы, с симметричными долями, без дополнительных в ней образований.

Из-за редкости данной патологии был установлен неправильный диагноз «подчелюстного правостороннего лимфаденита». Вследствие хирургического вмешательства было удалено увеличенное безболезненное образование подчелюстной области. Однако, при патоморфологическом исследовании было обнаружено, что исследуемая ткань представлена †ЩЖ, которая окружена фиброзной капсулой с присутствующей в ней лимфоцитарной инфильтрацией и склерозом. Сложность патоморфологической диагностики