

УДК 611.314:616-053

Аноприева Н.М.

МОРФОЛОГИЧЕСКИЕ ИЗМЕНЕНИЯ ПУЛЬПОВОЙ КАМЕРЫ ЗУБОВ БЕЗ ПАТОЛОГИЧЕСКИХ ИЗМЕНЕНИЙ В ВОЗРАСТНОМ АСПЕКТЕ, ПО ДАННЫМ ПРЕДЛОЖЕННОГО КОМБИНИРОВАННОГО МЕТОДА ИССЛЕДОВАНИЯ

ВГУЗУ «Украинская медицинская стоматологическая академия», г.Полтава

Предложен новый метод исследования морфологии пульповой камеры зубов человека, который позволяет оценить внутренние структуры разных групп зубов в трех плоскостях. Произведен анализ разных групп зубов (резцов, премоляров, моляров) без патологических изменений трех возрастных групп. Найдены закономерности в изменении пульповой камеры с возрастом в каждой из групп зубов.

Ключевые слова: пульповая камера, возрастные изменения, физиологическое состояние.

Данная статья написана по материалам диссертационного исследования, являющегося фрагментом научно-исследовательской работы ВГУЗУ «Украинская медицинская стоматологическая академия», «Морфология пульповой камеры постоянных зубов человека в их интактном состоянии и при патологическом стирании», номер Государственной регистрации 0107U001657.

Вступление

В данный момент существует множество методов исследований и изучения очень сложной и вариабельной системы строения разных тканей и частей зуба [5, 9, 10]. Сюда относятся лучевые методы исследования (рентгенография, радиовизиография, ортопантомография, компьютерная томография), гистологические методы, в том числе изготовление шлифов (горизонтальные, вертикальные шлифы, заключенные в эпоксидную смолу [5, 9] и без таковой), биометрия и морфометрия (стандартная цитоморфометрия, компьютерная цитоморфометрия, гистоцитометрия и другие) [10]. Несмотря на широкую распространенность данных методов, они в своем большинстве предоставляют сведения о строении той или иной структуры в двухмерной проекции, в то время как зуб и его структуры являются объемными, трехмерными. Поэтому часто для таких исследований приходится делать множество шлифов, либо рентгенограмм одного и того же препарата для сбора более полной информации о нем.

Поэтому в дополнение к вышперечисленным методам мы предлагаем разработанный нами на кафедре анатомии «УМСА» нетрадиционный и ранее не использованный способ исследования [8].

Цель исследования

Изучение морфологических изменений пульповой камеры зубов человека без патологических изменений в возрастном аспекте с использованием предложенного запатентованного нами методом, который носит название «Способ исследования анатомического и морфологического строения пульповой камеры, корневых каналов, системы их разветвления и анастомозов разных групп зубов» [8].

Материалы и методы

Для данного исследования были использо-

ваны 30 препаратов как верхних, так и нижних постоянных зубов трех групп: резцов, премоляров и моляров. Также эти препараты были подобраны согласно трем возрастным группам: первый период зрелого возраста (21-35 лет), второй период зрелого возраста (36-50 лет) и преклонный возраст (51-75 лет).

После промывки в физиологическом растворе зубы помещали в посуду с 7% раствором муравьиной кислоты и оставляли на 14 дней, обновляя раствор каждые 3 дня. На 14-й день зубы вынимали из раствора кислоты и ополаскивали под струей воды в течение 2-х часов. При помощи шприца с тонкой иглой мы прокалывали коронковую часть зуба и вводили в полость зуба под давлением водорастворимую краску, в нашем случае мы использовали тушь. Затем погружали зубы в спирт, постепенно увеличивая его концентрацию 25%, 50%, 70%, 90%, 96%. В спиртах разной концентрации зубы держали по 30 минут. После спирта препараты помещали в диметилбензол. В результате дентин зубов приобретал прозрачность, после чего производилась оценка прокрашенных ранее внутренних структур зубов [8].

Следует отметить, что после воздействия на препараты зубов раствором муравьиной кислоты, вся эмаль растворялась. В итоге мы получали препараты без эмали, но с полностью сохранившимся обесцвеченным дентином и прокрашенными внутренними структурами зуба, доступными для визуальной оценки.

Результаты и обсуждение

Несмотря на то, что в литературе описан общий план структурной организации зубов, состояние твердых тканей зубов при физиологическом состоянии [1, 2, 3, 4, 6, 7, 9], не в полном объеме изучены такие анатомические образования зуба, как пульповая камера (полость зуба). А именно характер изменения ее формы и объема в зубах без патологических изменений в

возрастном аспекте. Хотя во многих источниках литературы говорится о том, что процесс образования дентина происходит в течение всего периода функционирования зуба, при жизнеспособности пульпы, а соответственно уменьшается и объем полости зуба [1, 2, 3, 4, 6, 7], но конкретно не уточняется об изменении формы полости зубов разных групп и разных возрастов.

Следует отметить, что часто в результате появления микротрещин во время удаления зубов, в коронковой их части возникает затекание инъекционной массы за пределы пульповой камеры. К сожалению такие дефекты устранить нельзя, поэтому их необходимо учитывать при интерпретации результатов исследования. Тем не менее, в целом данный метод позволяет в деталях получить наглядное представление не только об общей форме пульповой камеры, но и о всевозможном изменении ее конфигурации по всему протяжению и в разных ракурсах, которое выявляется в наличии различных неровностей, а также локальных сужений и расширений, что, повидимому, связано с процессом неравномерного отложения вторичного и заместительного дентина.

На рис. 1 представлены фотографии обработанных по предложенному нами методу нижних резцов разных людей трех возрастных групп при стандартизированном увеличении (6,5 крат). Данные препараты в более отчетливой форме демонстрируют наличие бифуркационного расщепления пульповой камеры на два канала, которое происходит в средней части корневого отдела. Но книзу в результате постепенного сближения между собой, они соединяются в общий канал, открывающийся одиночным, относительно широким, апикальным отверстием.




Рис. 1. Препараты нижних резцов: А – первой возрастной группы, Б – второй возрастной группы, В – третьей возрастной группы.

Фотографии сделаны в мезио-дистальной проекции, и на них четко видно, что объем занимаемой полости зуба по отношению к объему дентина уменьшается. При чем, если сравнить

убыль объема в верхней трети полости зуба (или в коронковой ее части), то здесь он более значительный нежели в нижней трети (или апикальной). Также на препаратах видно, что уменьшение полости в данном случае происходило больше по ширине чем по высоте. При рассмотрении препаратов резцов в вестибуло-оральной проекции также видно сужение полости зуба в препаратах более старшего возраста.

На рис. 2 представлена подборка иллюстраций, состоящая из одного первого верхнего и двух нижних премоляров, которые являются образцами трех возрастных групп. На данных препаратах хорошо видно, что пульповая камера с возрастом не подвергается столь значительной облитерации как это наблюдается у резцов, хотя имеет свои особенности. В первом препарате А, несмотря на артефакт в виде вытекшего наполнителя в области коронки зуба, мы можем наблюдать, что полость зуба в точности повторяет контуры дентина с хорошо выраженными рогами полости.



Рис.2 Препараты премоляров: А – верхний премоляр первой возрастной группы, Б – нижний премоляр второй возрастной группы, В – нижний премоляр третьей возрастной группы.

Во втором препарате Б также наблюдается выраженный рог, находящийся под вестибулярным бугорком, однако наблюдается сужение полости зуба в средней трети полости зуба. На фото с третьим препаратом видно, что рога полости сглажены на вершинах, несмотря на то, что контуры бугорков дентина остроконечные. Также выявляется четкое резкое сужение в средней и нижней третях полости зуба. При рассмотрении этих же препаратов в вестибуло-оральной проекции в препарате А также наблюдалась относительно широкая полость зуба на всем ее протяжении. В препарате Б было видно незначительное равномерное сужение в нижней трети полости зуба, и в препарате В также наблюдалось равномерное сужение полости зуба только в нижней ее трети.

Моляры, в особенности верхние, имеют более сложное строение в сравнении с резцами и молярами. Поэтому сложнее поддаются исследованию, но предложенный нами метод в некоторой степени облегчает эту задачу. На рис. 3 представлена смешанная подборка моляров трех возрастных групп.

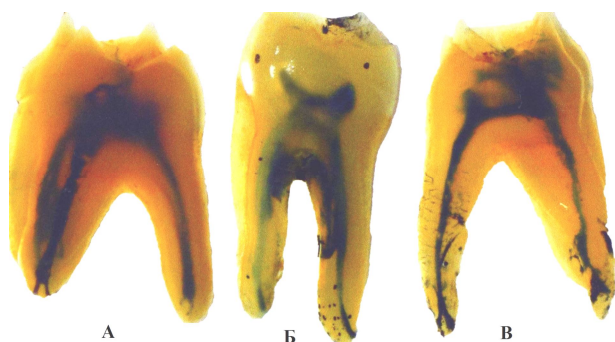


Рис. 3 Препараты моляров: А – верхний моляр первой возрастной группы, Б – нижний моляр второй возрастной группы, В – верхний моляр третьей возрастной группы.

На иллюстрациях не все полученные препараты, а лишь самые показательные. К сожалению, мы не можем представить препараты в объеме, поэтому опишем видимые нашему глазу структуры в тексте. Препарат А принадлежит первой возрастной группе, на нем видна широкая полость зуба с выраженными рогами полости зуба. В вестибуло-оральной проекции зуба видно что полость коронковой части зуба имеет трапециевидную форму с широким основанием направленным к жевательной поверхности и узким к устьям корневых каналов. При рассмотрении препарата В мезио-дистальной проекции, принадлежащего старшей возрастной группе, видно что полость зуба имеет меньший объем, за счет уменьшения его преимущественно по высоте. Более вытянутые и тонкие рога полости зуба, за счет образования дентина в области дна и крыши пульповой камеры. Также видно незначительно сужение полости зуба в области устьев корневых каналов со стороны язычной стенки. В вестибуло-оральной проекции на препарате В видно более выраженное сужение полости зуба в области устьев корневых каналов.

Заключение

Достоинством использованного нами метода, в его завершенной стадии, является получение препаратов, которые позволяют в наглядном

Реферат

МОРФОЛОГІЧНІ ЗМІНИ ПУЛЬПОВОЇ КАМЕРИ ЗУБІВ БЕЗ ПАТОЛОГІЧНИХ ЗМІН У ВІКОВОМУ АСПЕКТІБ ЗА ДАНИМИ ЗАПРОПОНОВАНОГО КОМБІНОВАНОГО МЕТОДУ ДОСЛІДЖЕННЯ

Анопрієва Н.М.

Ключові слова: пульпова порожнина, вікові зміни, фізіологічний стан.

Запропонований новий метод дослідження морфології пульпової порожнини зубів людини, який дозволяє оцінити внутрішні структури різних груп зубів в трьох площинах. Проведений аналіз різних груп зубів (різців, пре молярів, молярів) без патологічних змін трьох вікових груп. Знайдені закономірності в зміні пульпової порожнини з віком в кожній з груп зубів.

виде всесторонне представить объемную форму дентина (особенно в его коронковом отделе) и пульповой камеры. Дают возможность в разных проекциях исследовать форму пульповой камеры, корневых каналов и их дельтовидных ответвлений.

В итоге анализа наших препаратов трех групп зубов (резцы, премоляры, моляры) и трех возрастных групп, которые описаны выше, мы получили такие данные: в резцах с возрастом происходит выраженное уменьшение объема пульповой камеры, и преимущественно за счет уменьшения верхней трети полости зуба; в группе премоляров полость зуба с возрастом подвергается не столь значительной облитерации, как в случае с резцами, но в третьей возрастной группе (51-75 лет) наблюдается сглаживание рогов полости зуба и сужение пульпарной камеры в нижней трети. При изучении препаратов больших коренных зубов, выявлено что с возрастом объем пульповой камеры в верхних молярах уменьшается, за счет образования вторичного дентина преимущественно в области дна, крыши пульповой камеры и устьев корневых каналов.

Литература

1. Боровский Е.В. Биология полости рта / Боровский Е.В., Леонтьев В.К. – М.: Медицина, 1991. – 304 с.
2. Быков В.Л. Цитология и эмбриология органов полости рта человека / В.Л. Быков. – СПб.: Спец.лит., 1996. – 248 с.
3. Гемонов В.В. Атлас по гистологии и эмбриологии органов ротовой полости и зубов / В.В.Гемонов, Э.Н.Лаврова, Л.И.Фалин. – М.: ГОУ ВУНМЦ МЗ РФ, 2003. – 96 с.
4. Ковешников В.Г. Морфология зубов / В.Г. Ковешников, К.А. Фомина, В.И. Лузин, В.Б. Возный. – Луганск: ООО «Виртуальная реальность», 2011. – 192 с.
5. Костиленко Ю.П. Метод изготовления гистологических препаратов, равноценных полутонким срезам большой обзорной поверхности, для многоцелевых исследований / Ю.П. Костиленко, И.В. Бойко, И.И. Старченко, А.К. Прилуцкий // Морфология. – 2007. – №5. – С. 94-95.
6. Коэн С. Эндодонтия / С.Коэн, Р.Бернс. – [Перевод с английского О.А. Шульги, А.Б. Куадже]. – СПб.: НПО «Мир и сім'я-95», ООО «Интерлайн», 2000. – 696 с.
7. Молдованов А.Г. Физиология и патология истирания твердых тканей зубов / Молдованов А.Г. – Симферополь, 1992. – 186 с.
8. Пат. 70343 Україна, МПК А61В10/00, А61С19/04, G01N1/28. Спосіб дослідження анатомічної та морфологічної будови пульпової камери, корневих каналів, системи їх розгалуження та анастомозів різних груп зубів / Новікова Н.М., Новіков С.М.; заявник і власник патенту Новікова Н.М., Новіков С.М.; заявл. 04.11.2011; опубл. 11.06.2012.
9. Петренко А.И. Характер альтерации твердых тканей зубов человека при физиологическом истирании эмали / А.И. Петренко // Український стоматологічний альманах. – 2010. – Т.1, №2. – С.40-43.
10. Пикалюк В.С. Методичні аспекти дослідження скелету людини і тварин / Пикалюк В.С. – Симферополь, 2008. – 272 с.

Summary

MORPHOLOGICAL AGE-RELATED CHANGES IN PULP CHAMBER OF TEETH WITHOUT PATHOLOGICAL SIGNS ACCORDING TO PROPOSED COMBINED RESEARCH METHOD.

Anoprieva N.M.

Keywords: pulp cavity, age-related changes, physiological condition.

This paper is devoted new method for studying the morphology of human dental pulp chamber that can makes it possible for to evaluate the internal structures of different groups of teeth in three planes. We have carried out the analysis of different groups of teeth (incisors, premolars, molars) manifesting no pathological changes in these three age groups. There are some age-related changes in pulp chamber which are typical for each group of teeth.

УДК 611.381: 611.746.3]: 613.95/.98

Антипов Н.В., Фесак И.В., Зарицкий А.Б., Жилев Р.А.

ОСОБЕННОСТИ ВОЗРАСТНЫХ ИЗМЕНЕНИЙ В ТОПОГРАФО-АНАТОМИЧЕСКОМ СТРОЕНИИ ПАХОВОГО ПРОМЕЖУТКА

Донецкий национальный медицинский университет им. М.Горького.

Целью исследования являлось: изучить особенности возрастных изменений в топографо-анатомическом строении пахового промежутка. В результате исследования, которое было выполнено на 60 трупах людей обоего пола, было выявлено, что в основе более частого возникновения паховых грыж у пожилых людей лежат дегенеративные изменения внутренней косой мышцы живота и поперечной фасции. Было установлено, что у лиц от 20 до 40 лет внутренняя косая мышца живота была наиболее выражена и участвовала в формировании передней стенки пахового канала. В то время как у лиц старше 60 мышечная часть указанной мышцы была не выражена, что создавало дополнительные предпосылки к формированию паховых грыж.

Ключевые слова: паховая грыжа, паховый канал, анатомия, возрастные изменения.

Исследование выполнено в рамках НИР кафедры на тему: «Экспериментально-морфологичне обґрунтування варіантів будови судинно-нервових утворень та органів, що мають значення при виконанні оперативних втручань в ділянках тулуба та кінцівок тіла людини» № госрегистрации 0110U000163

Введение

Грыжи передней брюшной стенки занимают весомое место в хирургической практике. Так, брюшные грыжи встречаются у 6 - 7% всех мужчин и 2.5 - 3% женщин нашей планеты. Среди них частота паховых грыж составляет 70 - 80%. Именно поэтому операции грыжесечения, одни из самых распространенных видов хирургических вмешательств в абдоминальной хирургии, составляют 10 - 20% всех вмешательств. Частота рецидивов грыж варьирует от 5 до 37 процентов. Причины возникновения рецидивов паховых грыж всесторонне изучались многими авторами. [1-3] Была установлена чёткая связь рецидива грыжи с возрастом больных. Было установлено, что больные с рецидивной грыжей преклонного и старческого возраста составляют 60.1 % [1]. Другие авторы приводят следующую статистику: больные 50 лет и старше составляют 67,6% [3]. Однако до сих пор не существует единого мнения касательно возрастных изменений в паховом канале, которые способствуют развитию грыж.

Цель исследования

Изучить особенности возрастных изменений в топографо-анатомическом строении пахового промежутка.

Материал и методы исследований

Материалом исследования явились 60 тру-

пов людей обоего пола (40 - мужских, 20 - женских), среди них было 45 нефиксированных (30 – мужских, 15 – женских) и 15 фиксированных (10 – мужских и 5 – женских). Все исследуемые случаи были поделены по возрастным категориям: 20-40 лет (20 трупов); 40-60 лет (20 трупов), и старше 60 лет (20 трупов). Исследования проводили с помощью методов препарирования и морфометрии с последующей фотосъемкой выявленных вариантов на базе Донецкого областного бюро судебной медицинской экспертизы и на кафедре оперативной хирургии и топографической анатомии ДонНМУ. Во всех случаях выполняли разрез длиной 8-10 см параллельно и на 1,5 см выше паховой связки. Рассекалась кожа, два слоя подкожной жировой клетчатки и два листка поверхностной фасции. Края кожной раны разводили с помощью ранорасширителя, после чего обнажался апоневроз наружной косой мышцы живота. У поверхностного кольца ПК выделяли элементы, покидающие паховый канал. На 1 см выше паховой связки и параллельно ей рассекали апоневроз наружной косой мышцы живота. Оценивали степень выраженности внутренней косой мышцы живота по отношению к паховой связке и содержимому ПК. Паховый промежуток последовательно исследовался, начиная от его наружной трети (от передне-верхней ости подвздошной кости до внутреннего кольца пахового канала). Затем переходили к средней трети, которая располагалась