

УДК 616. 314 – 002.4

Гринишин О. Б., Филенко Б.М.*

МОРФОЛОГІЧНІ ЗМІНИ РІЗНИХ ДІЛЯНОК ЗУБА ПРИ ЕКСПЕРИМЕНТАЛЬНОМУ СЕРЕДНЬОМУ КАРІЄСІ У ЩУРІВ

Львівський національний медичний університет ім. Данила Галицького
ВДНЗУ «Українська медична стоматологічна академія», м. Полтава

Визначення ступеня розвитку запального процесу в пульпі зуба обумовлює визначення тактики ендодонтичного лікування, що відповідало б принципам "біологічної доцільності", забезпечивши видужання пульпи, збереження життєздатності всієї або кореневої її частини. В роботі описані морфологічні зміни дентину та пульпи зуба при експериментальному середньому карієсі у щурів. Встановлено, що деструктивні процеси проявляються у вигляді набряку надодонтального простору і мають зворотній процес в цервікальній частині пульпи. В той час як адаптаційні зміни в цій ділянці супроводжуються розвитком прозорого дентину, зумовленого проліферацією одонтобластів. Одночасно з цим безпосередньо в пульпі спостерігається проліферація фібробластів, що в подальшому сприяє розвитку замісного дентину.

Ключові слова: пульпа, середній експериментальний карієс.

Робота є фрагментом науково-дослідної роботи «Стоматологічна захворюваність у дітей з урахуванням еколого-соціальних чинників ризику та обґрунтування диференційованих методів лікування та профілактики», номер держреєстрації 0110U002147.

Вступ

Одним із найчастіших ускладнень карієсу є пульпіт, який розвивається внаслідок проникнення мікроорганізмів та їх токсинів із каріозної порожнини в пульпу зуба по дентинних каналцях [2,3].

Пульпа зуба, яка містить сполучну тканину, судини та нерви, здатна відповідати на вплив пошкоджуючих факторів розвитком захисних реакцій. Основним видом цих реакцій є запальний процес, що направлений на усунення дії пошкоджуючого фактора та відновлення структури пульпи.

Вираженість запальної реакції і характер репаративних процесів в значній мірі залежить від інтенсивності і тривалості впливу пошкоджуючого фактора. Певну роль у цьому відіграє вік і реактивність індивідуума.

Завдяки розвитку компенсаторно-приспосувальних процесів пульпа може зберігати свої функції тривалий час [2], але за відсутності правильно проведеного лікування розвивається пульпарний некроз або склероз [1,6,7]. Тому необхідно вирішити питання про стан пульпи та вибір методу лікування, що відповідало б принципам "біологічної доцільності", забезпечивши видужання пульпи, збереження життєздатності всієї або кореневої її частини [6,7,4,8].

Мета дослідження

Вивчення морфологічних змін дентину та пульпи при експериментальному середньому карієсі у щурів.

Матеріали та методи

Експериментальний карієс у щурів викликався спеціальною карієсогенною дієтою [5]. Утримання тварин та експерименти проводилися відповідно до положень «Європейської конвенції про захист хребетних тварин, які використовуються для експериментів та інших наукових цілей» (Страсбург, 1985), «Загальних етичних

принципів експериментів на тваринах», ухвалених Першим національним конгресом з біоетики (Київ, 2001).

Визначення морфологічних змін різних ділянок зуба проводилось у два етапи. На першому етапі визначалася глибина каріозного ураження емалі та дентину, що проводилось на видалених недекальцинованих щелепах з ураженими каріозним процесом великих та малих кутніх зубів. При цьому спеціальною алмазною фрезєю розрізалась коронка зуба та забарвлювалась гістохімічно ШИК-альціановим синім. Завдяки цій методиці можна чітко розрізнити емаль, дентин та каріозні ураження. Другий етап проводився на декальцинованих блоках зубів. Після фіксації у 10% нейтральному формаліні та парафінової проводки з одержаних блоків виготовляли серійні зрізи, які забарвлювались гематоксиліном та еозином. На отриманих препаратах вивчались морфологічні зміни пульпи, що спостерігались при середньому карієсі. В якості контрольної групи спостереження послуговували декальциновані не уражені карієсом зуби 5 щурів.

Результати досліджень

Як показують результати епімікроскопічних досліджень товстих шліфів, гістохімічно забарвлених ШИК-альціановим синім, середній карієс спостерігається переважно на 86 день експериментального дослідження та проявляється різним ступенем забарвлення дентину. Так, безпосередньо зона зруйнованого дентину проявляється у вигляді ШИК-позитивного осередку, під яким розташовується альціан-позитивно забарвлений у блакитний колір деструктивно змінений дентин з підлеглою зоною прозорого дентину, який, в свою чергу, забарвлений в яскраво-червоний колір. Нарешті, ділянки збереженого дентину забарвлюються в світло-рожевий колір. Пульпа коронкової частини представлена різко гіперемованими судинами, в той час як у цервікальній її ділянці вони менш гіперемовані і, на-

решті, в кореневій частині вони майже не відрізняються від таких у контрольній групі.

Проведене дослідження декальцінованих зрізів забарвлених гематоксилін-еозином свідчить, що при середньому карієсі відбуваються виражені деструктивні зміни в дентині та коронковій частині пульпи зуба. Так, безпосередньо вздовж емалево-дентинного кордону відмічається наявність не тільки зернистоглибчастого розпаду відростків одонтобластів, а також більш глибокі їх некробіотичні процеси у вигляді появи так званих "мертвих шляхів" (рис. 1).

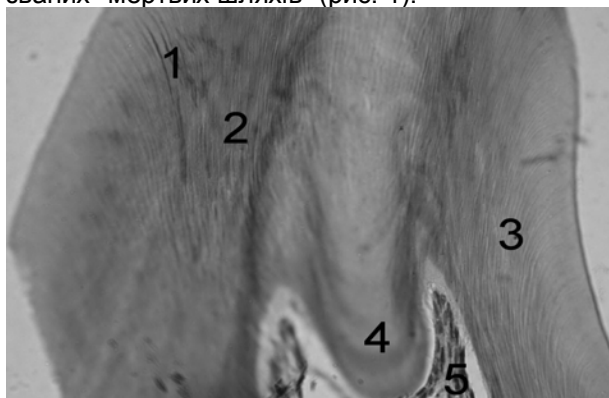


Рис. 1. Коронкова частина зуба. Заб. гематоксилін-еозином. Зб. 10×10. 1- мертві шляхи, 2 - зернистоглибчастий розпад, 3 - збережені ділянки дентину, 4 - прозорий дентин, 5 - коронкова частина пульпи.

Під зоною деструкції дентинних трубочок, представленій переважно базофільними "мертвими шляхами", знаходиться вузька смужка прозорого дентину. Остання характеризується більш розширеними просвітами дентинних трубочок, в яких відкладаються солі кальцію. Нарешті, зона предентину характеризується нерівномірним відкладенням в ній як базофільної речовини, що забарвлюється у фіолетовий колір, так і гомогенних еозинофільних мас, забарвлених у рожевий колір. Реакція пульпи при середньому карієсі проявляється глибокими деструктивними змінами одонтобластів. Ядра останніх в коронковій частині в порівнянні з контрольною групою втрачають свою багаторядну будову (рис. 2).

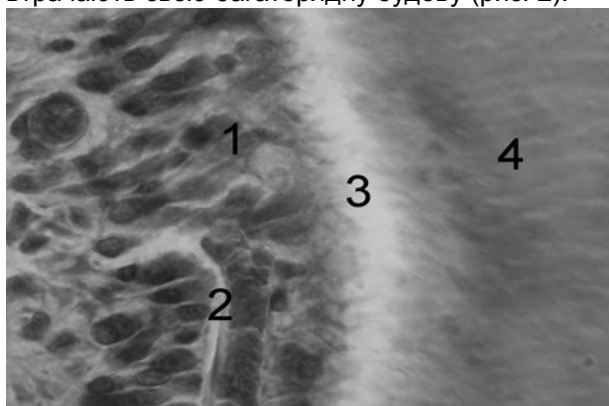


Рис. 2. Деструктивні зміни в коронковій частині пульпи при середньому карієсі. Заб. гематоксилін-еозином. Зб. 10×100. 1 - деструктивно змінені одонтобласти, 2 - гіперемія судин, 3 - набряк надодонтобластичного простору, 4 - дентин.

Отже, як показує мікроскопічне дослідження при середньому карієсі, зона деструкції розповсюджується переважно на регулярний дентин. Останній реагує наявністю повністю зруйнованих відростків одонтобластів у вигляді "мертвих шляхів". В той же час у дентині спостерігаються адаптаційні процеси у вигляді утворення прозорого дентину. Останній з'являється завдяки реакції одонтобластів пульпи. Також відмічається реакція пульпи в цервікальній ділянці, що характеризується гіперемією мікросудин та набряком надодонтальної частини пульпи у вигляді накопичення в ній набрякової рідини. В останній знаходяться витончені відростки одонтобластів, які проникають в окремі дентинні трубочки (рис.3).

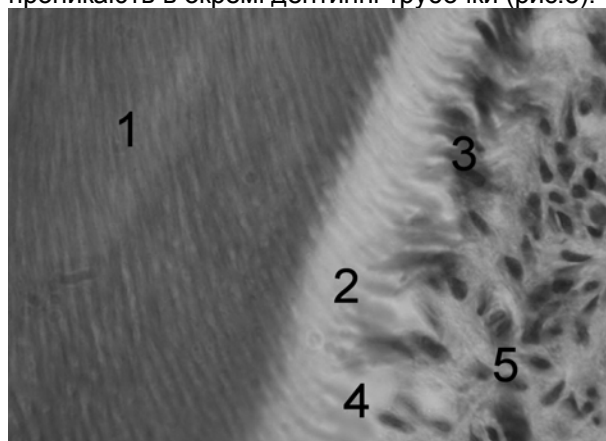


Рис. 3. Морфологічні зміни пульпи в цервікальній ділянці. Заб. гематоксилін-еозином. Зб. 10×100.

1 - дентин, 2 - набряк надодонтобластичного простору, 3 - ядра одонтобластів, 4 - витончені відростки одонтобластів; 5 - мікросудини пульпи.

Встановлено, що в цервікальній частині пульпи відбуваються як деструктивні, так і адаптаційні її зміни. Так, деструктивні зміни проявляються у вигляді накопичення набрякової рідини між окремими відростками одонтобластів. Завдяки цьому частина їх руйнується, а інші потоншуються. При цьому збережені одонтобласти, у порівнянні з контрольною групою, мають косу або вертикальну орієнтацію.

Необхідно відмітити, що під одонтобластами розташовується шар фібробластів з високою проліферативною активністю, про що свідчать чисельні фігури мітозів в них.

Висновок

На нашу думку при середньому карієсі, який спостерігається на 84 день експерименту, на відміну від коронкової частини, в цервікальній ділянці відбуваються як деструктивні, так і адаптаційні процеси коронки зуба. Деструктивні процеси проявляються у вигляді набряку надодонтального простору і можуть бути зворотними. В той час як адаптаційні зміни в цій ділянці супроводжуються розвитком прозорого дентину, що зумовлено проліферацією одонтобластів. Одночасно з цим безпосередньо в пульпі спостерігається проліферація фібробластів, що у подальшому сприяє утворенню замісного дентину.

Перспективи подальших досліджень. Вивчення морфологічних змін різних ділянок пульпи при глибокому карієсі.

Література

1. Боровский Е.В. Терапевтическая стоматология / Боровский Е.В. – М. : «Медицинское информационное агенство», 2004. – С. 375-377.
2. Гасюк А.П. Пульпа зуба в норме и при патологии / А.П. Гасюк, М.Д. Король, Т.В. Новосельцева. – Полтава, 2004. – 124 с.
3. Гасюк А.П. Морфо- та гістогенез основних стоматологічних захворювань / А.П. Гасюк, В.І. Шепітько, В.М. Ждан. – Полтава, 2008. – С. 45-46.

4. Жилина В.В. К вопросу о витальной ампутации пульпы молочных зубов / В.В. Жилина // Актуальные вопросы стоматологии детского возраста: Сб. науч. тр. – М., 1974. – С.52-55.
5. Никитин С.А. Экспериментальный каріес у белых крыс / С.А. Никитин, М.Г. Бугаева // Стоматология. – 1954. – № 1. – С. 9-17.
6. Петрикас А.Ж. // Пульпэктомия. – [2-е изд.]. – М. : АльфаПресс, 2006. – С. 26-28, 35.
7. Bergenholtz G. Textbook of endontology / G. Bergenholtz, P. Horsted-Bindslev, C. Reit. – Blackwell Publishing Ltd., – 2010. – P. 25-278.
8. Myers D.P. Distribution of C-14 formaldehyde affer pulpotomy with formokresol / D.P.Myers, H.K.Shoaf // J.Amer.Dent.Assoc. – 1978. – №96. – P.805-813.

Реферат

МОРФОЛОГИЧЕСКИЕ ИЗМЕНЕНИЯ РАЗНЫХ УЧАСТКОВ ЗУБА ПРИ ЭКСПЕРИМЕНТАЛЬНОМ СРЕДНЕМ КАРИЕСЕ У КРЫС
Гринишин О.Б, Филенко Б.Н.

Ключевые слова: пульпа, средний экспериментальный каріес.

Определение степени развития воспалительного процесса в пульпе зуба обуславливает определение тактики эндодонтического лечения, что отвечало бы принципам "биологической целесообразности", обеспечив выздоровление пульпы, сохранение жизнеспособности всей или корневой ее части. В работе описаны морфологические изменения дентина и разных участков пульпы зуба при экспериментальном среднем каріесе у крыс. Установлено, что деструктивные процессы в цервикальной части пульпы проявляются в виде отека надодонтального пространства и имеют обратимый процесс. В то время как адаптационные изменения в этой области сопровождается развитием прозрачного дентина, обусловленного пролиферацией одонтобластов. Одновременно с этим непосредственно в пульпе наблюдается пролиферация фибробластов, что в последующем способствует образованию заместительного дентина.

Summary

MORPHOLOGICAL CHANGES IN DIFFERENT SITES OF TOOTH IN MODELED MEDIAN CARIES IN RATS

Hrynshyn O.B. Filenko B.N.

Key words: pulp, experimental average caries.

The pulpitis is the most common complication of caries. It develops due to the penetration of microorganisms and their toxins from a carious cavity into a dental pulp through dentinal tubules. Solving the question on the condition of a pulp and on the choice of the method for pulp treatment which would correspond to the "biological appropriateness" and would provide pulp recovery is still remaining urgent.

The research was aimed to study morphological changes of dental pulp in case of experimental average caries in rats.

The research was carried out on histochemically stained thick sections of teeth and decalcified slices of teeth stained by conventional techniques.

According to the results of epimicroscopic researches of thick sections, histochemical stained with PAS-alcian blue, the zone of the destroyed dentine is presented in the form of the PAS-positive site under which there is alcian-positively painted destructively changed dentine with a subject zone of a transparent dentine. Sites of the kept dentine are painted in light pink color.

The pulp of crown part is presented by sharply hyperemic vessels. In its ostium part they are less hyperemic. And in root part they do not differ from such at the control group.

The results of researches of the decalcified specimen stained by hematoxylin and eosine testify that median caries manifests expressed destructive changes in a dentine of crown part of a dental pulp. Along enamel-dentin junction it is noted granular disintegration of odontoblasts processes and deep necrobiotic processes in the form of emergence so-called "dead ways".

Under this zone there is a strip of a transparent dentine which is characterized by expanded gleams of dentinal tubules in which calcium salts are postponed. The predentin zone is characterized by uneven ad-journment basophilic and homogeneous eosinophilic substances in dentinal tubules. Pulp reaction at average caries is shown by loss of a multilayer structure of odontoblasts nucleus.

Pulp reaction in ostium part is characterized by a hyperemia of microvessels and hypostasis of overodontoblasts space in which there are thinned odontoblasts processes. Intact odontoblasts have slanting or vertical orientation. Under odontoblasts there is a layer of fibroblast with high proliferative activity.

We came to a conclusion that median caries was observed on the 84th day of experiment. In ostium part of a pulp, unlike crown part, we noted destructive and adaptation processes. Destructive processes were shown by hypostasis of overodontoblasts space and could be reversible. Adaptation changes in this site were accompanied by formation of a transparent dentine that was caused by proliferation of odontoblasts. At the same time in a pulp proliferation of fibroblast was observed that accompanied the formation of a replaceable dentine.