

УДК 616.314.+616.716]-007-073.7

Макарова О.М.

## СТАН ЖУВАЛЬНИХ М'ЯЗІВ У ДОРΟΣЛИХ ПАЦІЄНТІВ ІЗ ОДНОСТОРОННІМ ІІ КЛАСОМ ЗУБОЩЕЛЕПНИХ АНОМАЛІЙ ЗА ДАНИМИ ЕЛЕКТРОМІОГРАФІЇ

ВДНЗУ «Українська медична стоматологічна академія», м. Полтава

Метою дослідження було оцінити функціональний стан жувальних м'язів (*m. masseter*, *m. temporalis*) у дорослих пацієнтів із одностороннім ІІ класом ЗЩА за Енгле́м. Групу дослідження склали 17 дорослих середнім віком  $22,8 \pm 1,0$  (7 чоловічої статі та 10 жіночої) з повним комплектом зубів та одностороннім ІІ класом ЗЩА. Оцінку електроміограм жувальних м'язів проводили за якісними показниками. У дорослих із одностороннім ІІ класом ЗЩА виявлено функціональне домінування *m. temporalis* над *m. masseter*, що характерно для класичного дистального прикусу, та знайдено статистично достовірну функціональну відмінність між право- та лівостороннім ІІ класом порушень прикусу.

Ключові слова: електроміографія жувальних м'язів, односторонній ІІ клас за Енгле́м.

Робота є фрагментом ініціативної НДР ВДНЗУ «Українська медична стоматологічна академія» «Стан ортодонтичного здоров'я та його корекція у пацієнтів різного віку із дистальним прикусом» (№ держ. р. 0113U003539).

Патологічні види прикусу характеризуються не лише порушеннями положення зубів та їх оклюзійних співвідношень, а й вираженим зниженням функції, в першу чергу жування [3]. Електроміографія (ЕМГ) є об'єктивним та інформативним методом дослідження функціонального стану нейро-м'язової системи [7,8]. Функціональною характеристикою жувальних м'язів при дистальному прикусі (ІІ класі ЗЩА за Енгле́м) є висока м'язова активність *m. temporales* порівняно із *m. masseter*, що призводить до розвитку менш фізіологічного темпорального типу жування та характеризується вертикальними (роздроблюючими) рухами нижньої щелепи [2,5].

Окрім добре відомих двосторонніх порушень ІІ класу за Енгле́м зустрічаються випадки, коли дистальне співвідношення спостерігається тільки з одного боку. Односторонній ІІ клас за Енгле́м характеризується дистальним співвідношенням молярів лише з однієї сторони [10], що, згідно сучасних досліджень, є результатом асиметричного положення нижньої щелепи [4, 12]. Даних щодо функціонального стану жувальних м'язів при цьому виді порушення прикусу в літературі не виявлено.

Метою нашого дослідження було оцінити функціональний стан жувальних м'язів (*m. masseter*, *m. temporalis*) у дорослих пацієнтів із

одностороннім ІІ класом ЗЩА за Енгле́м.

Групу дослідження склали 17 дорослих середнім віком  $22,8 \pm 1,01$  (7 чоловічої статі та 10 жіночої) із одностороннім ІІ класом ЗЩА за Е.Енгле́м. Правосторонній ІІ клас ЗЩА спостерігався у 9 обстежених, лівосторонній – у 8.

Поверхнєве неінвазивне електроміографічне дослідження проводили за стандартною методикою [1, 11]. Для підсилення та реєстрації біопотенціалів м'язів використовувався двоканальний електроміограф «Нейро – МВП» фірми Нейрософт з'єднаний із комп'ютером за допомогою спеціальної програми «Міо-спектр». Якісний аналіз ЕМГ проводиться шляхом оцінки графічного зображення процесу збудження м'язів, так званих «спайків». В нормі спайк складається з групи хвиль біоелектричної активності (БА) різної амплітуди, що не перериваються. Патологічні спайки по формі відповідають фізіологічним, але мають переривистий характер [33].

Електроміографічне дослідження жувальних м'язів за даними якісної оцінки ЕМГ показало, що при динамічній пробі довільного жування функціональна активність *m. masseter* та *m. temporalis* представляли собою чергування фаз БА та відносного фізіологічного спокою. Жувальний період складався з трьох моментів: подрібнення, власне жування та ковтання (рис. 1).

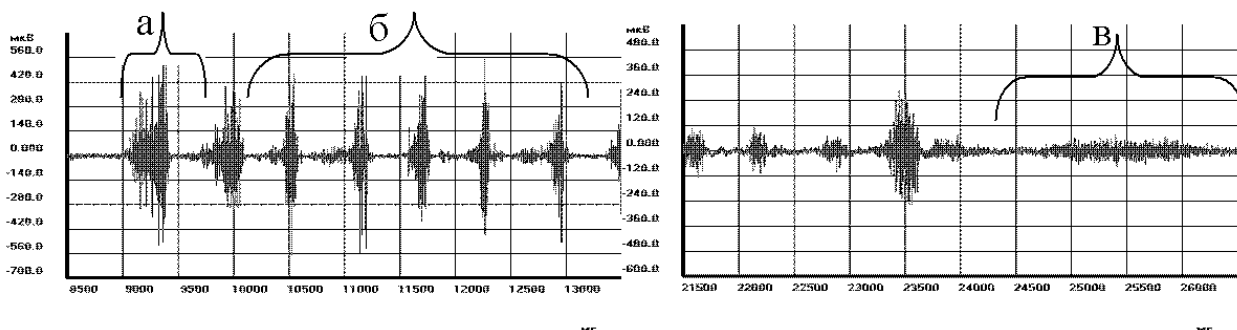


Рис. 1 Фрагмент електроміограми лівого жувального м'язу пацієнтки Б., 22 р.  
Діагноз: правосторонній ІІ клас зубощелепних аномалій за Енгле́м:  
а – період подрібнення їжі; б – період власне жування; в – ковтання.

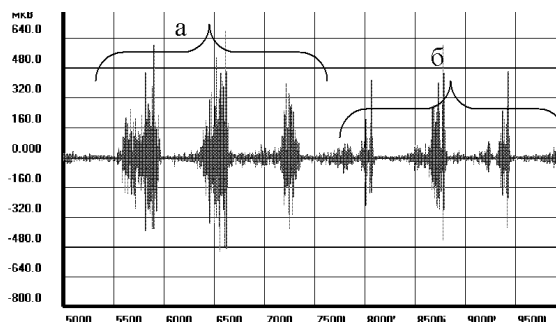


Рис. 2 Фрагмент електроміограми лівого жувального м'язу пацієнтки Н., 23 р. Діагноз лівосторонній II<sub>1</sub> клас зубощелепних аномалій за Енелем: а – фізіологічні спайки; б – патологічні спайки.

На електроміограмах пацієнтів із одностороннім II класом ЗЩА зустрічалися як фізіологічні (безперервні) спайки, так і патологічні (переривчасті) залпи БА (рис. 2).

Загальний відсоток фізіологічних спайків в правому та лівому *m. masseter* склав 79,41±3,45%, відповідно патологічних –

20,59±3,45% (табл. 1). Тобто у пацієнтів із одностороннім II класом кожен 5-й спайк БА в *m. masseter* був патологічним. Загальний відсоток фізіологічних спайків в правому та лівому *m. temporalis* склав 87,91±2,58%, патологічних – 1/8 частину від загальної кількості спайків – 12,08±2,58% (табл. 1).

Таблиця 1  
Кількість фізіологічних та патологічних спайків в *m.masseter* та *m.temporalis* (%)

М'язи	Фізіологічні спайки	Патологічні спайки
<i>M. masseter</i> (правий та лівий)	79,41±3,45	20,59±3,45 P<0,01
<i>M. temporalis</i> (правий та лівий)	87,91±2,58	12,08±2,58

Примітка. p – вірогідність різниці показника в *m. masseter* та *m. temporalis*.

Таким чином, патологічні спайки в *m. masseter* зустрічались майже в 2 рази частіше (p<0,01), ніж в *m. temporalis*. Тому, за даними якісного аналізу ЕМГ, *m. temporalis* виглядають більш функціонально «адекватними» у порівнянні з *m. masseter* у пацієнтів із одностороннім II класом ЗЩА. З чого можна припустити, що при односторонньому II класі ЗЩА *m. temporalis* функціонально переважають над *m. masseter*, що є характерним для класичного двостороннього II класу ЗЩА, і дає функціональні підстави віднести односторонній II клас ЗЩА до патологічного виду прикусу.

Порівняння кількості патологічних спайків праворуч та ліворуч виявило, що в правому *m. masseter* патологічні спайки склали 22,21±4,06%, у лівому – 18,98±3,71%. Відсоток патологічних спайків в правому *m. temporalis* склав 13,91±3,16%, а в лівому – 11,71±3,09%. Таким чином, за якісними показниками ЕМГ, в *m. masseter* і в *m. temporalis* патологічні спайки дещо частіше зустрічаються праворуч (різниця статистично не підтверджена). Виявлена незначна функціональна асиметрія на наш погляд відображає складні процеси нейрорегуляції жувальних м'язів (пряма і перехресна іннервація) та надзвичайно складні механізми вищої нервової діяльності, основним принципом роботи якої є функціональна асиметрія півкуль головного мозку.

Ми також порівняли відсоток патологічних спайків в *m. masseter* та *m. temporalis* на сторонах із дистальним та нейтральним співвідношенням молярів. Кількість патологічних спайків в

*m. masseter* на боці із дистальним (патологічним) співвідношенням молярів склала 20,65±3,76%, а на боці з нейтральним (фізіологічним) співвідношенням – незначно більше 23,08±4,06%. Кількість патологічних спайків у *m. temporalis*, на стороні дистального співвідношення склала в середньому 13,91±3,16%, на стороні з нейтральним співвідношенням – дещо менше – 11,71±3,09%.

Таким чином, кількість патологічних спайків в *m. masseter* переважала на стороні з нейтральним співвідношенням, а в *m. temporalis* – навпаки – на боці з дистальним співвідношенням молярів. Отже, при оцінці функціонального стану жувальних м'язів на сторонах із дистальним та нейтральним співвідношенням також простежується явище «перехресної асиметрії».

З метою оцінки функціонального стану жувальних м'язів у пацієнтів із правостороннім та лівостороннім II класом ЗЩА, ми окремо проаналізували дані якісної оцінки ЕМГ у пацієнтів із правостороннім II класом (9 чоловік) та лівостороннім II класом (8 чоловік).

У пацієнтів із правостороннім II класом ЗЩА в *m. masseter* патологічні спайки в середньому склали 20,03±4,3% від загальної кількості спайків, а в *m. temporalis* – 9,04±2,31% (рис. 3).

У пацієнтів із лівостороннім II класом ЗЩА кількість патологічних спайків в *m. masseter* була більшою (p<0,05), ніж у пацієнтів із правостороннім II класом і складала 37,25±6,05% (рис.3). Подібною була картина в *m. temporalis*, де патологічні спайки склали 17,04±4,72% та незнач-

но переважали ( $p < 0,2$ ) аналогічний показник у пацієнтів із правостороннім II класом ЗЩА.

Отже, за даними якісної оцінки ЕМГ, знайдено статистично достовірну функціональну відмінність між право- та лівостороннім II класом:

лівосторонній II клас супроводжується більш вираженими функціональними порушеннями, особливо в м. masseter, де кількість патологічних спайків достовірно більша ( $p < 0,05$ ), ніж у пацієнтів із правостороннім II класом.

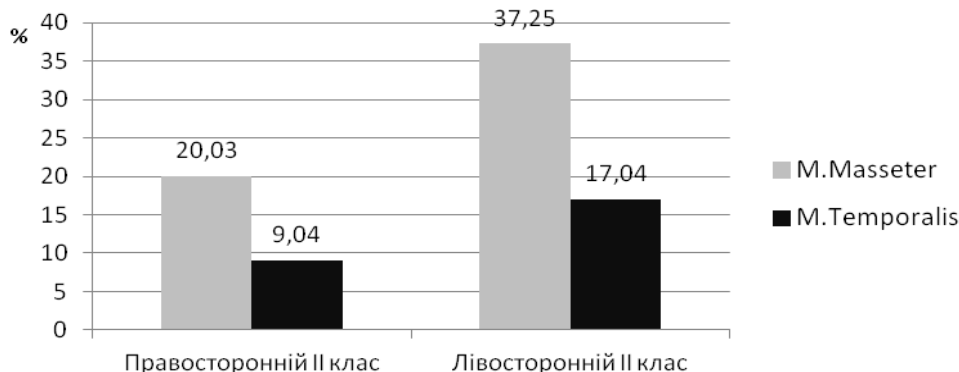


Рис. 3 Графічне зображення кількості патологічних спайків при право- та лівосторонньому II класі зубощелепних аномалій.

Враховуючи виявлену функціональну відмінність, ми порівняли кількість патологічних спайків на сторонах з дистальним та нейтральним співвідношенням окремо для правостороннього та лівостороннього II класу ЗЩА.

У пацієнтів із правостороннім II класом ЗЩА кількість патологічних спайків в м. masseter  $21,61 \pm 4,42\%$  і в м. temporalis  $10,27 \pm 4,22\%$  була дещо більшою праворуч – тобто на стороні з дистальним співвідношенням молярів (різниця статистично недостовірна). У пацієнтів із лівостороннім II класом ЗЩА функціональний стан м. masseter і м. temporalis мав дещо інший вигляд. Відсоток патологічних спайків в правому та лівому м. masseter ( $41,35 \pm 5,83\%$  та  $35,5 \pm 4,16\%$  відповідно) значно перевищував ( $p < 0,001$ ) відповідний показник в м. temporalis ( $17,5 \pm 3,81\%$  та  $16,59 \pm 3,63\%$ ). При цьому відсоток патологічних спайків був незначно більшим праворуч – тобто на боці з нейтральним (нормальним) співвідношенням.

Порівняння право- та лівостороннього класів між собою показало, що у пацієнтів із лівостороннім II класом ЗЩА відсоток патологічних

спайків в правому м. masseter був майже вдвічі більшим ( $p < 0,05$ ), ніж у пацієнтів із правостороннім II класом. Аналогічна картина спостерігалась в лівому м. masseter: у пацієнтів із лівостороннім II класом ЗЩА відсоток патологічних спайків був 1,9 разів більшим ( $p < 0,05$ ), ніж у пацієнтів із правостороннім II класом ЗЩА.

Відсоток патологічних спайків в м. temporalis як праворуч ( $17,5 \pm 3,81\%$ ), так і ліворуч ( $16,59 \pm 3,63\%$ ) був більшим у пацієнтів із лівостороннім II класом, ніж у пацієнтів із правостороннім II класом ( $10,27 \pm 4,22\%$  та  $7,35 \pm 3,51\%$ ), проте різниця статистично не підтвердилась (рис. 4).

Виявилось, що і в м. masseter, і в м. temporalis незалежно від сторони дистального співвідношення кількість патологічних спайків переважає праворуч. Це досить логічно для правостороннього II класу ЗЩА – кількість патологічних спайків більша на стороні дистального (патологічного) співвідношення молярів. Але незрозумілим залишається факт переважання кількості патологічних спайків при лівосторонньому II класі ЗЩА на боці нейтрального (нормального) співвідношення.

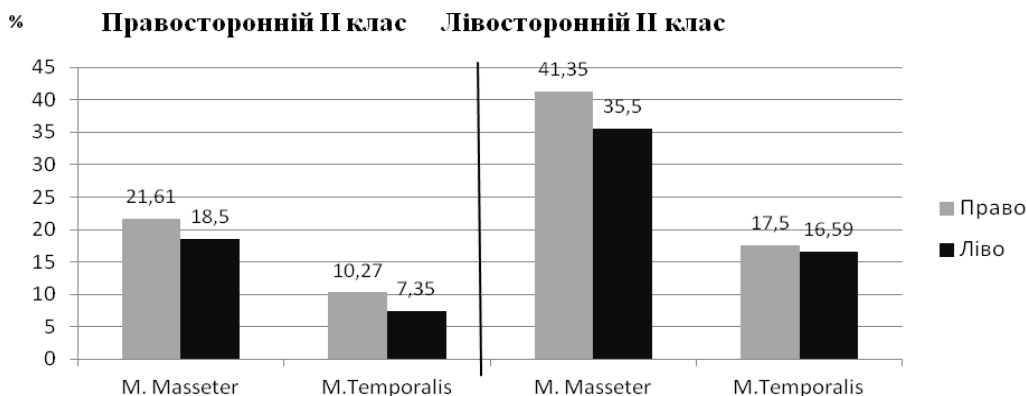


Рис. 4 Графічне зображення відсотка патологічних спайків на сторонах із дистальним та нейтральним співвідношенням при право- та лівосторонньому II класі зубощелепних аномалій.

Відомо, що переживання їжі краще відбувається на функціонально домінуючій стороні, тобто праворуч [6,9]. Можливо тому права сторона, як функціонально домінуюча, легше пристосовується до порушення співвідношення перших молярів, чого, напевно, не відбувається при лівосторонньому II класі ЗЩА.

### Висновки:

При односторонньому II класі ЗЩА за якісними та кількісними показниками виявлено функціональне домінування *m. temporalis*, що є функціонально підставою вважати даний вид прикусу за патологічний.

За результатами якісної оцінки ЕМГ лівосторонній II клас ЗЩА супроводжується більш вираженими функціональними порушеннями ( $p < 0,05$ ), ніж правосторонній II клас ЗЩА.

### Література

1. Дворник В.М. Комп'ютерна оцінка електроміографічної норми жувальних м'язів / В.М. Дворник // Матеріали I (VIII) з'їзду Асоціації стоматологів України (Київ, 30 листопада — 2 грудня 1999 р.). — К., 1999. — С. 391–392.
2. Каламарков Х.Л. Электромиография и электромиофонетрия жевательных и височных мышц у детей 7-12 лет с прогнатическим прикусом / Х.Л. Каламарков, Л.С. Персин // Стоматология. — 1974. — Вып. 5. — С. 65-72.
3. Куроедова В.Д. Новые аспекты болезни «зубочелюстная аномалия»: [монография] / В.Д. Куроедова, К.В. Седих. — Полтава: ТОВ НВП «УПТС», 2014. — 263 с.
4. Куроедова В.Д. Роль ортопантомографії в діагностиці одностороннього II класу зубочелюстних аномалій за Е.Н. Angle / В.Д. Куроедова, О.М. Макарова // Український стоматологічний альманах. — 2013. — № 5. — С. 64–66.
5. Куроедова В.Д. Состояние жевательных и височных мышц при дистальном прикусе и его изменения в динамике лечения (клинико-экспериментальное): автореф. дис. на здобуття наук. ступеня канд. мед. наук: спец. 14.01.22 □□Стоматология□□ / В.Д. Куроедова. — Киев, 1981. — 31с.
6. Лобзин О.В. Методика определения функциональной асимметрии у человека / О.В. Лобзин // Вопросы морфологии, физиологии, биохимии и авиационной медицины: Мат. Конф. — М., 1968. — С. 106–108.
7. Матрос-Таранец И.Н. Электромиография в стоматологии / Матрос-Таранец И.Н. — Донецк, 1997. — 170 с.
8. Набиев Н.В. Электромиография — современный метод диагностики функционального состояния мышц челюстно-лицевой области / Н.В. Набиев, Т.В. Клименкова, Л.С. Персин [и др.] // Ортодонтия. — 2009. — Вып. 2 (46). — С. 13–19.

### Реферат

СОСТОЯНИЕ ЖЕВАТЕЛЬНЫХ МЫШЦ У ВЗРОСЛЫХ ПАЦИЕНТОВ С ОДНОСТОРОННИМ II КЛАССОМ ЗУБОЧЕЛЮСТНЫХ АНОМАЛИЙ ПО ДАННЫМ ЭЛЕКТРОМИОГРАФИИ

Макарова А.Н.

Ключевые слова: электромиография жевательных мышц, односторонний II класс по Энглю.

Целью исследования было оценить функциональное состояние жевательных мышц (*m. masseter*, *m. temporalis*) у взрослых пациентов с односторонним II классом ЗЧА по Энглю. Группу исследования составили 17 взрослых (средний возраст  $22,8 \pm 1,0$ ) с полным комплектом зубов и односторонним II классом ЗЧА. Оценку электромиограмм жевательных мышц проводили по качественным показателям. У взрослых с односторонним II классом ЗЧА выявлено функциональное доминирование *m. temporalis* над *m. masseter*, что характерно для классического дистального прикуса, и найдено статистически достоверное функциональное отличие между право- и левосторонним II классом нарушений прикуса.

### Summary

STATE OF MASTICATORY MUSCLES IN ADULT PATIENTS WITH UNILATERAL CLASS II DENTOFACIAL ANOMALIES BASED ON ELECTROMYOGRAPHY STUDIES

Makarova O. M.

Key words: electromyography of masticatory muscles, unilateral Angle Class II dentofacial anomaly.

This study was aimed to assess the functional status of masticatory muscles (*m. Masseter*, *m. Temporalis*) in adult patients with unilateral Angle II Class dentofacial anomaly. The test group consisted of 17 adults (mean age  $22,8 \pm 1,0$ ) with full dentition and unilateral II Class dentofacial anomalies. Assessment of electromyograms of masticatory muscles was performed by analysing qualitative indicators. The adults of the test group showed functional dominance of *m. temporalis* over *m. masseter*, which is typical for the classical distal occlusion, and statistically significant functional difference between right and left Class II malocclusion was found out as well.

9. Физиология человека / [Коротко Г.Ф., Авдеев С.Н., Айсанов З.Р. и др.]; Под ред. В.М. Покровского. — [2-е изд.]. — М.: Медицина, 2003. — 656 с.
10. Angle E.H. Classification of Malocclusion / E.H. Angle // The Dental Cosmos. — 1899. — Vol. 41, No. 3. — P. 248-264.
11. Ferrario V.F. Electromyography activity of human masticatory muscles in normal young people. Statistical evaluation of reference values for clinical applications / V.F. Ferrario, C. Sforza, A. Jr. Miani [et al.] // J Oral Rehabil. — 1993. — V. 20. — P. 271-280.
12. Minich C.M. An evaluation of skeletal asymmetries in class II subdivision malocclusions using cone-beam computed tomography: disert. Master of Science in Dentistry / C.M. Minich // Craig Michael Minich. — Saint Louis University, 2011. — 68 p.

### References

1. Dvornyk V.M. Komp'yuterna otsinka elektromiografichnoy normy zhuval'nykh m'yaziv / V.M. Dvornyk // Materialy I (VIII) z'yizdu Asotsiatsiyi stomatolohiv Ukrainy (Kyuyiv, 30 lystopada — 2 hrudnya 1999 r.). — K., 1999. — P. 391–392.
2. Kalamarkov Kh.L. Elektromyohrafyya i elektromyofonometriyya zhevatel'nykh y vysochnykh mushts u detey 7-12 let s prohnatycheskym prykusom / Kh.L. Kalamarkov, L.S. Persyn // Stomatolohyya. — 1974. — V. 5. — P. 65-72.
3. Kuroedova V.D. Novye aspekty bolezni «zubochelyustnaya anomalya»: [monohrafyya] / V.D. Kuroedova, K.V. Syedykh — Poltava: TOV NVP «UPTS», 2014. — 263 p.
4. Kuroedova V.D. Rol' ortopantomografiy v diahnostytsi odnostoronno'oho II klasu zuboschelepykh anomaliy za E.H. Angle / V.D. Kuroedova, O.M. Makarova // Ukrainy'n'yy stomatolohichnyy al'manakh. — 2013. — № 5. — S. 64–66.
5. Kuroedova V.D. Sostoyanie zhevatel'nykh i visochnykh myshits pri distalnom prikuse i ego izmeneniya v dinamike lecheniya (kliniko-eksperimentalnoe): avtoref. dis. na zdobuttya nauk. stupenya kand. med. nauk: spets. 14.01.22
6. Lobzin O.V. Metodika opredeleniya funktsionalnoy asimmetrii u cheloveka / O.V. Lobzin // Voprosy morfologii, fiziologii, biokhimii i aviatsionnoy meditsyny: Mat. Konf. — M., 1968. — P. 106–108.
7. Matros-Taranets I.N. Elektromiografiya v stomatologi / Matros-Taranets I.N. — Donetsk, 1997. — 170p.
8. Nabiev N.V. Elektromiografiya — sovremennyy metod diahnostiki funktsionalnogo sostoyaniya myshits chelyustno-litsevoy oblasti / N.V. Nabiev, T.V. Klimenkova, L.S. Persin [i dr.] // Ortodontiya. — 2009. — V. 2 (46). — P. 13–19
9. Fiziologiya cheloveka / [Korotko G.F., Avdeev S.N., Aysanov Z.R. i dr.]; pod red. V.M. Pokrovskogo. — [2-e izd.]. — M.: Meditsina, 2003. — 656 p.
10. Angle E.H. Classification of Malocclusion / E.H. Angle // The Dental Cosmos. — 1899. — Vol. 41, No. 3. — P. 248-264.
11. Ferrario V.F. Electromyography activity of human masticatory muscles in normal young people. Statistical evaluation of reference values for clinical applications / V.F. Ferrario, C. Sforza, A. Jr. Miani [et al.] // J Oral Rehabil. — 1993. — V. 20. — P. 271-280.
12. Minich C.M. An evaluation of skeletal asymmetries in class II subdivision malocclusions using cone-beam computed tomography: disert. Master of Science in Dentistry / C.M. Minich // Craig Michael Minich. — Saint Louis University, 2011. — 68 p.