

### Реферат

МЕДИЧНІ АСПЕКТИ АДАПТАЦІЇ ТВАРИН ДО ДІЇ КСЕНОБІОТИКІВ

Шерстюк С.О., Наконечна С.А., Зубова Є.О., Наконечний Є.В., Іваненко М.О.

Ключові слова: адаптивні стрес-реакції, інтегральні фізіологічні показники, морфологічна картина крові, поверхнево-активні речовини, щури популяції Вістар.

У статті проведено дослідження адаптаційних можливостей організму тварин у відповідь на дію хімічного стресорного фактору у хронічному досліді на білих щурах популяції Вістар після 45-ти добового перорального травлення водними розчинами 1/100 та 1/10 ДЛ<sub>50</sub> поверхнево-активних речовин. При дослідженні динаміки приросту маси тіла, коефіцієнтів маси внутрішніх органів, гематологічних показників знайдена стійка стабілізація інтегральних фізіологічних функцій організму піддослідних тварин.

### Summary

MEDICAL ASPECTS OF ANIMALS' ADAPTATION TO EFFECTS PRODUCED BY XENOBIOTICS

Sherstyuk S. O., Nakonechnaya S.A., Zubova Ye.O., Nakonechniy Ye.V., Ivanenko M.O.

Key words: adaptive stress reactions, integrated physiological parameters, morphological picture of blood, surfactants, Wistar rats.

This article describes the study of adaptive abilities of animals developed in response to chemical stress factor in chronic experiments. White Wistar rats were administered aqueous solutions of surfactants in a dose of 1/100 and 1/10 DL<sub>50</sub> per orally every day. As a result of the long-term experiment (45 days), persistent stabilization of integrated physiological functions of the test animals was achieved. This was found out by evaluating an increase of the body mass, mass coefficients of internal organs, haematological indices. Non-ionic surfactant had a milder effect on the body, the dose of 1 / 100DL<sub>50</sub> produces almost no effect on the dynamics of the mass of white rats.

УДК 611.018.83:611.82-053.13

**Школьніков В. С.**

## **СТРУКТУРИЗАЦІЯ НЕЙРОННИХ КОМПЛЕКСІВ СЕГМЕНТІВ СПИННОГО МОЗКУ ЛЮДИНИ У ПРЕНАТАЛЬНОМУ ПЕРІОДІ ОНТОГЕНЕЗУ**

Вінницький національний медичний університет ім. М.І. Пирогова

*Дослідження спинного мозку ембріонів та плодів людини гестаційним терміном 4-5 – 39-40 тиж. дозволило встановити закономірності розвитку та структуризації нейронних комплексів сірої речовини сегментів. На 8-9 тиж. в передніх рогах у сегментах на рівні стовщень розрізняються дві групи нейронних комплексів: присередній та бічний. При цьому бічний нейронний комплекс поділяється на дві групи: передньо- і задньо-бічну. Нейробласти зазально-бічного ядра починають чітко окреслюватись на 9-10 тиж. В грудних сегментах у передніх рогах до 35-36 тиж. є тільки присередній нейронний комплекс. На 35-36 тиж. з'являється другий нейронний комплекс – бічний. У крижових сегментах протягом пренатального періоду в передніх рогах сформований бічний нейронний комплекс. У 7-8 тиж. утворюється проміжно-бічний нейронний комплекс. На 8-9 тиж. з'являється проміжно-присередній нейронний комплекс. У 9-10 тиж. формується грудне ядро. На 11-12 тиж. у крижових сегментах відособлюється крижове парасимпатичне ядро.*

Ключові слова: пренатальний період, спинний мозок, сіра речовина, нейронний комплекс.

*Дане дослідження виконане в рамках науково-дослідної роботи за темою «Встановлення закономірностей органогенезу та топографії внутрішніх органів грудної, черевної порожнин, а також структур центральної нервової системи плодів людини (макроскопічне, гістологічне, імуногістохімічне та УЗ-дослідження). Порівняння отриманих даних з аналогічними у плодів з вродженими аномаліями розвитку», № держ. реєстрації 0113U005070.*

### Вступ

Вивченню центральної нервової системи, зокрема, спинного мозку присвячена велика кількість наукових досліджень, які висвітлюють його еволюційний розвиток, морфологію та функціональне значення [1,3,10]. В процесі морфогенезу спинного мозку людини і тварин відбуваються перетворення його структури, що призводить до формування ядер сірої речовини. У розвитку спинного мозку і складаючих його стінку шарів матриксу, сірої і білої речовини, вочевидь, виявляється вентро-дорзальна послідовність росту та диференціювання, яку слід вважати філогенетично обумовленою, що відображує послідов-

ність розвитку як власного сегментарного апарату, так і прогресуючу цефалізацію спинного мозку [4]. Проте не конкретизовані терміни структуризації нейронних комплексів по-сегментно протягом пренатального періоду та зв'язок їх із формоутворенням сірої речовини.

### Мета дослідження

Вивчення закономірностей розвитку та структурної організації нейронних комплексів сегментів спинного мозку людини у пренатальному періоді онтогенезу.

### Об'єкт і методи дослідження

Дане дослідження виконано на 248 ембріонах

та плодах людини гестаційним терміном від 4-5 тиж. до 39-40 тиж., що розвивалися у матці за відсутності явно виражених пошкоджуючих чинників зовнішнього і внутрішнього середовища, одержаних при медичних абортах, або мертворождалих у відносно здорових матерів у Вінницькому обласному патологоанатомічному бюро та пологових будинках м. Вінниці і загинули від причин, не пов'язаних із захворюваннями головного або спинного мозку.

Оглядові препарати спинного мозку забарвлювали гематоксиліном та еозинном, толуїдиновим синім, за Ван-Гізона, а також проводили імпрегнацію сріблом по Більшовському.

Всі отримані препарати оцінювали візуально за допомогою мікроскопа Micromed XS 5520, відеозахват здійснювали камерою ScienceLab DCM 520. Під час морфометричного дослідження серій зрізів сегментів спинного мозку була застосована програма Photo M 1.21 (комп'ютерна гістометрія).

Статистичний аналіз цифрових значень здійснювався за допомогою стандартного програмного пакета «Statistica 8.0» фірми Statsoft.

Матеріали дослідження не заперечують основним біоетичним нормам Гельсінської декларації прийнятої 59-ю Генеральною асамблеєю Всесвітньої медичної асоціації у 2008 році (витяг з протоколу засідання Комітету біоетики ВНМУ ім. М. І. Пирогова № 9 від 04.09.2014 р.).

### Результати дослідження та їх обговорення

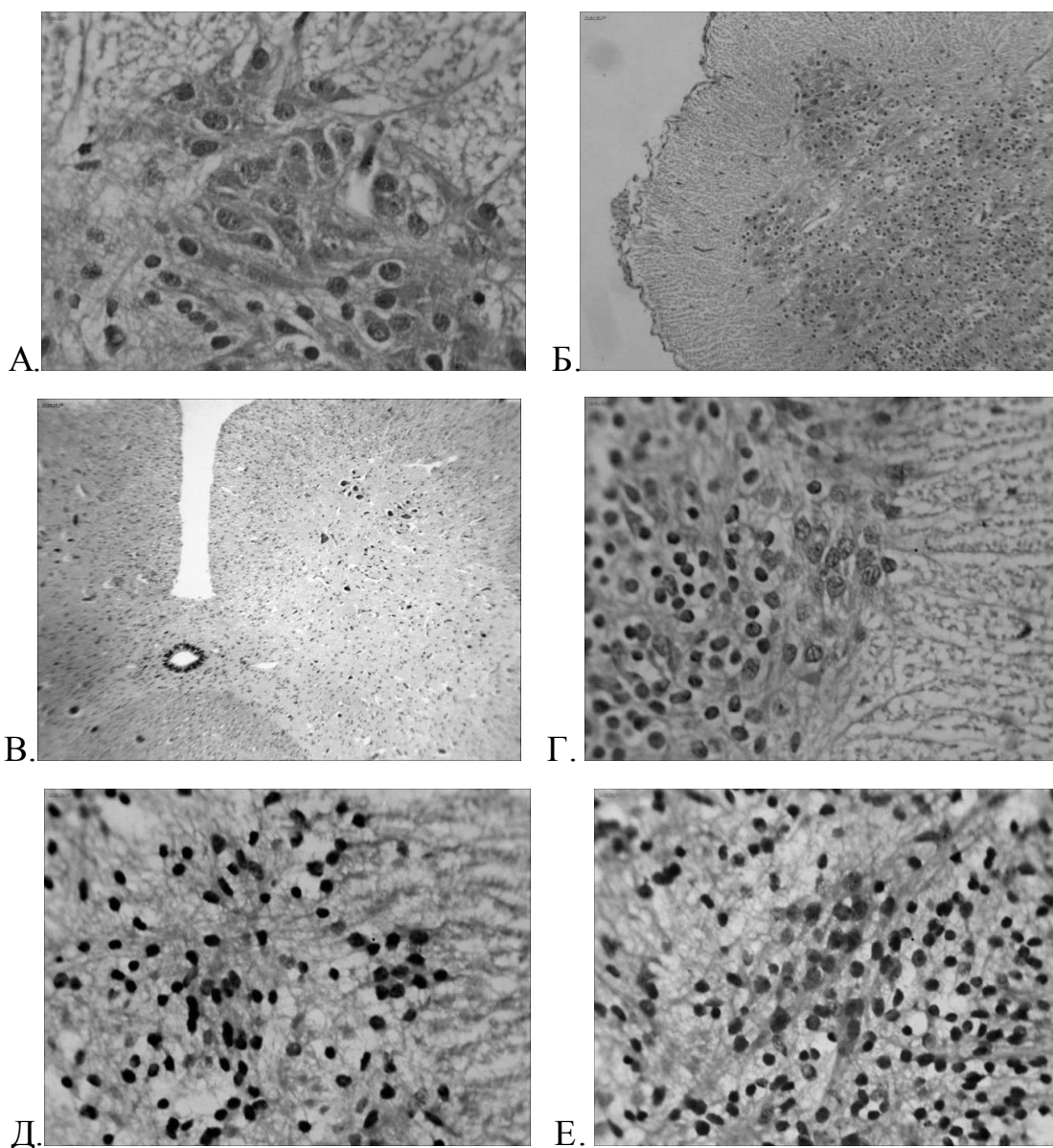
У ембріонів людини до початку 7-го тиж. сіра речовина спинного мозку ще не має диференціювання на передні та задні роги, оскільки тільки відбулося формування мантийного шару з базальної та крилової пластинок. Вентральна частина сірої речовини (базальна пластинка) – місце майбутніх передніх рогів – найширша і відносно незначно звужується у дорзальному напрямку до крилової пластинки. При цьому, ширина мантийного шару зменшується у вентродорзальному напрямку. Така тенденція зберігається протягом усього спинного мозку, тому, цим фактом можливо пояснити, що у наступному передні роги відносно більші за задні роги. Також, до початку плодового періоду зберігається й *sulcus limitans*, яка є межею між базальною та крилоподібною пластинками.

На 7-8-му тиж. у мантийному шарі вже чітко можливо розрізнити форму передніх та задніх рогів. Вивчення морфології бічних рогів спинного мозку у пренатальному періоді, проведене Єгоровою В. А. (1975) показало, що бічні роги фор-

муються до кінця ембріонального періоду [2]. На наш погляд доречно було б конкретизувати, що утворення бічних рогів в грудних сегментах відбувається наприкінці 7-го тиж., а сталість форми бічні роги набувають на 8-9 тиж. Бічні роги крижових сегментів починають своє утворення дещо пізніше – на 9-10 тиж. Таким чином, до 8-9 тиж. мантийний шар протягом усього спинного мозку людини при горизонтальному перетині має чіткий поділ на роги, але форми, яка притаманна дорослій людині до самого народження, не спостерігається.

Кореляції між формоутворенням сірої речовини сегментів та структуризації нейронних комплексів нами не встановлено. Так, у ембріонів 6-7-го тиж. нейробласти усіх сегментів протягом спинного мозку, які виселяються з нейроепітеліального шару утворюють мантийний шар. У верхівки та уздовж латерального краю базальної пластинки відбувається скупчення клітин, які відрізняються відносно великим світлим ядром, що оточене вузькою стрічкою цитоплазми і яка переходить у відростки. Такі клітини прийнято називати руховими нейробластами [10,11]. Отже, у даному віці структуризації нейронних комплексів на окремі групи в передніх рогах у сегментах не відбувається. У 7-8 тиж. у верхівки передніх рогів грудних сегментів, ближче до присереднього краю спостерігається скупчення рухових нейробластів, які тільки починають формувати окремий нейронний комплекс (рис. 1). Сутулова Н. С. (1974) у своїх дослідженнях стверджує, що до кінця народження дитини руховий нейронний комплекс грудних сегментів на окремі групи не поділяється [5].

Проте більшість дослідників розвитку спинного мозку вказують на те, що перед народженням у грудних сегментах з'являється малочисельна група рухових нейронів, які розташовуються у передньо-бічного краю передніх рогів [8,11]. Beard R. (1984) пояснює появу бічного нейронного комплексу у грудних сегментах з ускладненням рухів тулуба плода – обертові рухи і готовність таким чином до проходження через природні пологові шляхи [8]. В грудних сегментах людини зрілого віку Brown A. G. (1981) визначає дві групи нейронних комплексів – присередню та бічну [8]. Ми констатуємо той факт, що у всіх випадках на 35-36 тиж. латерально та позаду від попереднього нейронного комплексу з'являється малочисельне скупчення клітин, які утворюють передньо-бічний нейронний комплекс грудних сегментів (рис. 1).



*Рис. 1. А - скупчення рухових нейробластів відбувається у верхівки передніх рогів (7-8 тиж.). Зб.×400. Фарб.-гемат.-еозин. Б - присередня та бічна групи рухових нейронних комплексів в межах передніх рогів (8-9 тиж.). Зб.×100. Фарб.-гемат.-еозин. В - рухового нейронного комплексу грудних сегментів має поділ на присередню та бічну групи (35-36 тиж.). Зб.×100. Фарб.-гемат.-еозин. Г - формування проміжно-бічного нейронного комплексу бічних рогів (7-8 тиж.). Зб.×400. Фарб.-гемат.-еозин. Д - проміжно-присереднє та проміжно-бічне ядра (8-9 тиж.). Зб.×400. Фарб.-гемат.-еозин. Е - формування грудного ядра (9-10 тиж.). Зб.×400. Фарб.-гемат.-еозин.*

У 8-9 тиж. в передніх рогах у сегментах на рівні стовщень вже чітко розрізняються дві групи нейронних комплексів: присередній – розташований біля присереднього краю та більш багаточисельний, бічний – уздовж бічного краю до проміжної зони (рис. 1). При цьому, бічний нейронний комплекс у більшості випадків має дві групи: передньо- та задньо-бічну. Слід зазначити, що чіткого визначення третьої групи – зазадньо-бічного ядра у цьому віковому періоді ще не має, але у задній частині задньо-бічного нейронного комплексу починає визначатись не велике скупчення відносно дрібних рухових нейробластів. Також, у 8-9 тиж. уздовж бічного краю

крижових сегментів вже чітко розрізняється бічний нейронний комплекс, який зберігається до народження. Цікавий факт у своїх дослідженнях крижових сегментів спинного мозку людини наводить Цанг Ю-чуан (1961) [6]. З 12 препаратів – у 9 дорослих та новонароджених автором описані дорсо-медіальні колони клітин у нижніх крижових сегментах, які він називає комісуральним руховим ядром (іннервація *mm. sacrospinales multifidi*); у 3 плодів такий утвір ним не встановлений [6]. Наші дослідження не підтвердили наявності у крижових сегментах спинного мозку плодів такого нейронного комплексу.

У 7-8 тиж. синхронно із початком формогенезу бічних рогів у верхівки починають скупчува-

тись дрібні вегетативні нейробласти, які утворюють проміжно-бічний нейронний комплекс, від аксонального холміка яких відходить короткий аксон (рис. 1). Ядра таких нейронів повністю заповнюють площу клітини. У 8-9 тиж. з'являється група нейробластів присередньо від скупчення вегетативних нейробластів, утворюючих проміжно-присередній нейронний комплекс (див. рис.1). В 9-10 тиж. у основи задніх рогів, ближче до дорзальної частини центрального каналу спостерігається скупчення відносно дрібних нейробластів, які утворюють грудне ядро, причому краще виражене у нижніх грудних сегментах (рис. 1). За думкою Шулейкіна К. В. (1979) на препаратах 9-тижневого плода всі клітинні групи вже відокремлені в усіх сегментах [7]. За нашими даними останнім, у 11-12 тиж., відособлюється у вигляді тонкої смужки у верхівки бічних рогів крижових сегментів крижове парасимпатичне ядро. Крім того, слід додати, що чіткість відособлення має краніо-каудальний характер, тобто краще відособлюються нейронні комплекси шийних сегментів, у наступному – в грудних, потім – в поперекових, і в останню чергу – у крижових.

Таким чином, у процесі дослідження нами встановлені закономірності розвитку та структуризація нейронних комплексів сірої речовини уздовж спинного мозку ембріонів та плодів людини в пренатальному періоді онтогенезу.

### Висновки

1. На 8-9 тиж. в передніх рогах у сегментах на рівні шийного та попереково-крижового стовця чітко розрізняються дві групи нейронних комплексів: присередній та бічний. При цьому, бічний нейронний комплекс має чітко виражені дві групи: передньо- і задньо-бічну. Нейробласти зазадньо-бічного ядра починають чітко окреслюватись на 9-10 тиж.

2. В грудних сегментах, від кінця ембріонального періоду та до 35-36 тиж., у передніх рогах є тільки присередній нейронний комплекс. На 35-36 тиж. з'являється другий нейронний комплекс – бічний. У крижових сегментах протягом пренатального періоду в передніх рогах сформований бічний нейронний комплекс.

3. У 7-8 тиж. синхронно із початком формогенезу бічних рогів у верхівки утворюється проміжно-бічний нейронний комплекс. На 8-9 тиж. з'являється проміжно-присередній нейронний комплекс. У 9-10 тиж. в основі задніх рогів, ближче центрального каналу формується грудне ядро. На 11-12 тиж. у верхівки бічних рогів крижових сегментів відособлюється крижове парасимпатичне ядро.

### Перспективи подальших досліджень

Подальші комплексні дослідження передба-

чають встановлення закономірностей розвитку спинного мозку людини у пренатальному періоді із застосуванням імуно-гістохімічних методик та порівняння отриманих даних із особливостями структурної організації спинного мозку плодів із мальформаціями.

### Література

1. Бурдей Г.Д. Спинной мозг / Г.Д. Бурдей. – Саратов, 1984. – 236 с.
2. Егорова В.А. Морфология боковых рогов спинного мозга человека в пренатальном периоде развития : автореф. дис. на соискание научной степени канд. мед. наук : спец. 14.00.02 «Анатомия человека» / В. А. Егорова. – Днепропетровск, 1975. – 25 с.
3. Кривецкий В.В. Эмбриотопография грудных спинномозговых нервов у раннему периоду онтогенезу людини / В.В. Кривецкий, И.И. Кривецька, Б.Ю. Банул // Труды Крымского государственного медицинского университета им. С. И. Георгиевского : Симферополь, 2010. – Т. 146. – С. 41–44.
4. Леонтьук А.С. Динамика морфогенеза грудного отдела спинного мозга у человека и животных / А.С. Леонтьук // Тез. докл. VI научн. конф. по эволюционной физиологии : Ленинград, 1972. – С. 127–128.
5. Сутулова Н.С. Материалы по развитию нейронов переднего рога спинного мозга человека / Н.С. Сутулова // Материалы научной конф. «Эмбриогенез органов человека». - Волгоград, 1974. – С. 115–117.
6. Цанг Ю-чуан. О комиссуральном ядре в крестцовом отделе спинного мозга человека / Ю-чуан Цанг // Архив анатомии, гистологии и эмбриологии. – 1961. – № 10. – С. 41–43.
7. Шулейкіна К.В. Нейронные механизмы развивающегося мозга / К.В. Шулейкіна. – Москва. : Из-во "Наука", 1979. – 260 с.
8. Beard R. Fetal Physiology and Medicine: The Basis of Perinatology / R. Beard, P. Nathanielsz. – New York, London : Marcel Dekker, 1984. – 825 p.
9. Brown A. G. Organization in the Spinal Cord / A. G. Brown. – Berlin, 1981. – 238 p.
10. Ernst L. Color atlas of fetal and neonatal histology / L. Ernst, E. Ruchelly, D. Huff. - New York, Heidelberg, London : Springer, 2011. – 399 p.
11. Eyre J.A. Development of the human spinal cord / J.A. Eyre, G.J. Clowry // Brain. – 2002. – № 9. – P. 2134–2136.

### References

1. Burdej G.D. Spinoj mozg / G.D. Burdej. – Saratov, 1984. – 236 s.
2. Egorova V.A. Morfoloģija bokovih rogov spinnogo mozga cheloveka v prenatal'nom periode razvitiya : avtoref. dis. na soiskanie nauchnoj stepeni kand. med. nauk : spec. 14.00.02 «Anatomija cheloveka» / V. A. Egorova. – Dnepropetrovsk, 1975. – 25 s.
3. Kriveck'ij V.V. Embriotopografija grudnih spinnomozgovih nerviv u rann'omu periodu ontogenezu ljudini / V.V. Kriveck'ij, I.I. Krivec'ka, B.Ju. Banul // Trudy Krymskogo gosudarstvennogo medicinskogo universiteta im. S. I. Georgievskogo : Simferopol', 2010. – T. 146. – S. 41–44.
4. Leontjuk A.S. Dinamika morfogeneza grudnogo otdela spinnogo mozga u cheloveka i zhivotnyh / A.S. Leontjuk // Tez. dokl. VI nauchn. konf. po jevoljucionnoj fiziologii : Leningrad, 1972. – S. 127–128.
5. Sutulova N.S. Materialy po razvitiju neuronov perednego roga spinnogo mozga cheloveka / N.S. Sutulova // Materialy nauchnoj konf. «Jembrigenez organov cheloveka». - Volgograd, 1974. – S. 115–117.
6. Cang Ju-chuan. O komissural'nom jadre v krestcovom otdelie spinnogo mozga cheloveka / Ju-chuan Cang // Arhiv anatomii, gistologii i jembrilogii. – 1961. – № 10. – S. 41–43.
7. Shulejkina K.V. Nejrornyje mehanizmy razvivajushhegosja mozga / K.V. Shulejkina. – Moskva. : Iz-vo "Nauka", 1979. – 260 s.
8. Beard R. Fetal Physiology and Medicine: The Basis of Perinatology / R. Beard, P. Nathanielsz. – New York, London : Marcel Dekker, 1984. – 825 p.
9. Brown A. G. Organization in the Spinal Cord / A. G. Brown. – Berlin, 1981. – 238 p.
10. Ernst L. Color atlas of fetal and neonatal histology / L. Ernst, E. Ruchelly, D. Huff. - New York, Heidelberg, London : Springer, 2011. – 399 p.
11. Eyre J.A. Development of the human spinal cord / J.A. Eyre, G.J. Clowry // Brain. – 2002. – № 9. – P. 2134–2136.

### Реферат

СТРУКТУРИЗАЦІЯ НЕЙРОННИХ КОМПЛЕКСОВ СЕГМЕНТОВ СПИННОГО МОЗГА ЧЕЛОВЕКА В ПРЕНАТАЛЬНОМУ ПЕРІОДІ ОНТОГЕНЕЗА

Школьников В. С.

Ключевые слова: пренатальный период, спинной мозг, серое вещество, нейронный комплекс

Исследования спинного мозга эмбрионов и плодов человека гестационным термином 4-5 – 39-40 нед. позволили установить закономерности развития и структуризации нейронных комплексов серого вещества сегментов. На 8-9 нед. в передних рогах в сегментах на уровне утолщений различаются две группы нейронных комплексов: медиальный и латеральный. При этом латеральный нейронный комплекс делится на две группы: передне- и задне-латеральную. Нейробласты зазадне-латерального ядра начинают четко очерчиваться на 9-10 нед. В грудных сегментах в передних рогах до 35-36 нед. есть только медиальный нейронный комплекс. На 35-36 нед. появляется другой нейронный комплекс – латеральный. В крестцовых сегментах на протяжении пренатального периода в передних рогах сформированный латеральный нейронный комплекс. В 7-8 нед. образуется промежуточно-латеральный нейронный комплекс. На 8-9 нед. появляется промежуточно-медиальный нейронный комплекс. В 9-10 нед. формируется грудное ядро. На 11-12 нед. в крестцовых сегментах выделяется крестцовое парасимпатическое ядро.

### Summary

STRUCTURING NEURONAL COMPLEXES OF HUMAN SPINAL CORD SEGMENTS IN PRENATAL ONTOGENESIS

Shkolnikov V. S.

Key words: prenatal period, spinal cord, gray matter, neurons complex.

Introduction. During morphogenesis spinal cord in humans and animals underwent transformations of its structure that led to the formation of nuclei of gray matter.

The aim is to study the patterns of developmental and the structural organization of neural system segments of the spinal cord in humans during prenatal ontogenesis.

Objects and methods. This study was performed on 248 human embryos, whose fetal gestational period ranged from 4-5 weeks to 39-40 weeks. The material was taken in medical abortions or as a result of stillbirths in relatively healthy mothers, Vinnytsia regional morbid anatomy bureau and Vinnytsya maternity hospital. During the intrauterine developed there were no serious damaging factors produced by external and internal environment. The study of embryos of 6-7<sup>th</sup> gestation weeks demonstrated neuroblasts in all segments within the spinal cord formed from mantle layer. In the apex and along the lateral edge of the plate there were basal cell clusters that differed relatively by large bright nucleus, which was surrounded by a narrow strip of cytoplasm. So, in this age of structuring the neural systems in separate groups in the anterior horns of segments starts developing. In 7-8 weeks the top of the anterior horn of thoracic segments was closer to the medial edge of the observed clusters motor neuroblasts that began forming separate neural complex. At 35-36 weeks there was a cluster of small cells that formed the anterior-lateral neurons complex of thoracic segments. In 8-9 weeks in front of the horns at thickened segments, two groups of neural systems, medial and lateral, were clearly distinguished: Thus, lateral neurons in most cases complex were made of two groups: anterior- and posterior-lateral. It should be noted the third group with retro-posterior-lateral nucleus in this age period was not clearly found out, but at the back of the posterior portion of the neural complex there was no large concentration of relatively small motor neuroblasts. In 7-8 weeks intermediate-lateral neural complex started developing. In 8-9 weeks there was a group of neuroblasts accumulated medially of vegetative neuroblasts, creating intermediate-medial neural complex. At 9-10 weeks posterior at the base of the horn, close to the dorsal part of the centre canal, we observed clusters of small relatively neuroblasts that formed the core of the thorax, and were better expressed in the lower thoracic segments. The results of the study described enables to establish patterns of development and structuring of neural systems in the gray matter of the spinal cord of embryos and fetuses in human prenatal ontogenesis.