

calcium citrate, which had certain hollows in some areas. 25% solution facilitated complete filling of the root canal with calcium citrate. Along the entire length of the channel we could see separate hollows formed by material which adhered to the walls of the pulpal dentin. These peculiarities of citric acid should be taken into account during endodontic treatment.

УДК 611.92+616.314-089.23

Макарова О.М., Курасдова В.Д.

ОБ'ЄКТИВНА ОЦІНКА ТА ОСОБЛИВОСТІ СПРИЙНЯТТЯ АСИМЕТРІЇ ОБЛИЧЧЯ

ВДНЗУ "Українська медична стоматологічна академія", м. Полтава

Естетичні результати лікування є першочерговими для пацієнтів, адже саме порушення естетики обличчя та посмішки змушує дорослих звертатися до ортодонта. Тому методи оцінки симетрії обличчя мають бути інформативними для ортодонта та спрямованими на досягнення максимально адекватної оцінки пацієнтом свого зовнішнього вигляду. Проте проблема сприйняття естетики обличчя, зокрема його симетрії, вивчена недостатньо. Метою дослідження було об'єктивно оцінити симетричність обличчя дорослих пацієнтів із одностороннім II класом зубощелепних аномалій за Енглеєм і визначити особливості візуального сприйняття симетрії та її впливу на оцінку його привабливості. Об'єктивна оцінка симетрії обличчя проводилась методом фотометрії. Основну групу склали 22 пацієнти із одностороннім II класом зубощелепних аномалій, групу контролю – 10 осіб із ортогнатичним прикусом. На фотознімках оцінювали симетричність середньої та нижньої третини обличчя, трансверзальну та вертикальну асиметрію губ. Дослідження сприйняття симетрії обличчя проводили шляхом анкетування респондентів. Встановлено, що асиметрія обличчя у пацієнтів із одностороннім II класом ЗЩА виражена більше ($p < 0,001$), ніж у дорослих із ортогнатичним прикусом. Асиметрія губ у пацієнтів із одностороннім II класом ЗЩА не виходила за межі фізіологічної асиметрії. Згідно результатів анкетування, прослідковується значний вплив симетрії обличчя на сприйняття його привабливості: симетричні обличчя здаються більш привабливими. І навпаки: обличчя, які здаються непривабливими, ми схильні сприймати як асиметричні. Отже, симетрія є важливим критерієм візуальної оцінки привабливості обличчя, тому ретельна діагностика асиметрії обличчя та пошук методів її корекції є актуальним напрямком подальших наукових пошуків.

Ключеві слова: естетика обличчя, симетрія, односторонній II клас ЗЩА.

Робота є фрагментом ініціативної НДР ВДНЗУ «Українська медична стоматологічна академія» «Стан ортодонтичного здоров'я та його корекція у пацієнтів різного віку із дистальним прикусом» (№ державної реєстрації 0113U003539).

Відправним пунктом для визначення потреби дорослого пацієнта в ортодонтичному лікуванні є скарги самого пацієнта [1], адже під ортодонтичним здоров'ям розуміють такий стан параметрів щелепно-лицевої ділянки, який не лише забезпечує морфофункціональній оптимум, а й душевне і соціальне благополуччя людини [2]. Тому естетичні результати лікування є першочерговими для пацієнтів, адже саме порушення естетики обличчя та посмішки змушує дорослих звертатися до ортодонта [2,3].

Сприйняття естетики обличчя відбувається за рахунок естетичної оцінки його окремих частин, особливу роль при цьому відіграють середня і нижня його третини [4]. Індивідуальна концепція зовнішності формується з двох складових: самосприйняття та оцінки зі сторони (реакції оточуючих на власну зовнішність) [1]. Звісно не завжди власна оцінка зовнішності співпадає з думкою оточуючих, особливо актуальною стає ця проблема на прийомі у лікаря-ортодонта, коли внутрішня картина хвороби [2] не відповідає об'єктивній дійсності. Тому методи оцінки симетрії обличчя мають бути інформативними для ортодонта та спрямованими на досягнення максимально адекватної оцінки пацієнтом свого зовнішнього вигляду. Проте проблема сприйняття естетики обличчя, зокрема його симетрії, вивче-

на недостатньо.

Тому метою нашого дослідження було об'єктивно оцінити симетричність обличчя дорослих пацієнтів із одностороннім II класом зубощелепних аномалій (ЗЩА) за Енглеєм [5] і визначити особливості візуального сприйняття симетрії та її впливу на оцінку його привабливості.

Об'єкти та методи дослідження. Дослідження складалось з двох етапів: 1 етап – об'єктивне дослідження симетрії обличчя методом фотометрії. Основну групу склали 22 пацієнти із одностороннім II класом ЗЩА. В основній групі було виділено дві підгрупи: підгрупа А – 10 пацієнтів із одностороннім II-1 класом ЗЩА та підгрупу Б – 12 пацієнтів із одностороннім II-2 класом ЗЩА. Групу контролю склали 10 осіб із ортогнатичним прикусом. Перед фотографуванням дослідженим проводили маркування нашкірних точок: glabella, nasion, subnasale, pogonion, gonion. Фотографування проводили за допомогою цифрового фотоапарату „SONY” DSC-T200 (8,1 megapixel) при масштабі зйомки 1:1 на фокусній відстані 150 см при зафіксованому положенні голови по франкфуртській горизонталі у проєкціях анфас. На фотознімках оцінювали симетричність середньої та нижньої третини обличчя, трансверзальну асиметрію губ (відносно середньо-сагітальної площини), вертикальна аси-

метрія губ (відносно лінії зіниць (pupilla). Розраховували індекси трансверзальної та вертикальної асиметрії губ [6]. Всього проведено 160 вимірювань: 128 лінійних та 32 куткових.

Другий етап – дослідження сприйняття симетрії обличчя. Для цього з реальних фото пацієнтів, шляхом комп'ютерного моделювання, ство-

рували два ідеально симетричних обличчя: так званий «правий» і «лівий» фотороботи.

З реальних фото пацієнтів та фотороботів був створений альбом, де 2 фотознімки – штучно створені, ідеально симетричні та один – реальне обличчя (рис.1).

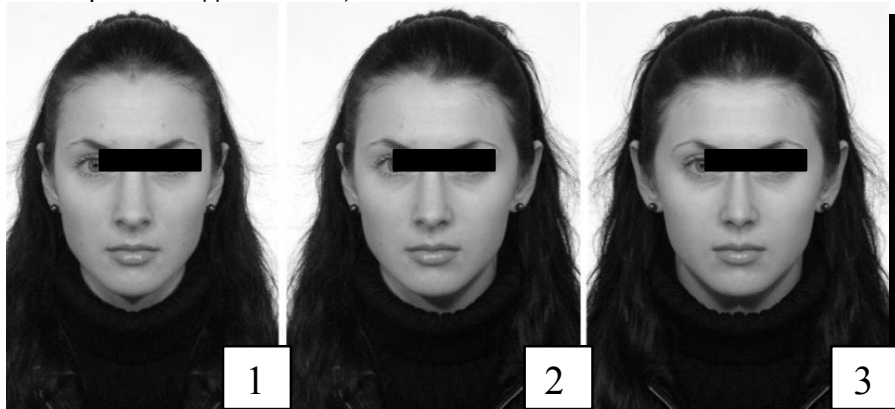

Рис. 1. Фрагмент фотоальбому: 1 – правий фоторобот, 2 – реальне обличчя, 3 – лівий фоторобот.

Всього змодельовано 40 «ортодонтичних фотороботів» та створено фотоальбом з 60 фотознімків. На основі створеного альбому було проведено анкетування 50 лікарів-інтернів за спеціальністю «Стоматологія». За умовами анкетування респондентам було запропоновано відповісти на ряд запитань по кожному з комплектів фотознімків.

Респондентам не було заздалегідь відомо які фото є реальними, а які створені штучно. Анкета складалась з п'яти запитань, при відповіді на які потрібно було вказати номер фотознімка, що на думку респондента, відповідає даному питанню:

1. Яке обличчя ви вважаєте найбільш привабливим ?
2. Яке обличчя ви вважаєте найбільш природнім ?
3. Яке обличчя вам здається найбільш симетричним ?

4. Яке обличчя ви вважаєте найменш привабливим ?
 5. Яке обличчя вам здається найбільш асиметричним ?
- Всього проаналізовано 1000 відповідей у 50 анкетах. Отримані результати оброблені статистично.

Результати та їх обговорення

Відомо, що серединна лінія (true vertical) проходить через середину лоба, перенісся, кінчик носа і губи, розділяючи обличчя на дві частини, перпендикулярно пересікаючи лінію погляду і співпадає з лінією glabella-menton [7]. При асиметрії обличчя true vertical та glabella-menton не співпадають, утворюючи кут асиметрії (α) (рис. 2).

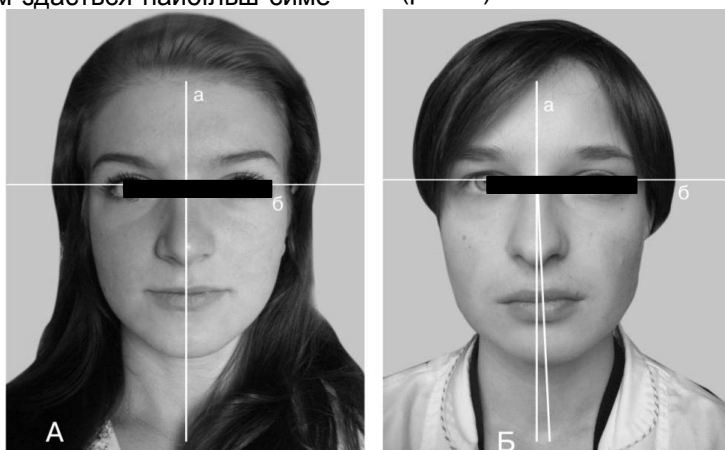


Рис. 2 Вигляд обличчя анфас обстеженої Р., 21 рік, діагноз: ортогнатичний прикус (А) та пацієнтки В., 22 роки, діагноз: ліво-сторонній II₁ клас ЗЩА (Б). Умовні позначення: а – true vertical; б – glabella-menton.

Найбільшим значення кута асиметрії було у пацієнтів із одностороннім II₁ класом ЗЩА – $2,1 \pm 0,29^\circ$, який значно, майже в 3,9 рази, перевищує ($p < 0,001$) показник в групі контролю

($0,54 \pm 0,18^\circ$). У пацієнтів із одностороннім II₂ класом ЗЩА спостерігалась тенденція ($p < 0,1$) до збільшення кута асиметрії до $1,29 \pm 0,37^\circ$, тобто більше ніж вдвічі у порівнянні з особами із орто-

гнатичним прикусом (групою контролю).

Кут асиметрії у пацієнтів із одностороннім II₁ класом ЗЩА був більшим, ніж у пацієнтів із одностороннім II₂ класом ЗЩА, проте різниця мала низький рівень статистичної достовірності ($p < 0,2$). Тому в нас немає підстав із науковою достовірністю стверджувати, що у пацієнтів із одностороннім II₁ класом ЗЩА асиметрія обличчя виражена більше, ніж у пацієнтів із одностороннім II₂ класом ЗЩА. А от високі показники статистичної достовірності ($p < 0,001$) при порівнянні кута асиметрії між пацієнтами із одностороннім II₁ класом ЗЩА та осіб із ортогнатичним прикусом дозволяють стверджувати, що асиметрія обличчя у дорослих із одностороннім II₁ класом ЗЩА виражена більше, ніж у дорослих із ортогнатичним прикусом.

На фотознімках анфас також оцінювалась асиметрія губ у спокої та при посмішці.

Індекс трансверзальної асиметрії губ (AS_T) в підгрупі А склав ($5,59 \pm 1,45$)%, в підгрупі Б – незначно менше – $4,59 \pm 1,12$ %. Найменший індекс трансверзальної асиметрії губ був в групі контролю (при ортогнатичному прикусі) $3,27 \pm 1,35$ %. Проте статистично достовірної різниці індексів AS_T між групами не виявлено.

Індекс вертикальної асиметрії губ (AS_V) в підгрупі А склав $0,89 \pm 0,22$ %, а в підгрупі Б – $0,77 \pm 0,17$ %, що незначно перевищувало аналогічний показник в групі контролю ($0,76 \pm 0,23$ %).

Таким чином, індекси трансверзальної та вертикальної асиметрії губ були більшими в основній групі дослідження, тобто у пацієнтів із одностороннім II класом ЗЩА за Е. Енглема (як з першим, так і другим підкласами). Проте різниці вказаних параметрів між основною групою дослідження та контролю статистично не підтвердились. З чого ми зробили два висновки: асиметрія губ (трансверзальна та вертикальна) у спокої в осіб із одностороннім II класом ЗЩА дещо більш виражена, ніж у осіб із ортогнатичним прикусом, проте не виходить за межі фізіологічної асиметрії; навіть дорослим із ортогнатичним прикусом також властива незначна асиметрія губ.

В обох групах дослідження та в групі контролю індекс трансверзальної асиметрії губ (AS_T) переважав індекс вертикальної асиметрії (AS_V). Таким чином, асиметрія губ обумовлена невідповідністю їх трансверзальних параметрів в більшій мірі, ніж вертикальних, як у пацієнтів із одностороннім II класом ЗЩА (II₁ та II₂), так і в осіб із ортогнатичним прикусом.

Аналіз результатів проведеного анкетування показав, що 34% опитаних назвали найбільш привабливими реальні обличчя, а переважаюча більшість – 66% респондентів – один із штучно створених ідеально симетричних варіантів. При цьому 28% респондентів назвали найбільш привабливими «праві» обличчя, 38% – «ліві». Відомо, що ліва половина обличчя є більш витонченою та чуттєвою, адже іннервується правою півкулею мозку (відповідальною за сферу емоцій-

ної діяльності) обличчя [8]. Напевне тому, ліві фотороботи здавалися більш привабливими, ніж праві.

Найбільш природними 62% опитаних назвали реальні обличчя, 38% – штучно створені. Із них 24% респондентів найбільш природними назвали праві фотороботи, а 14% – ліві варіанти.

Позиції «найбільш привабливе» і «найбільш природне» обличчя співпали лише у 26% випадків. Напевне це є свідченням того, що природність обличчя не є основним критерієм його привабливості. Під природним розуміють таке, що найменш зазнало змін від рук людини. З огляду на потужну всесвітню індустрію краси та постійну масову пропаганду "ідеальної зовнішності", зазвичай підправленої в фотопопі, природна зовнішність поступається створеному ідеальному образу. Це підтверджується і тим фактом, що позиції «найбільш природне» та «найбільш асиметричне» обличчя співпали у 40% відповідей.

Найбільш симетричними обличчями майже всі опитані – 94% – назвали один із штучно створених фотороботів, при цьому 38% респондентів назвали цей же, ідеально симетричний, варіант найбільш привабливим.

Тільки 4% опитаних помітили ідеальну симетрію одразу двох лівих і правих співставлених варіантів. Напевне, візуально людина не завжди здатна точно визначити ідеальну симетрію такого складного об'єкта як людське обличчя і при оцінці його симетрії багато в чому орієнтується на ступінь його привабливості. Це припущення підтверджується тим, що позиції «найбільш привабливе» і «найбільш симетричне» обличчя співпали в 42% випадків. Стільки ж, 42%, склали респонденти, які назвали найменш привабливе обличчя найбільш асиметричним.

Цікавим є той факт, що 16% респондентів назвали найменш привабливим один із штучно створених варіантів і цей же варіант назвали найбільш асиметричним, що було виключено методикою створення фотороботу. Іншими словами, 16% респондентів сприйняли ідеально симетричні фотороботи «найбільш асиметричними», тому що на їх думку вони були найменш привабливими. Отже, прослідковується значний вплив симетрії обличчя на сприйняття його привабливості: симетричні обличчя здаються більш привабливими, і навпаки: обличчя, які здаються непривабливими, ми схильні сприймати як асиметричні.

Висновки:

У дорослих із ортогнатичним прикусом відмічається незначна асиметрія обличчя ($0,54 \pm 0,18^\circ$) губ (трансверзальна – $3,27 \pm 1,35$ та вертикальна – $0,76 \pm 0,23$), яка не виходить за межі фізіологічної.

Пацієнтам із одностороннім II класом ЗЩА притаманна трансверзальна асиметрія обличчя: кут асиметрії при односторонньому II₁ класі ЗЩА в 3,9 рази, а при односторонньому II₂ класі ЗЩА

в 2 рази більший, ніж у дорослих із ортогнатичним прикусом. Асиметрія губ при односторонньому II класі ЗЩА виражена дещо більш, ніж у осіб із ортогнатичним прикусом, проте не виходить за межі фізіологічної асиметрії.

Асиметрія обличчя сприймається найбільш природними, але при цьому респонденти розділяють поняття «природний» та «привабливий», віддаючи перевагу останньому.

Симетрія є важливим критерієм візуальної оцінки привабливості обличчя, тому ретельна діагностика асиметрії обличчя та пошук методів її корекції є актуальним напрямком подальших наукових пошуків.

Література

1. Экермен М.Б. Ортодонтическое лечение. Теория и практика / М.Б. Экермен [пер. с англ.]. — М.: МЕДпресс-информ, 2010. — 160 с.
2. Куроедова В.Д. Новые аспекты болезни «зубочелюстная аномалия» [монография] / В.Д. Куроедова. — Полтава: Полтава, 1997. — 255 с.
3. Польша Л.В. Применение «золотой маски красоты» в практике врача-ортодонта / Л.В. Польша, В.С. Черемисова, Л.С. Персин // Ортодонтия. — 2008. — Вып. 3 (43). — С.36–45.
4. Sanchez I. The aesthetics of the facial profile viewed through the eyes of university students / I. Sanchez, J de la Cruz, M. Romero // Final Programme Abstract Book of 81st Congress of the European Orthodontic Society. - Amsterdam, Netherlands. — 2005. — 375 p.
5. Angle E. H. Classification of Malocclusion / E. H. Angle // The Dental Cosmos. — 1899. — Vol. 41. — No. 3. — P. 248–264.

6. Куроедова В.Д. Асимметрия губ у пациентов с асимметричным II классом по Е.Н. Angle / В.Д. Куроедова, А.Н. Макарова // Актуальные направления фундаментальных и прикладных исследований: материалы международной научно-практической конференции. — Москва, 2013. — С.58–60.
7. Косырева Т.Ф. Эстетика лица и ее анализ: учебно-методическое пособие / Т.Ф. Косырева. — М.: ММСИ, 1996. — 24с.
8. Физиология человека: учебник для студентов мед. вузов / В.М. Покровский, Г.Ф. Коротко, С.Н. Авдеев [и др.]; под ред.: В.М. Покровского, Г.Ф. Коротко. — 2-е изд., перераб. и дополн. — М.: Медицина, 2003. — 656 с.

References

1. Jekermen M.B. Ortodonticheskoe lechenie. Teorija i praktika / M.B. Jekermen [per. s angl.]. — M.: MEDpress-inform, 2010. — 160 s.
2. Kuroedova V.D. Novye aspekty bolezni «zubocheljustnaja anomalija» [monografija] / V.D. Kuroedova. — Poltava: Poltava, 1997. — 255 s.
3. Pol'ma L.V. Primenenie «zolatoji maski krasoty» v praktike vracha-ortodonta / L.V. Pol'ma, V.S. Chermisova, L.S. Persin // Ortodontija. — 2008. — Vyp. 3 (43). — S.36–45.
4. Sanchez I. The aesthetics of the facial profile viewed through the eyes of university students / I. Sanchez, J de la Cruz, M. Romero // Final Programme Abstract Book of 81st Congress of the European Orthodontic Society. - Amsterdam, Netherlands. — 2005. — 375 p.
5. Angle E. H. Classification of Malocclusion / E. H. Angle // The Dental Cosmos. — 1899. — Vol. 41. — No. 3. — P. 248–264.
6. Kuroedova V.D. Asimetrija gub u pacientov s asimmetrichnym II klassom po E.H. Angle / V.D. Kuroedova, A.N. Makarova // Aktual'nye napravlenija fundamental'nyh i prikladnyh issledovanij: materialy mezhdunarodnoj nauchno-prakticheskoj konferencii. — Moskva, 2013. — S.58–60.
7. Kosyeva T.F. Jestetika lica i ee analiz: uchebno-metodicheskoe posobie / T.F. Kosyeva. — M.: MMSI, 1996. — 24s.
8. Fiziologija cheloveka: uchebnik dlja studentov med. vuzov / V.M. Pokrovskij, G.F. Korot'ko, S.N. Avdeev [i dr.]; pod red.: V.M. Pokrovskogo, G.F. Korot'ko. — 2-e izd., pererab. i dopoln. — M.: Medicina, 2003. — 656 s.

Реферат

ОБЪЕКТИВНАЯ ОЦЕНКА И ОСОБЕННОСТИ ВОСПРИЯТИЯ АСИММЕТРИИ ЛИЦА

Макарова А.Н., Куроедова В.Д.

Ключевые слова: эстетика лица, симметрия, односторонний II класс ЗЩА.

Эстетические результаты лечения являются первоочередными для пациентов, ведь именно нарушение эстетики лица и улыбки заставляет взрослых обращаться к ортодонту. Поэтому методы оценки симметрии лица должны быть информативными для ортодонта и направленными на достижение максимально адекватной оценки пациентом своего внешнего вида. Однако проблема восприятия эстетики лица, в частности его симметрии, изучена недостаточно. Целью исследования было объективно оценить симметричность лица взрослых пациентов с односторонним II классом зубочелюстных аномалий по Энглю и определить особенности визуального восприятия симметрии и ее влияния на оценку его привлекательности. Объективная оценка симметрии лица проводилась методом фотометрии. Основную группу составили 22 пациента с односторонним II классом зубочелюстных аномалий, группу контроля - 10 человек с ортогнатическим прикусом. На фотоснимках оценивали симметричность средней и нижней трети лица, трансверзальную и вертикальную асимметрию губ. Исследование восприятия симметрии лица проводили путем анкетирования респондентов. Установлено, что асимметрия лица у пациентов с односторонним II-1 классом ЗЩА выражена больше, чем у взрослых с ортогнатическим прикусом. Асимметрия губ у пациентов с односторонним II классом ЗЩА не выходила за пределы физиологической асимметрии. Согласно результатам анкетирования, прослеживается значительное влияние симметрии лица на восприятие его привлекательности: симметричные лица кажутся более привлекательными. И наоборот: лица, которые кажутся непривлекательными, мы склонны воспринимать как асимметричные. Таким образом, симметрия является важным критерием визуальной оценки привлекательности лица, поэтому тщательная диагностика асимметрии лица и поиск методов ее коррекции является актуальным направлением дальнейших научных поисков.

Summary

OBJECTIVE ASSESSMENT AND PECULIARITIES IN PERCEPTION OF FACIAL ASYMMETRY

Makarova O. M., Kuroedova V. D.

Key words: aesthetic facial symmetry, unilateral Class II malocclusion

The aesthetic results of the treatment are priorities for the patients, as longings for improving facial aesthetics and smile are the commonest reasons among the adults to seek orthodontic care. Therefore, methods for evaluating the facial symmetry are to be informative for orthodontists and aimed at the most adequate assessment of the patients' appearance. However, the problem of perception of facial aesthetics, and facial symmetry in particular, is still a quite ambiguous. The aim of the study was to assess the facial symmetry in adult patients with unilateral Class II malocclusion by Angle and to determine the characteristics of vis-

ual perception of facial symmetry and its impact on the assessment of facial attractiveness. Objective evaluation of facial symmetry was performed by photometry. The test group involved 22 patients with unilateral Class II malocclusion and the control group involved 10 people with orthognatic bite. We evaluate the symmetry of the middle and lower third of the face, and transversal and vertical lip asymmetry by photos. To study peculiarities of the facial symmetry perception we designed survey of respondents. This allowed us to determine that the facial asymmetry in the patients with unilateral II-1 class malocclusion was expressed more ($r < 0,001$) than in the adults with orthognatic bite. The lip asymmetry in the patients with unilateral Class II did not extend beyond the physiological asymmetry. The results of the survey showed the facial symmetry had a significant impact on the perception of facial attractiveness: symmetrical faces seemed more attractive. And contrariwise, persons' faces, which did not seem attractive, we tended to perceive as asymmetric. Thus, the symmetry is an important criterion for visual evaluating the person's attractiveness, so careful diagnosis of facial asymmetry and searching methods for its correction is the valid direction of further research.

УДК: 616.314.2-089.29-77-05:616.31-002

Попович І.Ю., Петрушанко Т.О.

ТАКТИКА ЗАМІЩЕННЯ ВКЛЮЧЕНОГО ДЕФЕКТУ ЗУБНОГО РЯДУ НА ЕТАПІ ПАРОДОНТОЛОГІЧНОГО ЛІКУВАННЯ

ВДНЗУ «Українська медична стоматологічна академія», м.Полтава

В статті представлений підхід до лікувальної тактики пацієнтів із хронічним генералізованим пародонтитом при наявності малого включеного дефекту зубного ряду у фронтальній ділянці з одночасним шинуванням рухомих зубів за допомогою скловолокна та фотополімерного матеріалу. Використання даного методу лікування у пацієнтів із захворюваннями пародонта дозволяє в одне відвідування ліквідувати естетичний дефект, розподілити рівномірно жувальне навантаження і забезпечити максимально ефективне функціонування зубо-пародонтального комплексу і є методом вибору в лікуванні пародонтологічних пацієнтів.

Ключові слова: захворювання пародонта, адгезивна мостовидна конструкція, шинування зубів.

На сьогоднішній день розповсюдженість захворювань пародонту та їх агресивність збільшується з кожним роком. У зв'язку з цим пацієнти в достатньо молодому віці можуть мати патологічну рухомість зубів, вторинні деформації оклюзійної поверхні та втрачати окремі зуби внаслідок прогресуючої резорбції кісткової тканини та розвитку рухомості зубів [1,2]. Як наслідок таких змін постає питання найбільш раціонального заміщення втрачених зубів.

На сучасному рівні стоматологія передбачає заміщення поодиноких включених дефектів зубних рядів за допомогою імплантологічного лікування, виготовлення ортопедичних незнімних та знімних конструкцій, адгезивних мостовидних конструкцій прямим та непрямим методом.

Перебіг генералізованого пародонтиту, як правило, відбувається на фоні загальносоматичної патології (ендокринні захворювання, патологія шлунково-кишкового тракту, гематологічні хвороби та ін.). Тому в багатьох випадках пацієнти мають загальні та місцеві протипоказання до проведення імплантологічного лікування.

Виготовлення незнімних ортопедичних конструкцій у пародонтологічних пацієнтів має свої особливості. Більшість пацієнтів мають резорбцію кісткової тканини альвеолярного паростка та зміщення зубів у вертикальній та сагітальній площинах. Це в свою чергу вимагає від лікарів стоматологів-ортопедів проведення попереднього ендодонтичного лікування опорних зубів. Під

час підготовки опорних зубів під незнімні ортопедичні конструкції від лікаря стоматолога-ортопеда потребується значне їх препарування. Присутність металу в порожнині рота у пародонтологічного пацієнта є одним з небажаних факторів для досягнення довготривалої ремісії. Застосування знімної шини-протеза є найбільш раціональним методом, але більшість пацієнтів негативно ставляться до даного виду протезування.

Раціональним методом відновлення малих включених дефектів зубних рядів є виготовлення прямої адгезивної мостоподібної конструкції на основі скловолокна. Однак одними з клінічних протипоказань до використання даної методики є рухомість опорних зубів і захворювання тканин пародонта II-III ступеня [3]. Тому питання заміщення малих включених дефектів у пародонтологічних пацієнтів залишається актуальним. Одним з головних умов профілактики розвитку загострення, досягнення ремісії та довготривалої стабілізації у пародонтологічних пацієнтів є: рівномірний перерозподіл жувального навантаження під час жування та стабілізація рухомих зубів.

В зв'язку з цим метою нашої роботи стало підвищення ефективності заміщення малих включених дефектів зубних рядів у хворих на генералізований пародонтит.

Для досягнення мети заміщення малих включених дефектів у пародонтологічних пацієнтів ми віддаємо перевагу виготовленню прямої адгези-