

складу сечі свідчить про менш тяжкі порушення мінерального гомеостазу, що ймовірно і послужило причиною більш високого рівня фізичної працездатності і швидшого протікання процесів відновлення в експериментальному тестуванні у футболістів. Дані результати дозволяють вважати, що прийом молока може бути використаний як засіб термінового відновлення і підтримки високого рівня фізичної працездатності у футболістів.

Summary

MEASURES OF URGENT REHABILITATION TO IMPROVE PHYSICAL PERFORMANCE AND FUNCTIONAL STATUS OF FOOTBALL PLAYERS

Kalmykov M. L., Rutskoï I. A., Kondratenko P. P.

Key words: football, precision, muscular load, recovery process, a set of special exercises.

The article throws light on the issues of improving the quality of recovery of young football players during their training as well as during their participating in competitions of various levels. It has been found out the intake of milk in the acute recovery period contributes to retaining calcium in the body due to excess phosphates in milk, which at metabolic acidosis are excreted and as a consequence result in less calcium loss. This led to stabilization and even to some decline in the ratio of calcium and phosphorus. This dynamics of the mineral composition of urine indicates less pronounced disorders of mineral homeostasis that likely causes a higher level of physical capacity and a more rapid recovery in the experimental testing of the football players. These results allow us to suggest that the intake of milk can contribute to urgent recovery and to sustain a high level of physical performance of football player.

УДК 611.12-034:591.33-092.9

Колосова І.І., Шаторна В.Ф.

МОРФОЛОГІЧНЕ ДОСЛІДЖЕННЯ ВПЛИВУ СОЛЕЙ ВАЖКИХ МЕТАЛІВ НА ЯЄЧНИКИ ЩУРІВ В ЕКСПЕРИМЕНТІ

Державний заклад «Дніпропетровська медична академія» МОЗ України

У статті представлені результати порівняльного морфологічного аналізу стану яєчників щурів у нормі та внаслідок ізольованого впливу ацетату свинцю і в комбінації з цитратами металів на різних термінах вагітності. Дослідження показало, що вплив свинцевої інтоксикації призводить до прискореної та активної атрезії фолікулів, що проявляється у зниженні загального вмісту фолікулів яєчника щурів, зменшенні розмірів жовтих тіл та їх передчасному регресі, дегенерації та редукації вмісту лютеоцитів, розростанні стромы органу, гемодинамічних порушеннях, що сприяють поглибленню альтеруючого ефекту ацетату свинцю. При комбінованому введенні ацетату свинцю та цитратів металів кількість примордіальних і атретичних фолікулів та жовтих тіл подібна до аналогічних показників групи контролю, що свідчить про зменшення токсичної дії свинцю та про розвиток компенсаторно-приспосувальної реакції в яєчниках щурів.

Ключові слова: ацетат свинцю, репродуктивна система, яєчники, фолікули, жовті тіла, токсичність, цитрати металів.

Дане дослідження є фрагментом міжкафедральної планової наукової теми Державного закладу Дніпропетровська медична академія «Розвиток та морфофункціональний стан органів і тканин експериментальних тварин та людини в нормі, в онтогенезі, під впливом зовнішніх чинників», № державної реєстрації 0111U012193.

Вступ

Екологічними дослідженнями встановлено, що частина техногенних викидів важких металів, що надходять в атмосферу у вигляді аерозолів, переноситься на значну відстань і викликає глобальне забруднення [1, 2, 4, 11]. При обґрунтуванні пріоритетності речовин за ступенем їх небезпеки для здоров'я людини та тварин, провідними критеріями є ступінь їх контакту, здатність накопичуватися в біологічних об'єктах довкілля, ступінь виразності кумулятивних властивостей, здатність погіршувати санітарні умови, викликати віддалені наслідки (мутагенну, гонадотоксичну, тератогенну та ембріотоксичну дії) [8, 9, 10, 15]. Порушення кількості мікроелементів в організмі призводять до гіпер- та гіпоелементозів, які

супроводжуються порушенням імунного гомеостазу, суттєвим порушенням різних видів обміну (мінерального, жирового, вуглеводного й білкового) з відповідними морфологічними проявами, відзначається полігландулярна недостатність (тимус, яєчники, надниркова залоза й острівковий апарат підшлункової залози) [3, 5, 7, 12, 14]. Таким чином, можна сказати, що забруднювачі хімічної природи здатні не тільки перебудувати реактивність організму, бути причиною передпатологічних станів і захворювань, але й індукувати різні віддалені ефекти. Свинець та його сполуки здатні проникати через плацентарний бар'єр та викликати порушення розвитку плоду, викидні, мертвонародження, передчасні пологи [10, 11, 13]. Недостатньо вивченим залишається вплив низьких доз свинцю на репро-

дуктивну систему та ембріогенез. Актуальним аспектом сучасних наукових розробок також є пошук нових біоантогоністів сполукам свинцю.

Протягом останніх десятиріч в умовах посилення негативного впливу екологічного оточення на організм людини суттєво виріс інтерес спеціалістів практично всіх підрозділів медицини та біології до адаптаційних можливостей дорослого організму і ембріона та проблем виникнення вад розвитку у відповідь на дію сполук свинцю та інших важких металів. Пошук нових біоантагоністів токсичності сполукам свинцю проводиться серед наноматеріалів, що широко використовуються в сучасній фармацевтичній науці як нове покоління активних речовин зі зміненими якостями в наноформі [15, 16, 17].

Мета дослідження

Дослідження впливу низьких доз ацетату свинцю при ізольованому введенні та в комбінації з цитратом заліза, золота та срібла на морфологічний стан яєчників щурів в експерименті.

Матеріали та методи дослідження

Вибір в якості об'єкта для тератологічного дослідження білих щурів обумовлено низьким рівнем спонтанних каліцтв, довжиною естрального циклу 4-5 діб, малою тривалістю вагітності, численним послідом, подібністю з людиною будови жіночих статевих залоз, процесу фолікулогенезу, гемохоріальної плаценти. Дуже важливо і те, що саме на щурах розроблені стандартні методи проведення морфологічного експерименту.

Експериментальні тварини - білі щури лінії Вістар були розділені на 5 груп: 1 група – тварини, яким вводили розчин ацетату свинцю у дозі 0,05мг/кг; 2 група – тварини, яким вводили розчин ацетату свинцю у дозі 0,05мг/кг та розчин цитрату заліза у дозі 1,5 мкг/кг; 3 група - тварини, яким вводили розчин ацетату свинцю у дозі 0,05мг/кг та розчин цитрату золота у дозі 1,5 мкг/кг; 4 група - тварини, яким вводили розчин ацетату свинцю у дозі 0,05мг/кг та розчин цитрату срібла у дозі 2,0мкг/кг; та 5 група - контрольна.

Розчини ацетату свинцю та цитратів металів вводили самицям через зонд один раз на добу, в один і той же час, з 1 по 19-й день вагітності. Оперативний забій з вилученням ембріонів та яєчників проводили 12-й, 16-й та на 20-й день вагітності.

Усі досліди проводили у відповідності до законодавства України [Закон України № 3447-IV «Про захист тварин від жорстокого поводження» / Відомості Верховної Ради України. – 2006. - № 27. – с.230], правил Європейської Конвенції щодо захисту хребетних тварин, які використовуються в експериментальних дослідженнях та з іншою науковою метою [European convention for the protection of vertebrate animals used for experimental and other scientific purposes. –

Council of Europe, Strasbourg, 1986. – 53 p.]. Комісією з біоетики Дніпропетровської державної медичної академії (протокол №1 від 22 січня 2015 р.) встановлено, що проведені наукові дослідження зародків експериментальних тварин відповідають етичним вимогам згідно наказу МОЗ України № 231 від 01.11.2000 року.

Результати досліджень та їх обговорення

Результати дослідження показали, що у контрольній та дослідних групах щурів незалежно від терміну гестації яєчник був укритий переважно одношаровим кубічним епітелієм, на апікальній поверхні якого візуалізувалися мікрворсинки (рис. 1) з ділянками призматичного та плаского епітелію. Під епітелієм розташовувалася білкова оболонка, що була представлена щільною волокнистою сполучною тканиною та складалася переважно з колагенових та еластичних волокон.

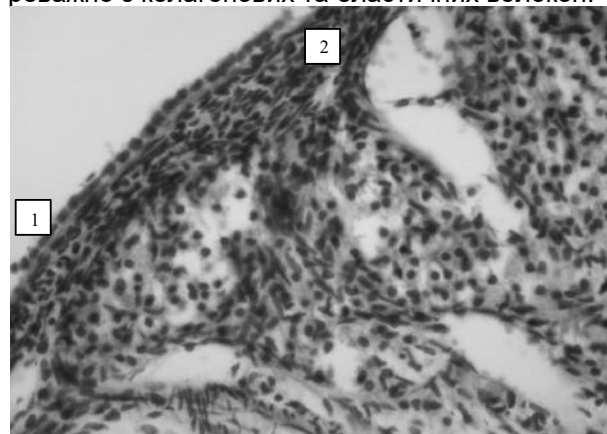


Рис. 1. Кіркова речовина яєчника щура контрольної групи на 12-ту добу вагітності. 1 – поверхневий кубічний епітелій, 2 – білкова оболонка. Забарвлення гематоксиліном-еозином. Зб. ×400.

Аналізуючи результати морфометричних та статистичних досліджень поверхневих структур яєчників вагітних щурів з контрольної та дослідних груп, представлених у табл. 1, встановлено, що показники товщини епітелію та білкової оболонки були найменші у дослідній групі №1, яка отримувала ацетат свинцю, ніж у контрольній на 12-й та 16-й добі вагітності в середньому на 21,45 % ($p < 0,05$) та співставною контролю на 20-й добі вагітності. Товщина поверхневих структур яєчників вагітних щурів дослідної групи № 2 була більше за аналогічні показники щурів контрольної групи, але статистичної достовірності не виявлено ($p > 0,05$). При порівнянні даних, отриманих при дослідженні яєчників щурів дослідних груп №1 і №2, треба зазначити, що висота епітелію та товщина білкової оболонки у групі №2 була більша від аналогічних груп №1. При терміні гестації 12 і 16 діб відзначена статистична достовірність відмінності висоти епітелію ($p < 0,01$), а товщина білкової оболонки була більшою на 16-й добі вагітності ($p < 0,001$).

Таблиця 1

Показники товщини поверхнього епітелію та білкової оболонки яєчників щурів, мкм, $M \pm t$, $n=120$

Групи	Доба вагітності	Яєчник	Показники	
			Товщина поверхнього епітелію, мкм	Товщина білкової оболонки, мкм
контрольна	12	правий	7,69±0,257	16,83±1,384
		лівий	7,60±0,348	16,71±0,775
	16	правий	7,76±0,517	16,56±1,658
		лівий	7,73±0,519	13,28±0,888
	20	правий	7,50±0,256	16,39±1,151
		лівий	7,43±0,284	15,82±0,966
Дослідна №1	12	правий	6,27±0,307**	14,96±1,012
		лівий	6,21±0,332**	14,95±0,760
	16	правий	6,54±0,304	11,95±0,676*
		лівий	6,34±0,320*	11,89±0,598
	20	правий	7,48±0,457	14,42±1,005
		лівий	7,54±0,458	14,26±1,043
Дослідна №2	12	правий	7,92±0,652°	16,86±1,116
		лівий	9,32±0,704* °°	16,94±0,717
	16	правий	8,31±0,469°°	16,93±0,977°°°
		лівий	8,96±0,619°°	17,03±1,052* °°°
	20	правий	7,70±0,515	17,05±1,114
		лівий	7,76±0,590	17,17±0,906°
Дослідна №3	12	правий	6,65±0,373*	15,31±1,450
		лівий	8,50±0,343°°°	15,84±0,620
	16	правий	8,28±0,449°°	16,39±1,248°°
		лівий	9,22±0,637°°	15,45±1,146°
	20	правий	7,50±0,393	18,19±1,011°
		лівий	8,90±0,647	17,31±1,021
Дослідна №4	12	правий	7,07±0,203°	18,32±0,538°
		лівий	8,02±0,412°°	17,27±0,644°
	16	правий	7,90±0,316°°	18,41±0,619°°°
		лівий	8,76±0,469°°	18,00±1,248** °°°
	20	правий	7,55±0,283	16,77±0,734
		лівий	9,01±0,672	17,01±0,625°

Примітка: * - $p < 0,05$; ** - $p < 0,01$; *** - $p < 0,001$ по відношенню до контролю;
° - $p < 0,05$; °° - $p < 0,01$; °°° - $p < 0,001$ по відношенню до дослідної групи №1.

Загалом подібний результат був отриманий і при аналізі товщини поверхнього епітелію яєчників щурів дослідної групи №3, які зазнали впливу солей свинцю та заліза.

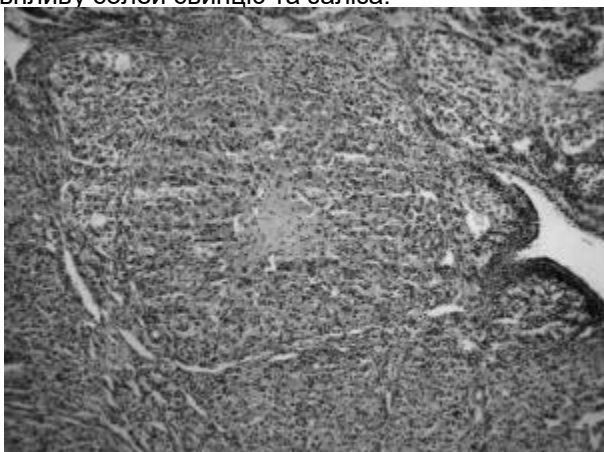


Рис. 2. Жовте тіло неправильної форми у яєчнику щура дослідної групи свинцевої інтоксикації на 16-ту добу вагітності, в центрі склероз зірчастої форми, ознаки набряку та повнокров'я. Зб. х 100.

Втім, епітелій правих яєчників щурів на 12-й добу вагітності виявився плоскішим за контроль ($p < 0,05$). Товщина білкової оболонки була подібною до контролю, а на 16-ту добу вагітності значно більше за дослідну групу №1 ($p < 0,05$).

Товщина епітеліального шару та білкової оболонки яєчників щурів з дослідної групи №4 була подібною з аналогічними показниками контрольної групи та значимо більша, аніж у дослідній групі №1, особливо на 12-ту та 16-ту добу вагітності, де зафіксовано статистично значущу різницю ($p < 0,01$).

Паренхіма кіркової речовини органу була представлена фолікулами різного ступеня зрілості, що переважно підлягали фізіологічній атреції, а також жовтими тілами. В контролі в кірковій речовині яєчника жовті тіла розташовуються рівномірно, покриті сполучнотканинною капсулою, від якої до центру направляються тонкі прошарки, що містять кровоносні і лімфатичні судини. Виявлені жовті тіла мають округлу або овальну форму. У щурів, що зазнавали впливу ацетату свинцю, жовті тіла характеризувалися поліморфізмом: зустрічалися структури овальної та неправильної форми, також їх розмір сильно коливався та поступався контролю на всіх стадіях дослідження. Вивчення клітинного складу виявило пухке розташування лютеоцитів, зменшення їх розмірів та питомої щільності, що найбільш виразно проявлялося на 20-ту добу вагітності щурів. Зниження щільності розташування лютеоцитів у жовтих тілах вагітності на 12-ту до-

бу гестації пояснювалося набряком строми, а від 16-ї доби розмежуванню клітин сприяло розростання сполучної тканини. Збільшувалась кіль-

кість жовтих тіл, у центрі яких виявлялися ділянки склерозу зірчастої форми (рис. 2).

Таблиця 2
Показники кількості (n) та відносної площі (%) жовтих тіл контрольної та дослідних груп, $M \pm m$, n=120

Групи	Доба вагітності	Яєчник	Показник	
			Кількість жовтих тіл вагітності	Відносна площа жовтих тіл, %
Контрольна	12	правий	5,3±0,31	22,91±1,194
		лівий	5,0±0,37	28,28±1,335
	16	правий	5,5±0,19	24,14±2,300
		лівий	5,3±0,36	25,50±2,111
	20	правий	4,9±0,47	24,11±2,719
		лівий	5,3±0,41	23,49±2,394
Дослідна №1	12	правий	5,0±0,27	18,85±1,127*
		лівий	4,3±0,25	26,61±0,743
	16	правий	5,1±0,30	18,71±0,513*
		лівий	4,4±0,19	24,12±1,882
	20	правий	5,00±0,18	19,01±0,805
		лівий	4,8±0,31	17,68±0,911*
Дослідна №2	12	правий	5,3±0,25	23,25±2,059
		лівий	5,5±0,18 ^{°°°}	30,51±2,577
	16	правий	5,4±0,19	42,84±2,503 ^{***, °°°}
		лівий	5,9±0,29 ^{°°°}	44,61±2,863 ^{***, °°°}
	20	правий	4,6±0,18	26,02±1,567 ^{°°}
		лівий	5,9±0,29 [°]	27,60±1,106 ^{°°°}
Дослідна №3	12	правий	5,3±0,25	31,34±2,555 ^{** , °°}
		лівий	5,3±0,16 ^{°°}	31,93±3,011
	16	правий	5,3±0,25	33,70±2,007 ^{** , °°°}
		лівий	6,0±0,19 ^{°°°}	35,84±2,548 ^{** , °°}
	20	правий	6,0±0,46	35,01±3,468 ^{** , °°}
		лівий	6,9±0,58 ^{°, °°}	33,37±2,764 ^{** , °°°}
Дослідна №4	12	правий	5,0±0,26	33,50±1,513 ^{*** , °°°}
		лівий	5,5±0,32	35,46±3,007 [°]
	16	правий	5,8±0,37 ^{°°°}	36,21±2,687 ^{** , °°°}
		лівий	6,1±0,35	37,24±2,090 ^{** , °°°}
	20	правий	5,0±0,26	31,11±2,999 ^{°°}
		лівий	6,1±0,22 ^{°°}	30,94±2,349 ^{*, °°°}

Примітка: * - $p < 0,05$; ** - $p < 0,01$; *** - $p < 0,001$ по відношенню до контролю;
° - $p < 0,05$; °° - $p < 0,01$; °°° - $p < 0,001$ по відношенню до дослідної групи №1.

Результати досліджень жовтих тіл вагітності щурів контрольної та дослідних груп представлено у таблиці 2. Кількість жовтих тіл у яєчниках щурів дослідної групи №2 була подібна до показників контрольної групи, а відносна площа жовтих тіл виявилась більшою за контроль, статистична достовірність відмінності була зафіксована на 16-ту добу вагітності ($p < 0,05$). Порівнюючи результати у дослідній групі №2 та №1, треба зазначити більшу кількість жовтих тіл переважно у лівих яєчниках, де ці відмінності статистично достовірні ($p < 0,05$). Відносна площа жовтих тіл правих яєчників щурів дослідної групи №1 була меншою за аналогічні показники щурів контрольної групи в середньому на 20,4% ($p < 0,05$), а лівих – на 12,0%. В дослідній групі №2 при введенні ацетату свинцю в комбінації з цитратом заліза відносна площа жовтих тіл в середньому збільшилася, як по відношенню до групи контролю, так і до групи свинцевої інтоксикації: в правих яєчниках на 29,0% ($p > 0,05$) та 63,1% ($p < 0,01$) відповідно, а в лівих на 33,4% ($p > 0,05$) та 52,4% ($p < 0,01$). Найбільші показники кількості

та відносної площі жовтих тіл відзначено на 16-й добі гестації. Подібна тенденція спостерігалася і в дослідній групі №3 комбінованого введення ацетату свинцю та цитрату золота та дослідній групі №4 комбінованого введення ацетату свинцю та цитрату срібла.

В нашому експерименті ми підраховували примордіальні та атретичні фолікули, які містяться в яєчниках вагітних самиць. Про початок атрезії фолікулів свідчила наявність хоча б одного з наступних морфологічних критеріїв: пікнотизація фолікулярних клітин та текоцитів, наявність апоптотичних тілець або клітинного детриту на периферії антрума, відшарування фолікулярних клітин від базальної мембрани. Також атретичні фолікули характеризувалися стоншенням зернистого шару клітин, наявністю макрофагів у печері фолікула, гіпертрофією шару текоцитів, зникненням лучистого вінця та дегенеративними явищами ооцита. При цьому поступове стоншення фолікулярного епітелію відображало прогресування атрезії від ранньої до пізньої стадії.

Кількість примордіальних та атретичних фолікулів в яєчниках щурів контрольної та дослідних груп, од, $M \pm m$, $n=120$

Групи	Доба вагітності	Яєчник	Показник	
			Кількість примордіальних фолікулів	Кількість атретичних фолікулів
Контрольна	12	правий	18,13±1,125	6,00±0,732
		лівий	18,00±1,268	5,88±0,441
	16	правий	18,75±0,620	6,13±0,743
		лівий	18,63±1,034	6,25±0,590
	20	правий	18,63±0,653	6,25±0,648
		лівий	18,38±0,865	6,50±0,802
Дослідна №1	12	правий	13,88±1,008*	16,63±1,164***
		лівий	13,75±0,959*	16,88±1,076***
	16	правий	13,75±1,031***	17,00±1,165***
		лівий	13,88±1,125**	17,13±1,076***
	20	правий	14,38±0,905**	17,63±1,034***
		лівий	14,00±0,756**	17,50±0,866***
Дослідна №2	12	правий	18,88±1,875°	6,13±0,693°
		лівий	19,00±1,763°	6,13±0,515°
	16	правий	18,38±1,375°	6,25±0,453°
		лівий	18,50±1,558°	6,38±0,324°
	20	правий	18,50±1,296°	6,25±0,620°
		лівий	18,63±1,117°	6,63±0,565°
Дослідна №3	12	правий	17,63±1,051°	6,25±0,559°
		лівий	17,88±1,260	6,13±0,639°
	16	правий	17,50±1,102°	6,25±0,750°
		лівий	18,00±1,570°	6,50±0,567°
	20	правий	18,13±0,895°	6,38±0,420°
		лівий	18,00±0,824°	6,50±0,327°
Дослідна №4	12	правий	19,25±1,612°	5,75±0,453°
		лівий	19,38±1,281	5,63±0,498°
	16	правий	19,13±1,505°	5,88±0,693°
		лівий	19,38±0,706°	6,25±0,559°
	20	правий	19,00±1,732°	6,00±0,655°
		лівий	19,50±0,866°	6,00±0,681°

Примітка: * - $p < 0,05$; ** - $p < 0,01$; *** - $p < 0,001$ по відношенню до контролю;
° - $p < 0,05$; °° - $p < 0,01$; °°° - $p < 0,001$ по відношенню до дослідної групи №1.

В таблиці 3 наведена кількість примордіальних та атретичних фолікулів в яєчниках (правих і лівих окремо) щурів контрольної та дослідних груп в залежності від терміну гестації. Кількість примордіальних фолікулів у яєчниках щурів дослідних груп №2–4 була подібна до контролю і значно більше, ніж у дослідній групі №1 ($p < 0,05$). Кількість атретичних фолікулів у яєчниках щурів дослідних груп №2–4 також була подібною до контролю, але значно менше, ніж у дослідній групі №1 ($p < 0,001$). На усіх термінах гестації у паренхімі яєчника відзначалося виразне зниження загального вмісту фолікулів та переважання в органі жовтих та атретичних тіл. Можна зробити висновок, що процес атрезії фолікулів під час вагітності на тлі свинцевої інтоксикації відбувався інтенсивніше та випереджав контроль та дослідні групи комбінованого введення ацетату свинцю та цитратів металів.

Строма кіркової речовини яєчників розташовувалася між фолікулами та жовтими тілами яєчників і була представлена прошарками волокнистої сполучної тканини та інтерстиційними клітинами, що мали видовжену форму та відносилися до фібробластичного ряду. Мозкова речовина яєчника щурів контрольної та дослідних груп комбінованого введення ацетату свинцю та цитратів металів займала менший об'єм у порів-

нянні з кірковою речовиною, була представлена сполучнотканинною основою та містила значну кількість нервових волокон, лімфатичних судин, а також артерій та вен переважно середнього та великого калібру.

Висновки

Морфологічні, гістологічні, морфометричні та статистичні дослідження показали, що вплив свинцевої інтоксикації призводить до прискореної та активної атрезії фолікулів, що проявляється у зниженні загального вмісту фолікулів яєчника щурів, зменшенні розмірів жовтих тіл, та їх передчасною регресії, дегенерації та редукції вмісту лютеоцитів, розростанні стромі органу, гемодинамічних порушеннях, що сприяють поглибленню альтеруючого ефекту ацетату свинцю.

При комбінованому введенні ацетату свинцю та цитратів металів кількість примордіальних і атретичних фолікулів та жовтих тіл подібна до аналогічних показників групи контролю, що свідчить про зменшення токсичної дії свинцю та про розвиток компенсаторно-приспосувальної реакції в яєчниках щурів.

Перспективи подальших досліджень

В подальших експериментальних дослідженнях планується провести порівняльний аналіз з впливу ацетату свинцю більш високих доз при

ізолюваному введенні та при комбінованому з цитратами металів на яйчники щурів.

Література

1. Айламазян Э.К. Влияние экологической обстановки на репродуктивное здоровье женщины. Новый взгляд на проблему / Э.К. Айламазян, Т.В. Беляева, Е.Г. Виноградова // Вестник Росийск. ассоц. акушеров-гинекологов. – 1996. – № 2. – С. 13–16.
2. Вельтищев Ю.Е. Этиология и патогенез экзопатологии у детей / Ю.Е. Вельтищев // Экология и здоровье детей / Под ред. М. Я. Студеникина, А.А. Ефимовой. – М., 1998. – С. 18–65.
3. Динерман А.А. Накопление свинца в плаценте и эмбрионе при его введении беременным самкам / А.А. Динерман, Н.А. Роддественская, С.И. Храмова // Свинец в окружающей среде (гигиенические аспекты). – Москва, 1978. – С. 63–65.
4. Дуденкова Н.А. Влияние ацетата свинца на структурные изменения яйчников самок белых крыс в период постнатального онтогенеза / Н.А. Дуденкова, О.С. Шубина // Современные проблемы науки и образования. – 2015. – № 2. – С.542.
5. Иваницкая Н.Ф. Сочетанное воздействие свинца и радиации на потомство в период предимплантации / Н.Ф. Иваницкая, Ю.Н. Талакин, Т.Ю. Бабич // Современные проблемы токсикологии. – 2001. – № 3. – С. 10-18.
6. Корбакова А.И. Свинец и его действия на организм (обзор литературы) / А.И. Корбакова, Н.С. Сорокина, Н.Н. Молодкина [и др.] // Медицина труда и промышленная экология. – 2001. – № 5. – С. 29-34.
7. Кузнецова Т.Е. Морфофункциональные изменения в некоторых эндокринных органах крысят при действии ацетата свинца / Т.Е. Кузнецова, О.А. Манеева, Е.Л. Рыжковская // Здоровье и окружающая среда : Сборник научных трудов. – Минск, 2006. – Вып. 8. – С. 590-595.
8. Круцяк В.М. Морфологічні передумови виникнення природжених вад та варіантів будови жіночих статевих органів / В.М.

9. Круцяк, Ю.Т. Ахтемійчук, Д.Г. Манчуленко [та ін.] // Укр. мед. альманах. – 2000. – Т. 3, № 1 (додаток) . – С. 34.
9. Вылежанина Т.А. Морфофункциональная характеристика реакции некоторых органов репродуктивной и симпато-адреналовой систем на действие ацетата свинца / Т.А. Вылежанина, Т.Е. Кузнецова, Е.Л. Рыжковская // Ксенобиотика и живые системы : Матер. III междунар. научн. конф., Минск, 22-24 октября 2008 г. – Минск : Изд. Центр БГУ, 2008. – С. 25-27.
10. Паранько Н.М. Роль тяжелых металлов в возникновении репродуктивных нарушений / Н.М. Паранько, Н.И. Рублевская, Э.Н. Белицкая [и др.] // Гигиена и санитария. – 2002. – № 1. – С. 28-30.
11. Сердюк А.М. Екологія довкілля та безпека життєдіяльності населення у промислових регіонах України / А.М. Сердюк, В.П. Стусь, В.І. Ляшенко. – Дніпропетровськ : Пороги, 2011. – 486 с.
12. Трахтенберг І.М. Профілактична токсикологія та медична екологія / І.М. Трахтенберг. – К. : Авіцена, 2011. – 120 с.
13. Хван П.А. Структурно-функциональное состояние гонад крыс при воздействии свинцоводержащей пыли / П.А. Хван // II Всерос. конф. «Эндокринные системы и органы и вредные факторы внешней среды». Тез. докл. – Л. : 1983 – С. 163.
14. Чэн Ф.Ю. Содержание свинца и кадмия в крови взрослых людей г. Чанша, КНР / Ф.Ю. Чэн, Л.Ю. Цун // Гигиена и санитария. – 1996. – № 2. – С. 39-40.
15. Шаторна В.Ф. Пошук нових біоантагоністів ацетату свинцю в експерименті / В.Ф. Шаторна, В.І. Гарець, В.В. Майор [и др.] // Актуальні проблеми сучасної медицини: Вісник Української стоматологічної академії. – 2013. – Т. 13, Вип. 4 (44). – С. 134-139.
16. Hoshino A. Physicochemical properties and cellular toxicity of nanocrystal quantum dots depend on their surface modification / A. Hoshino, K. Fujioka, T. Oku [et al.] // Nano Letters. – 2004. – № 4 (11). – P. 2163-2169
17. Oberdorster G. Principles for Characterizing the Potential Human Health Effects From Exposure to Nanomaterials: Elements of a Screening Strategy, Particle, Fibre Toxicology / G. Oberdorster, A. Maynard, K. Donaldson [et al.] // Nature Nanotechnology. – 2005. –Vol. 2, № 8. – P. –235-246.

Реферат

МОРФОЛОГИЧЕСКОЕ ИССЛЕДОВАНИЕ ВЛИЯНИЯ СОЛЕЙ ТЯЖЕЛЫХ МЕТАЛЛОВ НА ЯИЧНИКИ КРЫС В ЭКСПЕРИМЕНТЕ
Колосова И.И., Шаторная В.Ф.

Ключевые слова: ацетат свинца, репродуктивная система, яйчники, фолликулы, желтые тела, токсичность, цитраты металлов.

В статье представлены результаты сравнительного морфологического анализа состояния яйчников крыс в норме и после изолированного воздействия ацетата свинца и его влияния в комбинации с цитратами металлов на различных сроках беременности. Исследование показало, что влияние свинцовой интоксикации приводит к ускоренной и активной атрезии фолликулов, проявляется в снижении общего содержания фолликулов в яйчниках крыс, уменьшении размеров желтых тел и их преждевременном регрессе, дегенерации и редукции содержания лютеоцитов, разрастании стромы органа, гемодинамических нарушениях, способствующих углублению альтерирующего эффекта ацетата свинца. При комбинированном введении ацетата свинца и цитратов металлов количество примордиальных и атретических фолликулов и желтых тел подобно аналогичным показателям группы контроля, что свидетельствует об уменьшении токсического действия свинца и о развитии компенсаторно-приспособительной реакции в яйчниках крыс.

Summary

MORPHOLOGICAL STUDY OF EFFECT PRODUCED BY HEAVY METAL SALTS IN RATS' OVARIES IN EXPERIMENT

Kolosova I.I., Shatorna V.F.

Key words: lead acetate, reproductive system, ovaries, follicles, yellow body, toxicity.

The increasing complexity of environmental situation is one of the leading factors in female reproductive disorders and risk factors for child health. Lead can produce a toxic effect on all the organs and systems of women. It is able to penetrate the placenta and cause a disruption of the normal fetal development. The aim of this research was to carry out comparative morphological analysis of rats' ovaries in normal conditions and after isolated influence of lead acetate and its effect combined with metal-citrates on various stages of pregnancy. The study involved 120 white mature pregnant female Wistar rats. All rats were divided into 5 groups (24 animals in each group): Group 1 — animals were introduced lead acetate solution in a dose of 0.05 mg/kg; Group 2— animals were introduced lead acetate solution in a dose of 0.05 mg / kg and iron citrate solution in a dose of 1.5 mg / kg; Group 3 — animals were administered lead acetate solution in a dose of 0.05 mg / kg and gold citrate solution in a dose of 1.5 mg / kg, Group 4 — animals were injected lead acetate solution in a dose of 0.05 mg / kg and a solution of silver citrate in a dose of 2.0 mg / kg; Group 5 — control, animals were administered distilled water. Solutions of acetate and lead citrate metals administered through a tube once a day, at the same time, from 1 to 11th, 15th and 19th day of gestation. Rats were mated by the standard scheme. First day of pregnancy was identified from the moment of detecting sperm in vaginal smear. Lead acetate solution was injected to pregnant female through a tube once a day, at one and

the same time. The test animals were killed on 12th, 16th and 20th day of pregnancy.

Results. The study of the ovaries morphology of pregnant rats at different stages of gestation in the control and experimental groups was performed by estimating basic structural components of the cortex and medulla organ. The results showed that in the rats of experimental group lead intoxication led to the emergence of a number of morphological changes in ovaries of various degree of severity. At all stages of gestation ovaries in the experimental group were covered with cubic epithelium, the height of which was comparable to the control. Unlike the control group, microvilli on the superficial epithelium were partially reduced. The structure and the degree of protein membrane showed not significant differences compared to the norm in relevant terms of the research. On the 12th day of gestation ovarian cortex exposed to lead acetate follicles was observed to be of different maturities, often oval or irregular shape. In following terms of the study we observed progression of follicle degeneration with the replacement of primordial follicles by connective tissue. Regression of primary follicles occurred through the formation atretic bodies in the form of wrinkled shiny membrane surrounded by tecocytes. All this led to the fact that at the 20th day of gestation in the ovarian parenchyma we observed a marked decrease the total content of the follicles and the predominance of yellow and atretic bodies. We can conclude that the process of follicular atresia during pregnancy in conditions of lead intoxication became intense and ahead of control. Against the background relative volume of corpora lutea we also observed growth of the vascular stream. Circulatory disorders appeared as a plethora of capillary-venous components of hemocirculation of various severity, perivascular edema, sludged erythrocytes in capillaries. Stroma cortex and medulla of rat ovaries of experimental group on the 12th day of pregnancy were characterized by friable connective tissue fibres perhaps due to its swelling. On the 16th day of gestation disorganization and thickening of fibrous stroma component occurred. The study has shown that the effect of lead intoxication causes rapid and active atresia of follicles, manifested in the reduction of the total content of follicle in rats ovaries, the size of corpora lutea, and their premature regression, as well as degeneration and reduction of content luteocytes, proliferation of ovaries stroma, hemodynamic disorders caused by severe damaging effect of lead acetate. All this leads to changes in hormonal balance and disorders of the reproductive function pregnant female rats.

УДК 616.379-008.64+ 616.3-02

Костіцька І.О.

ОПТИМІЗАЦІЯ КОМПЛЕКСНОГО ЛІКУВАННЯ МОРФОЛОГІЧНИХ ПРОЯВІВ ДІАБЕТИЧНОГО ГАСТРОПАРЕЗУ

ДВНЗ «Івано-Франківський національний медичний університет», кафедра ендокринології

Робота присвячена питанням вивчення морфофункціональних змін м'язової оболонки шлунка при експериментальному цукровому діабеті та його корекції. Встановлено, що на 56-у добу протікання стрептозотоцинового цукрового діабету у шлунку спостерігаються морфологічні ознаки діабетичного гастропарезу. Найбільш оптимальним лікуванням діабетичного гастропарезу, за даними наших досліджень, є комплексне застосування інсуліну і ексенатиду, яке забезпечує у хворих тварин нормалізацію глікемічного профілю упродовж доби без ризику розвитку гіпер- і гіпоглікемічних станів. Така комплексна терапія призводила до відновлення структурних елементів міжм'язового нервового сплетення, інтерстиціальних клітин Кахаля та гладких міоцитів м'язової оболонки шлунку, а як наслідок - до нормалізації моторно-евакуаторної функції шлунка, що свідчить про адекватність запропонованої терапії.

Ключові слова: шлунок, міжм'язове сплетення, клітини Кахаля, стрептозотоциновий цукровий діабет, ексенатид, гларгін.

У статті використано матеріал дисертаційного дослідження, яке виконується відповідно до плану Івано-Франківського національного медичного університету і є частиною 2 науково-дослідних робіт кафедри анатомії людини, оперативної хірургії та топографічної анатомії «Оптимізація комплексного лікування морфологічних ушкоджень травної, ендокринної та сечосистем при цукровому діабеті» (№ держ. реєстрації 0113U000769) та «Вікові особливості патоморфогенезу деяких органів нейроендокринної, серцево-судинної, травної та дихальної систем при цукровому діабеті» (№ держ. реєстрації 0116U003598).

Вступ

Актуальність проблеми цукрового діабету (ЦД) зумовлена значною поширеністю захворювання та тим, що він є базою для розвитку складних супутніх захворювань та ускладнень, ранньої інвалідності та смертності. Витрати на лікування ЦД та його ускладнень для закладів охорони здоров'я всіх країн складають близько 10% національних бюджетів охорони здоров'я [6, 9]. Сучасна стратегія в лікуванні ЦД направлена на

корекцію хронічної гіперглікемії та підтримки низьких рівнів глікозильованого гемоглобіну (HbA_{1c}). На жаль, на даний час при застосуванні існуючих цукрознижуючих препаратів, включаючи інсулін, не завжди можна досягнути зменшення вираженості судинних ускладнень та подолати інсулінорезистентність у хворих з ЦД 2-го типу [1], окрім того мало уваги клініцистами звертається на лікування таких ускладнень ЦД, як діабетичний гастропарез. Проте останній значно погіршує якість життя хворих, оскільки охоплює