

the content of the markers of thiol-disulfide system and the activity of glutathione reductase in the myocardium of rats with chronic heart insufficiency. Angiotensin normalized all markers of the thiol-disulfide system, while mildronat had no reliable influence on the markers of the myocardium of the test animals.

УДК 616.28-008.14-092.4

*Науменко О.М., Дєєва Ю.В., Васильєв О.В., Небор І.Я.*

## **ДОСЛІДЖЕННЯ ПАТОМОРФОЛОГІЧНИХ ЗМІН В СТРУКТУРІ СПІРАЛЬНОГО ОРГАНА В УМОВАХ ЕКСПЕРИМЕНТАЛЬНОЇ СЕНСОНЕВРАЛЬНОЇ ПРИГЛУХУВАТОСТІ СУДИННОГО ҐЕНЕЗУ**

Національний медичний університет імені О.О.Богомольця, м. Київ

*В роботі досліджено патоморфологічні зміни в структурі спірального органа тварин (пісчанки) в умовах експериментальної сенсоневральної приглухуватості судинного ґенезу. У пісчанок зі змодельованою сенсоневральною приглухуватістю, за даними патоморфологічних досліджень, визначаються достовірні зміни в структурі спірального органа, в порівнянні з інтактними тваринами контрольної групи. Розвиток СНП судинного ґенезу у пісчанок може бути досягнуто шляхом лігування вертебральної артерії, що підтверджено результатами патоморфології. В результаті досліджень виявлено, що перфузійна фіксація є недорогим, швидким та контрольованим способом збереження досліджувальних тканин. Світлова мікроскопія підтвердила розвиток деструктивних процесів в спіральному органі у експериментальних тварин.*

Ключові слова: гостра сенсоневральна приглухуватість (СНП), спіральний орган, перфузійна фіксація, патоморфологія.

*Робота є фрагментом науково-дослідної тематики кафедри оториноларингології «Розробка нових методів діагностики, лікування та профілактика захворювань вуха та верхніх дихальних шляхів», № державної реєстрації 0198U003083.*

### **Вступ**

Лікування сенсоневральної приглухуватості (СНП) є однією з найбільш актуальних проблем сучасної оториноларингології [3]. Дане захворювання розвивається внаслідок ураження волоскових клітин внутрішнього вуха, етіологія цього процесу є дуже різноманітна: вірусна, судинна, токсична і травматична. Судинні порушення є однією з найбільш поширених причин виникнення даної патології і, не дивлячись на успіхи сучасної медицини, не можуть бути повноцінно усунені ні консервативним, ні хірургічним шляхом. Отже, актуальним залишається розробка нових методів лікування СНП саме судинного ґенезу [1,3,9]. Кожен новий метод лікування перед проведенням клінічних досліджень, повинен пройти апробацію в експерименті на тваринах. Тому моделювання уражень внутрішнього вуха, виділення спірального органу без пошкодження і, у тому числі, визначення його чітких патоморфологічних змін є актуальними і не до кінця вивченими питаннями сучасної науки [2,5]. Складність цієї проблеми, в першу чергу, пов'язана з особливостями анатомічної будови внутрішнього вуха у людини, і у тварин. Сенсоневральні клітини спірального органу у пісчанки розташовані в кістковій буллі, що визначає особливості підходів до приготування препаратів для дослідження внутрішнього вуха [5,7]. Звичайні патоморфологічні підходи до приготування препарату в разі препарування внутрішнього вуха є надмірно травматичними, оскільки перетинчаста частина спірального органу надто вразлива і при декальцинації фрагментується, особливо в об-

ласті мембрани текторія.

В пергу чергу, це не дає можливості відрізнити зміни, зумовлені тим чи іншим патологічним процесом, від порушень, які виникли під час приготування препарату. Саме тому метою нашого дослідження було розробити нову модель ураження спірального органу у експериментальних тварин – пісчанок.

### **Мета дослідження**

Оцінити зміни внутрішнього вуха у експериментальних тварин зі змодельованою сенсоневральною приглухуватістю (СНП) судинного ґенезу за допомогою патоморфологічних досліджень.

### **Матеріали та методи дослідження**

В нашому дослідженні були використані 20 пісчанок монгольських. Ми моделювали СНП судинного ґенезу за допомогою часткового лігування вертебральної артерії. Після чого проводили перфузійну фіксацію та виділення спірального органу. Патоморфологічна картина оцінювалася за допомогою світлової мікроскопії.

Експериментальне дослідження було проведено згідно 26 статті Закону України про захист тварин від насильства (N 3447-IV, 21.02.2006), і Європейської конвенції про захист хребцевих тварин, що використовуються в експериментальних дослідженнях (Strasbourg, 1986, N 12-I).

Тварини були розділені на дві групи по 10 тварин в кожній: група А включала піддослідних, яким було проведено лігування вертебральної артерії, група В складала sham-operated. Пісчанкам обох груп була проведена транскардіальна

перфузійна фіксація з наступним виділенням спірального органа та його оцінка.

### Результати дослідження та їх обговорення

Моделювання СНП судинного ґенезу. Тваринам групи А та В перед моделюванням була проведена анестезія шляхом інтраперитонеальної ін'єкції Авертина (2,2,2-тріброметанолом) 125-240 мг/кг. Використовуючи хірургічний стереомікроскоп всім мишам з групи А була виділена та лігована вертебральна артерія протягом 20хв. за допомогою мікрокліпсів. Піддослідним з групи В був проведений розріз на шиї з доступом до вертебральної артерії без її лігування. Тварини були під наглядом наступні 7 днів при температурі 28°C.

Проведення перфузійної фіксації. В нашій роботі ми використовували недорогий, швидкий і контрольований спосіб перфузії з використанням 4% параформальдегіду в якості фіксатора.

Більшість іноземних авторів вказують на те, що використання перфузійної фіксації є найбільш оптимальним способом збереження прижиттєвих змін в досліджуваному органі [5,6,7,9,10]. Тоді як спосіб фіксації з зануренням виділеного спірального органу в розчин формаліну не попереджує розвитку змін, пов'язаних з

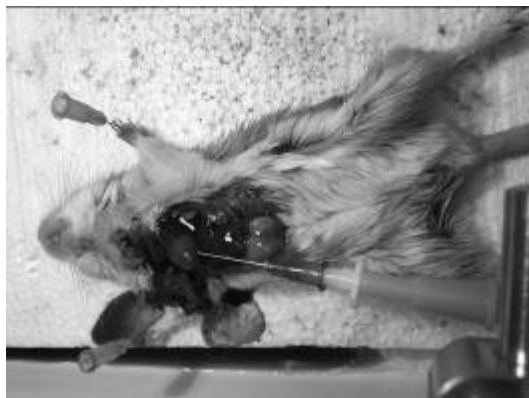

Рис. 1. Проведення перфузійної фіксації пісчанці

Виділення спірального органу. Спіральний орган розташований в завитці внутрішнього вуха, покритий кістковою оболонкою. Виділяючи спіральний орган ми спочатку від сепарували кісткову оболонку від скроневої кістки з наступним її розсіченням. Після фіксації перепончасту частину завитки ми занурили в буферний розчин на 2 дні. Для оптимізації мікроскопічного дослідження виділений спіральний орган ми помістили в гліцерин та провели фіксацію отриманого матеріалу на предметне скло мікроскопа.

Мікроскопія. Матеріал для дослідження ми фарбували гематоксиліном та еозином. Оцінка структури спірального органу проводилася за

декапітацією і виділенням булли.

Нами використовувався апарат для фіксації, що включав фіксаційний розчин, буфер, манометр, грушу для регулювання тиску, а також голку для перфузії. Для проведення реперфузії пісчанки були анестезовані за допомогою кетаміно/хіалазінової суміші (80 мг/кг кетаміну та 10 мг/кг хіалазіна) шляхом інтраперитонеальної ін'єкції. Тупою перфузійною голкою фіксатор з буфером був введений інтракардіально через лівий шлуночок, наступний розріз був зроблений у правому передсерді для виходу фіксаційного розчину. Під час проведення перфузії ми слідували за підтриманням тиску в межах 80 мм.рт.ст та температурою фіксаційного розчину. Перфузія тривала 20 хвилин.

Для приготування патоморфологічного матеріалу піддослідним тваринам була проведена декапітація та виділення скроневої кістки. Отриманий матеріал в подальшому ми фіксували в розчині 4% формальдегіду протягом 24 годин при температурі 4°C. Через 24 години ми промили матеріал фосфатним буферним розчином 3 рази та залишили на 1 добу при температурі 4°C.




Рис. 2. Апарат для перфузійної фіксації

допомогою світлового мікроскопа. За критерії ми обрали зміни кількості волоскових клітин та їх рядів, структури базальної мембрани та судинної смужки. В групі А у 8 матеріалах з 10 зі змодельованою СНП судинного ґенезу спостерігалось зменшення кількості волоскових клітин, зменшення їх рядів, деструкція базальної мембрани та судинної смужки (рис. 3). В досліджуваних матеріалах групи В у 2 піддослідних тварин спостерігалась картина глибоких дистрофічних та вогнищевих некротичних змін, у 8 випадках патологічні зміни структури спірального органу на світлооптичному рівні не визначались або були слабо виражені (рис. 4).

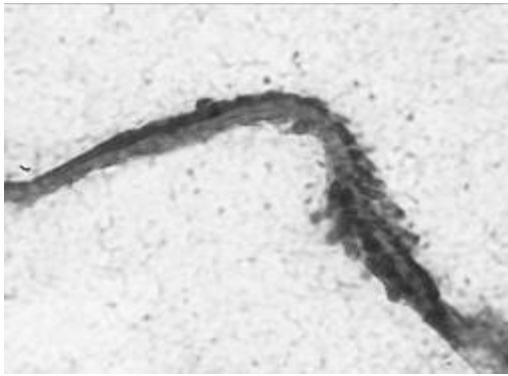

Рис. 3. Спіральний орган піддослідної тварини групи А.

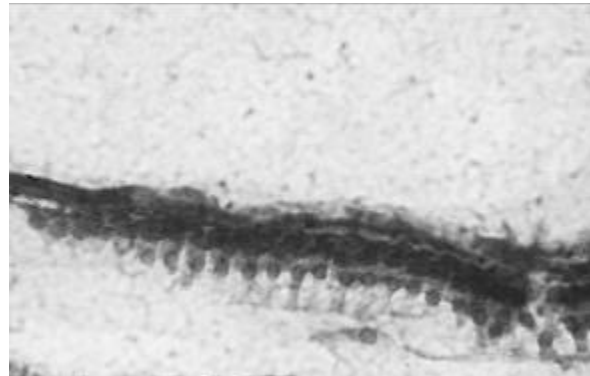

Рис. 4. Спіральний орган піддослідної тварини групи В.

Волоскові клітини на значному протязі відсутні, збережені клітини презентують глибокі дистрофічні та некротичні процеси зі зменшенням об'єму клітини, ознаками каріопікнозу. Забарвлення гематоксиліном та еозином. Зб. х 400.

Структура волоскових клітин чітко визначається, ядра клітин однорідні з рівномірно розподіленим хроматином. Виявляється дрібна зона некрозу з десквамацією шару волоскових клітин. Забарвлення гематоксиліном та еозином. Зб. х 400.

Результати патоморфологічних досліджень свідчать про те, що у пісчанок групи А деструктивних змін зареєстровано достовірно більше, в порівнянні з групою В, що може свідчити про розвиток у них СНП судинного ґенезу.

### Висновки

1. Розвиток СНП судинного ґенезу у пісчанок може бути досягнуто шляхом лігування вертебральної артерії, що підтверджено результатами патоморфології.

2. Перфузійна фіксація є недорогим, швидким та контрольованим способом збереження досліджувальних тканин.

3. Світлова мікроскопія підтвердила розвиток деструктивних процесів в спіральному органі у експериментальних тварин.

### Перспективи подальших досліджень

В даній статті був представлений лише один із етапів виконаної роботи. В подальшому ми

плануємо до публікації результати нашого експерименту, в ході якого ми дослідили ефективність препаратів, котрі входять в протоколи лікування СНП судинного ґенезу.

### Література

1. Мітін Ю.В. Визначення стану внутрішньолабиринтного тиску при сенсоневральній приглухуватості за даним отоакустичної емісії / Ю.В. Мітін, Ю.В. Деева // Журн. ВУШНИХ, носових і горлових хвороб. — 2002. — № 3— С. — С 54.
2. Храбриков А.Н. Перспективы диагностики доклинических форм сенсоневральной тугоухости на основе регистрации различных классов вызванной отоакустической эмиссии / А.Н. Храбриков // Российская оториноларингология. — 2004. — № 3. — С. 113— 116.
3. Шидловська Т.В. Загальні принципи діагностики і лікування хворих з сенсоневральною приглухуватістю / Т.В. Шидловська, Т.А. Шидловська // Журн. вушних, носових і горлових хвороб. - 2005. - №4. - С. 2-17.
4. Шидловська Т.В. Експериментальне дослідження комплексної дії шуму і рентгенівського опромінення на перекісне окиснення ліпідів та активність антиоксидантних ферментів головного мозку у щурів / Т.В. Шидловська, М.С. Козак, І.О. Постригам, М.О. Демченко, С.В. Андрейченко // Журн. вушних, носових і горлових хвороб. -2004. -№ 3. - С. 9-12. .
5. Kraus H-J. Morphological changes in the cochlea of the mouse after the onset of hearing / H-J. Kraus, K. Aulbach-Kraus // Hear. Res. — 1981. - № 4. — P. 89-102.
6. Bohne B.A., Harding G.W. Microscopic Anatomy of the Inner Ear. 5th Edition / B.A. Bohne, G.W. Harding. - St. Louis, MO : Washington University Press, 2012. - 69 p.
7. Sun J. Using laser scanning confocal microscopy as a guide for electron microscopic study: a simple method for correlation of light and electron microscopy / J. Sun, L.P. Tolbert, J.G. Hildebrand // J. Histochem. Cytochem. — 1995. — Vol. 43. — P. 329-335.
8. Anniko M., Lundquist P.-G. Temporal bone morphology after systemic arterial perfusion or intralabyrinthine in-situ immersion - I. Hair cells of the vestibular organs and the cochlea / M. Anniko, P.-G. Lundquist // Micron 11. — 1980. — P. 73-83.
9. Sando I. The anatomical interrelationships of the cochlear nerve fibers / I. Sando // Acta Otolaryngol. — 1965. - Vol. 59. — P. 417-436.
10. Bohne B.A. Processing and analyzing the mouse temporal bone to identify gross, cellular and subcellular pathology / B.A. Bohne, G.W. Harding // Hear. Res. - 1997. - Vol. 109. — P. 34-45.

### Реферат

ИССЛЕДОВАНИЕ ПАТОМОРФОЛОГИЧЕСКИХ ИЗМЕНЕНИЙ В СТРУКТУРЕ СПИРАЛЬНОГО ОРГАНА В УСЛОВИЯХ ЭКСПЕРИМЕНТАЛЬНОЙ СЕНСОНЕВРАЛЬНОЙ ТУГОУХОСТИ СОСУДИСТОГО ГЕНЕЗА

Науменко О.М., Деева Ю.В., Васильев А.В., Небор И.Я.

Ключевые слова: острая сенсоневральная тугоухость (СНТ), спиральный орган, перфузионная фиксация, патоморфология.

В работе исследованы патоморфологические изменения в структуре спирального органа животных (песчанка) в условиях экспериментальной сенсоневральной тугоухости сосудистого генеза. У песчанок со смоделированной сенсоневральной тугоухостью, по данным патоморфологических исследований, определяются достоверные изменения в структуре спирального органа, по сравнению с интактными животными контрольной группы. В результате исследований выявлено, что перфузионная фиксация является недорогим, быстрым и контролируемым способом сохранения исследуемых тканей. Световая микроскопия подтвердила развитие деструктивных процессов в спиральном органе у экспериментальных животных.

**Summary**

**PATHOMORPHOLOGICAL CHANGES IN STRUCTURE OF SPIRAL ORGAN UNDER MODELLED SENSONEURAL BRADYACUASIA OF VASCULAR GENESIS**

Naumenko O. M., Deyeva Yu. V., Vasilyev A. V., Nebor I. Ya.

Key words: acute sensoneural bradyacuasia, spiral organ, perfused fixation, pathomorphology.

This work describes the pathomorphological changes in the structure of spiral organ in animals (sandwort) in the conditions of the modelled sensoneural bradyacuasia of vascular genesis. The sandworts demonstrated significant changes in the structure of spiral organ compared with intact animals of control group. The results obtained show that perfused fixation is an inexpensive, fast and controlled way of preservation of the tissues studied. The light microscopy has proven the development of the destructive processes in spiral organ in the experimental animals.

УДК 616.5-089.843-092.4

**Олейник Г.А., Супрун А.С., Григорьева Т.Г.**

**ИССЛЕДОВАНИЕ ЖИЗНЕСПОСОБНОСТИ ТКАНЕЙ СЛОЖНЫХ ЛОСКУТОВ КОЖИ В ЭКСПЕРИМЕНТЕ**

Харьковская медицинская академия последипломного образования

*По данным многих специалистов, занимающихся реконструктивно-восстановительной хирургией в нашей стране и за рубежом, неуклонно растет частота и тяжесть поврежденных конечностей с длительной потерей трудоспособности, высокой инвалидизацией и значительным количеством ошибок диагностики и лечения (от 30 до 80 %) данной патологии в остром периоде течения заболевания. Частота скальпированных и комбинированных повреждений конечностей достигает 28-30% от всех травм. При этом значительное количество таких повреждений являются открытыми, в 4,8% случаев они сопровождаются значительными дефектами тканей, которые требуют пластического замещения. Тяжелые повреждения верхних и нижних конечностей чаще всего связаны с последствиями производственных травм, увеличением количества дорожно-транспортных происшествий, оскольчатых ранений и минно-взрывной травмы. Адекватно выполненная первичная хирургическая обработка раны с целью дальнейшего устранения раневого дефекта тканей при лечении скальпированных и комбинированных повреждений конечностей, в большинстве случаев играет основополагающую роль в исходе и результатах перенесенной травмы. Внедрение в практику методов раннего хирургического лечения пострадавших со скальпированными и комбинированными повреждениями верхних и нижних конечностей требует усовершенствования методов предоперационной диагностики глубины и площади повреждения, определения жизнеспособности травмированных тканей, а также сроков и объема проведения оперативных вмешательств. В работе представлены результаты экспериментального исследования жизнеспособности фрагментов кожи, подкожно-жировой клетчатки, мышц сложных лоскутов кожи с использованием метода импедансометрии и их морфологическая структура в динамике. Определены временные параметры жизнеспособности для кожи - 30 часов, подкожно-жировой клетчатки - 13 часов и мышц - 3 часа после отсечения. Полученные результаты инструментального исследования подтверждены морфологическими данными. Полученные данные рекомендовано учитывать при определении объема иссечения травмированных тканей при проведении первичной хирургической обработки скальпированных и комбинированных повреждений.*

Ключевые слова: жизнеспособность тканей, импедансометрия, морфология кожи, подкожно-жировой клетчатки, мышц сложных лоскутов кожи.

*Работа выполнена в соответствии с планом научно-исследовательских работ Харьковской медицинской академии последипломного образования, утвержденным МОЗ Украины, как фрагмент плановой научно-исследовательской работы «Комплексное лечение ран с отягощенным течением раневого процесса» (№ государственной регистрации 0116U004792 от 03.10.2015р. №14/16н), в которой авторы были соисполнителями на основании договора о творческом сотрудничестве.*

Возникновение обширных дефектов тканей нижних конечностей практически всегда обусловлено действием высокоэнергетических травмирующих факторов [34,35]. По данным разных авторов, причиной обширных посттравматических дефектов тканей голени, потребовавших выполнения первичной хирургической обработки, в 53% случаев явились дорожно-транспортные происшествия, в которых пострадали водители и пассажиры, в 24% — наезды транспортных средств на пешеходов, в 11% - падением с высоты, в 8% — разможнение ко-

нечностей тяжелыми предметами и в 5% — огнестрельные ранения [1,12,13,18,24,30].

Современная огнестрельная и минно-взрывная травма конечностей сопровождается высокой частотой образования обширных дефектов не только мягких тканей, но и костей [4,5,12,33]; отмечается высокая частота и особая тяжесть боевых повреждений нижних конечностей со значительными дефектами кожного покрова и подлежащих мягких тканей [3,5,6,19].

Доля ампутаций в результате огнестрельной