

reciprocal increase in total arginase activity, and suppresses the peroxynitrite production. This is accompanied by a decrease in the activity of enzymes, which are known as markers of bone resorption (acid phosphatase and its bone isoform) and restriction of the depolymerization of collagen, proteoglycans and sialoglycoproteins of the connective (bone) tissue in the femurs and vertebrae. Moreover, the introduction of SR 11302 under the experimental conditions is accompanied by an increase in the density and mineral saturation of the femurs and vertebrae, and an improvement in the biomechanical characteristics of the femurs (their strength and elasticity).

DOI 10.31718/2077-1096.19.2.128

УДК: 616-006.04-076-097.3-079.4

Пославська О.В.

ДІАГНОСТИКА ПУХЛИН ІЗ ГЕРМІНОГЕННИХ КЛІТИН В ПОЗАГОНАДНИХ ДІЛЯНКАХ З ПОГЛЯДУ АЛГОРИТМІВ ВИЗНАЧЕННЯ МЕТАСТАЗІВ КАРЦИНОМ НЕВІДОМОЇ ПЕРВИННОЇ ЛОКАЛІЗАЦІЇ

ДЗ «Дніпропетровська медична академія МОЗ України», м. Дніпро

Аналіз випадків екстрагонадних тератом дає зрозуміти, що пухлини з герміногенних клітин, які характерні для гонад дорослих, можуть зустрічатись і в позагонадних ділянках, наприклад, передньому середостінні (тимусі) і середній лінії мозку (герміноми епіфізу і ділянки над турецьким сідлом), що в таких випадках потребує диференційної діагностики з метастазами карцином іншого походження. Точне діагностування екстрагонадних пухлин з герміногенних клітин тільки шляхом рутинного фарбування гематоксилін-еозин (НхЕ) потребує високої кваліфікації та досвіду, через їх неспецифічні клінічні симптоми і варіативні морфологічні характеристики. Серед онкоморфологів широко визнано, що імуногістохімічне фарбування займає важливу роль у точній гістологічній діагностиці цих пухлин. Мета – дослідити особливості експресії імуногістохімічних маркерів та морфометричних показників площі, периметру та «круглості» ядер у різних типів екстрагонадних ПГК, порівняно із аналогічними первинними пухлинами гонадної локалізації, для вдосконалення діагностичних алгоритмів. Матеріали і методи. В роботі проведено дослідження біопсійного або післяопераційного матеріалу 8 пацієнтів (група 1) з екстрагонадними ПГК та 16 пацієнтів із первинним герміногенними пухлинами гонад (група 2), які були верифіковані після проведення імуногістохімічного дослідження на базі морфологічного відділу діагностичного центру «Аптеки медичної академії» за період з 2015 по 2018рр. Результати. PLAP і CD117 мали найбільший відсоток експресії в семіномах/герміномах обох досліджених груп, морфологічні показники більше ніж в 3 рази за площею та 2 рази за периметром перевищували показники нормальних лімфоцитів ($p < 0,05$). Експресія маркерів CD30, EMA і CK AE1/3 виявилась діагностично значущою в зразках ембріональної карцином, морфологічні показники в 2,1 рази за площею та 1,7 за периметром перевищували показники нормальних лімфоцитів ($p < 0,05$). α FP -позитивне фарбування було показовим для пухлин жовткового мішка, для яких морфологічні показники більше ніж в 1,7 рази за площею та 1,5 за периметром перевищували показники нормальних лімфоцитів ($p < 0,05$). Підсумок. З урахуванням варіативності морфологічних характеристик і можливості екстрагонадного розташування пухлин з герміногенних клітин, імуногістохімічне дослідження з використанням морфометрії стає важливим інструментом в диференціальній діагностиці карцином без первинної локалізації.

Ключові слова: пухлини з герміногенних клітин, екстрагонадні тератоми, PLAP, CD117, ImageJ.

Дослідження виконано в рамках науково-дослідної роботи кафедри патологічної анатомії і судової медицини ДЗ «Дніпропетровська медична академія МОЗ України» «Розробка діагностичних та прогностичних критеріїв новоутворень різних локалізацій з урахуванням біологічних показників активності пухлинного процесу» (номер державної реєстрації 0116U002827, термін виконання 2016-2018).

Аналіз випадків екстрагонадних тератом дає зрозуміти, що пухлини з герміногенних клітин (ПГК), які характерні для яєчка дорослих, так звані семіноми у чоловіків, їх прототиби дисгерміноми яєчника у жінок та більш рідкісні «не-семіноми» можуть зустрічатись і в позагонадних ділянках, наприклад, передньому середостінні (тимусі) і середній лінії мозку (герміноми епіфізу і ділянки над турецьким сідлом), що в таких випадках потребує диференційної діагностики з метастазами карцином іншого походження. В діагностиці допомагають ознаки морфологічної подібності, однаковість цитогенетичної аномалії

з ізохромосоєю 12p, описаної вперше Atkin & Baker (1982), та імуногістохімічний профіль тестикулярних семіном / «не-семіном», їх аналогів в яєчнику, передньому середостінні й по середній лінії мозку [1].

Більш ніж 90% екстрагонадних пухлин з герміногенних клітин (ЕПГК) зустрічаються у дорослих людей у віці від 20 до 35 років. Найбільш поширеним місцем первинних ЕПГК є середостіння, яке складає 50 ~ 70% всіх первинних ЕПГК. Більш у грудях, задишка, кашель і лихоманка є найпоширенішими клінічними проявами у медіастинальних локалізацій. Головні болі, по-

рушення зору, порушення ендокринної системи та ознаки підвищеного внутрішньочерепного тиску зазвичай є загальними клінічними симптомами у герміногенних пухлин ЦНС. Наявність пухлинної тканини позаочеревинному просторі з або без болю, болі в спині і втрата ваги характеризують заочеревинне розташування [2].

Відповідно до клінічної картини, морфології та цитогенетики, пухлини з герміногенних клітин і тератоми людини можна класифікувати на п'ять типів: (1) тератоми / пухлини жовткового мішка дитинства (переважно у жінок); (2) семіноми та «не-семіноми» молодих дорослих (переважно у чоловіків); (3) сперматоцитарні семіноми людей похилого віку, виключно в яєчках; (4) дермоїдні кісти, майже виключно в яєчнику; (5) гестаційні трофобластні пухлини [3, 4].

З перелічених груп 1 та 2 знаходять як в гонадах, так і в екстрагонадних локалізаціях по середній лінії тіла, що в таких випадках потребує диференційної діагностики з метастазами карцином іншого походження. Пухлини 1 типу (тератоми / пухлини жовткового мішка дитинства (переважно у жінок)) частіше зустрічаються на позагонадних ділянках, ніж у гонадах. Пухлини 2 типу (семіноми та «не-семіноми» молодих дорослих (переважно у чоловіків)) зустрічаються здебільшого в гонадах, значно рідше в двох екстрагонадних регіонах: передньому середостінні (тимусі), і середній лінії головного мозку (епіфізі, ділянці над турецьким сідлом). Пухлини 1 типу також виникають на цих ділянках і, крім того, в області шиї, задньому середостінні, заочеревинному просторі, крижово-копчиковій області, а також інших менш розповсюджених локалізаціях по середній лінії тіла [1,5]. Їх розподіл по середній лінії тіла в сучасних дослідженнях пояснюється міграцією примітивних клітин зародків під час розвитку [1, 2, 3]. Треба зауважити, що захворюваність на ПГК в ЦНС зустрічаються переважно у дітей та підлітків, що мають приблизно 90% випадків до віку 20 років, і пік яких становить від 10 до 20 років [5].

В порівнянні з ПГК гонадових ділянок, точне діагностування ЕПГК тільки шляхом рутинного

фарбування гематоксилін-еозин (ГХЕ) потребує високої кваліфікації та досвіду, через їх неспецифічні клінічні симптоми і варіативні морфологічні характеристики. Серед онкоморфологів широко визнано, що імуногістохімічне фарбування займає важливу роль у точній гістологічній діагностиці цих пухлин [6].

Мета

Дослідити особливості експресії імуногістохімічних маркерів та морфометричних показників площі, периметру та «круглості» ядер в різних типах екстрагонадних ПГК, порівняно із аналогічними первинними пухлинами яєчок/яєчників, для вдосконалення діагностичних алгоритмів.

Матеріали та методи досліджень

В роботі проведено дослідження біопсійного або післяопераційного матеріалу 8 пацієнтів (група 1) з екстрагонадними ПГК (за умови відсутності в анамнезі пухлини гонад) та 16 пацієнтів із первинним герміногенними пухлинами яєчок/яєчників (група 2), які були верифіковані після проведення імуногістохімічного дослідження на базі морфологічного відділу діагностичного центру «Аптеки медичної академії» м. Дніпра за період з 2011 по 2018рр.

В групі 1: 2 випадки (25%) ПГК ЦНС були знайдені у підлітків віком до 20 років. 3 (37,5%) в середостінні сталися у дорослих у віці до 34 років (вік 26, 31, 34 роки відповідно). У заочеревинних спостереженнях 3 пацієнти були старше 20 років (вік 23 років і 37 років відповідно). В спостереженнях медиастинальних пухлин всі пацієнти були чоловічої статі. Клінічні прояви залежали від місця розташування і розміру пухлини в позагональних ділянках середньої лінії тіла. Семінома / гермінома були найпоширенішим гістологічним типом, що становило 50% в групі 1 (2 в ЦНС і 2 в середостінні). В групі 2: більшість випадків також були представлені семіномами 37% (6 з 16), з всій групи 63% пацієнтів були дорослими чоловіками (вік більше 20 років). Розподіл первинного матеріалу занесений в таблицю 1.

Таблиця 1

Характеристика клініко-морфологічних даних пацієнтів

Характеристика	Група 1 n ₁ =8 (100%)	Група 2 n ₂ =16 (100%)
Стать		
чоловіки	7 (86%)	10 (63%)
жінки	1 (14%)	6 (37%)
Вік (середнє ± стандартне відхилення)	17,5±8,32	35,2±3,56
Локалізація пухлин групи 1:		
середостіння	3 (24%)	-
ЦНС	2 (14%)	-
заочеревинний простір	3	
Первинна локалізація пухлин групи 2		
яєчко	-	12 (75%)
яєчник	-	4 (25%)
Гістологічна форма		
семінома/гермінома	4 (50%)	6 (37%)
ембріональна карцинома	2 (3%)	5 (32%)
змішана ПГК	1 (3%)	3 (19%)
пухлина жовткового мішку	1 (3%)	2 (12%)

Для морфологічного методу дослідження використовувалась камера мікроскопу Zeiss Primo Star – AxioCam ERC 5s з ліцензованим програмним забезпеченням ZEN 2 blue edition. Інформативні поля зору були зафіксовані в форматі .jpg і оброблені в програмі ImageJ з визначенням периметру, площі та круглості ядер (рис. 1), згідно методики, описаної в інших публікаціях [7,8].

Імуногістохімічне дослідження проводилось

згідно протоколів компанії ThermoScientific (TS), (США). У зрізах завтовшки 4 мкм використовували систему візуалізації Lab Vision Quanto (TS, США) з виявленням білкового ланцюга за допомогою DAB Quanto Chromogen (TS, США). Характеристики моноклональних антитіл занесені в таблицю 2.

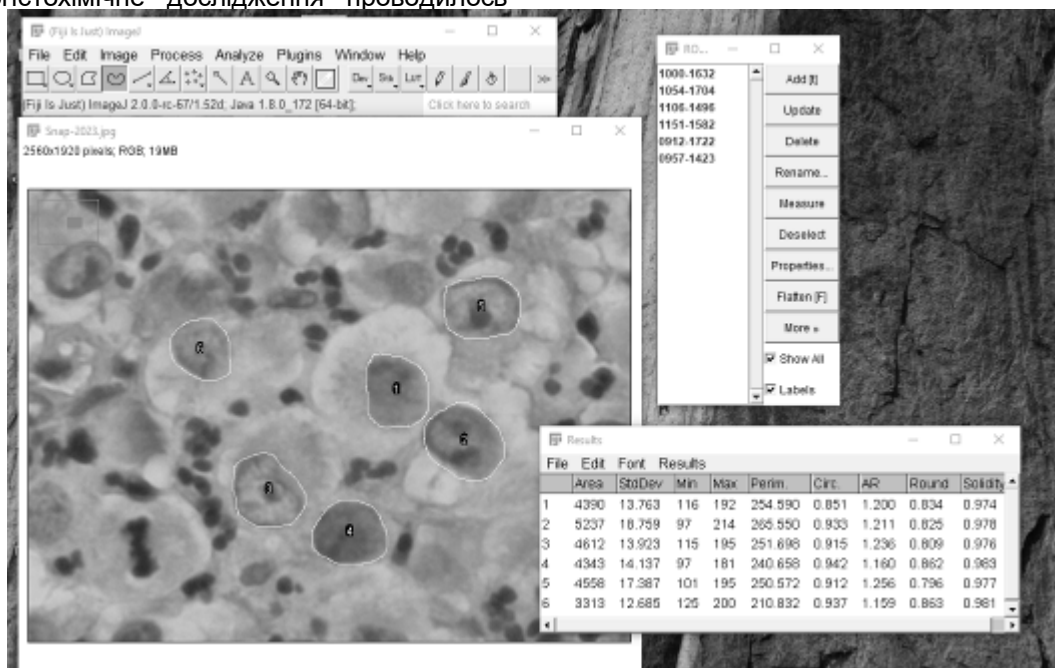


Рис. 1. Визначення морфометричних показників ядер семіноми програмою ImageJ (площі, периметру, «коефіцієнту круглості»).

Таблиця 2
Первинні моноклональні антитіла

Первинні антитіла	Клон (розведення)	Локалізація	Виробник	Джерела з рекомендаціями
Placental Alk. Phosphatase (PLAP)	Ab-4 (Clone 8A9) (1:80)	Cell membrane	Thermo Scientific	[2-4]
CD117	Ab-3 (Clone K45) (RTU)	Cell membrane / cytoplasmic	Thermo Scientific	[2-4].
Chorionic Gonadotropin, Human (HCG)	Ab-5 (Clone CG04 + CG05) (RTU)	Cytoplasmic	Thermo Scientific	[2-4]
Alpha Fetoprotein (AFP)	Rabbit Polyclonal Antibody (1:1000)	Cytoplasmic	Thermo Scientific	[2-4]
CD30 (Reed-Sternberg Cell Marker)	Ab-1 (Clone Ber-H2) (1:40)	Cell membrane and cytoplasm.	Thermo Scientific	[2-4]
Keratin, Pan	Ab-1 (Clone AE1/AE3) (1:50)	Cytoplasmic	Thermo Scientific	[2-4]
EMA	Ab-3 (Clone E29) (1:800)	Cytoplasmic and cell membrane	Thermo Scientific	[2-4]

Згідно із рекомендаціями Yiping Gao із співавт. (2015) імуногістохімічну експресію маркерів оцінювали з використанням напівкількісної системи балів, заснованої на частці позитивних клітин над загальними клітинами (відсоток позитивності) від 0 до 100%, де 0% був негативною експресією, <50% був слабкою експресією, ≥50% був сильним вираженням [2].

Статистичний аналіз проводився в програмі R version 3.4.1 (2017-06-30) – «Single Candle» Copyright (C) 2017; The R Foundation for Statistical Computing Platform: x86_64-w64-mingw32/x64 (64-bit). Статистично вірогідна різниця між групами вважалась при $p < 0,05$, в порі-

внянні середніх значень морфометричних показників (t-критерій).

Результати та їх обговорення

Імуногістохімічні результати узагальнені в таблиці 3. PLAP переважно розташовувався в клітинній мембрані і цитоплазмі. Був виявлений у всіх типах герміном / семіном обох груп, але з різною інтенсивністю (інтенсивна ознака - більше 50%, мала місце в 2 з 4 спостережень групи 1, та 5 з 6 в групі 2), і частинах змішаних пухлин, де були присутні ділянки герміном із відповідною морфологією (рис 1).

CD117 з максимальною експресією виявлено

у 3 з 4 гермінома / семіноми групи 1, та 4 з 6 – групи 2, та з різною інтенсивністю CD117 експресувалась в компонентах у змішаних ПГК. Жодне спостереження пухлини жовткового мішка не експресувало CD117, тільки змішані пухлини з компонентами із герміноми і пухлини жовтчного мішку мали позитивне забарвлення на CD117.

Експресія маркерів CD30, EMA і СК AE1/3 ви-

явилась діагностично значущою в зразках ембріональної карцином, і їх компонентах в змішаних пухлинах. Натомість α FP-позитивне фарбування було показовим для пухлин жовткового мішка, але СК AE1/3 також мав позитивне фарбування, що говорить про необхідність використання групи маркерів (підтвердження та виключення) для правильної верифікації фенотипу ПГК, особливо в змішаних варіантах.

Таблиця 3
Розподіл експресії імуногістохімічних маркерів в групах дослідження (n)

Група	Кількість (n)	PLAP		CD117		Keratin Pan		HCG		AFP		CD30		EMA	
		(0)*, < 50%	більше 50%	(0)*, < 50%	більше 50%	(0)*, < 50%	більше 50%	(0)*, < 50%	більше 50%	(0)*, < 50%	більше 50%	(0)*, < 50%	більше 50%	(0)*, < 50%	більше 50%
Група 1	8														
семінома/ гермінома	4	2	2	1	3	2*,2		4*		4*		4*		3	1
ембріональна карцинома	2	1*,1		2*		2	2*	2*		2*		2			2
змішана ПГК: 1 гермінома+ ембріональна кар- цинома	1		1		1	1		1*		1*		1			1
пухлина жовтчно- го мішку	1	1		1*			1	1*			1	1*			1
Група 2	16														
семінома/ гермінома	6	1	5	2	4	2*,4		6*		6*		6*		2*,4	
ембріональна кар- цинома	5	3*,2		5*			5	5*		5*		1	4	1	4
змішані ПГК:	3														
1 гермінома+ ембріональна кар- цинома,	1		1		1		1	1*		1*			1		1
2 гермінома+ Пухлина жовтчно- го мішку	2	1	1	1	1	1*,1		2*			2	2*		2	
пухлина жовтчно- го мішку	2	2		2*			2	2*			2	2*			2

Примітка: ПГК – пухлина з герміногенних клітин; статистична різниця не розраховувалась внаслідок невеликої кількості випадків.

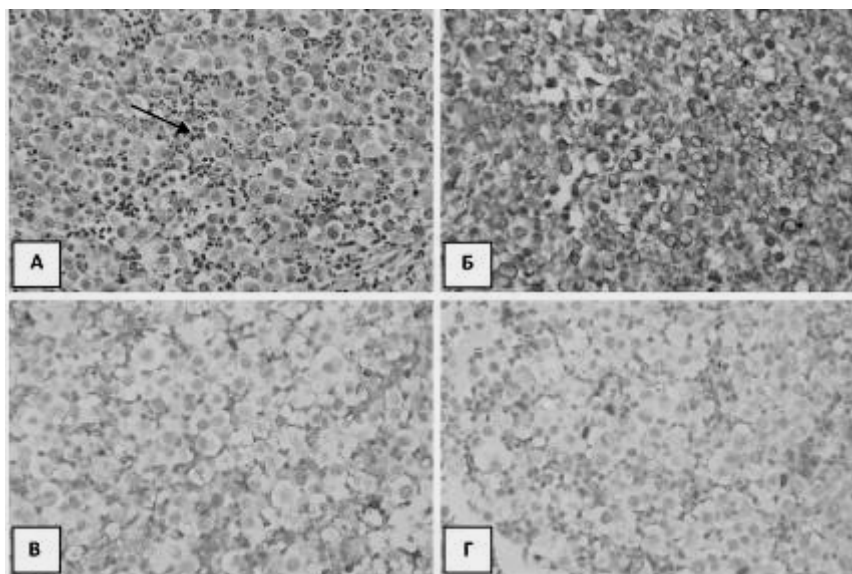


Рис. 2. А. Семінома, наявність інфільтрату з поліморфноядерних нейтрофілів (зазначено стрілкою), забарвлення гематоксилін – еозин (Г-Е), ($\times 400$). Б. Позитивна реакція з PLAP, ІГХ з гематоксиліном Майєра ($\times 400$). В. Позитивна в частині клітин Pan СК AE1/3, ІГХ з гематоксиліном Майєра ($\times 400$). Г. Зовсім негативна з AFP, ІГХ з гематоксиліном Майєра ($\times 400$).

Таблиця 4.
Показники морфометричного дослідження в програмі ImageJ

Типи пухлин з герміногенних клітин	Група дослідження	Площа (мкм ²) χ±SD	Периметр (мкм) χ±SD	Коефіцієнт «круглості» (параметр ImageJ) χ±SD	P по
Семінома (1)	Група 1	47,643±4,043	31,845±1,323	0,804±0,123	p>0,05
	Група 2	48,432±4,862	30,216±2,985	0,789±0,076	
Ембріональна Карцинома (2)	Група 1	34,452±2,053	26,512±2,320	0,742±0,151	p>0,05
	Група 2	31,432±2,723	25,231±2,357	0,753±0,120	
Пухлина жовточного мішку (3)	Група 1	29,844±2,412	24,224±1,531	0,723±0,134	p>0,05
	Група 2	28,412±3,842	23,753±2,435	0,731±0,129	
Лімфоцити лімфатичного вузла		16,738±2,693	15,993±1,541	0,746±0,098	
p		p(1)<0,05, p(2)<0,05, p(3)<0,05	p(1)<0,05, p(2)<0,05, p(3)<0,05	p(1)>0,05, p(2)>0,05, p(3)>0,05	

Примітка: χ±SD – середнє значення ± стандартне відхилення, статистичне статистично вірогідна різниця вважалась при p<0,05.

Результати морфометричного дослідження в програмі ImageJ занесені в таблицю 4. Вимірювання ядер проводили в типових варіантах пухлин (змішані форми було виключено) для отримання точних диференційно-діагностичних критеріїв. Найбільшими за розміром ядра клітин продемонструвала семінома в обох групах дослідження, далі за розмірами ембріональна карцинома і пухлина з жовточного мішку. За типами пухлин різниці в обох групах виявлено не було (всі p>0,05). Але порівняння з розмірами звичайних лімфоцитів виявило різницю в площі та периметру клітин (за площею 3, 2,1 та 1,75, за периметром – 2, 1,7 та 1,5 відповідно), але показники круглості відмінності не виявили (табл. 4).

Підсумки

З урахуванням варіативності морфологічних характеристик і можливості екстрагонадного розташування пухлин з герміногенних клітин, імуногістохімічне дослідження стає важливим інструментом в диференціальній діагностиці карцином без первинної локалізації. PLAP, CD117 і маркер OCT3/4 мали найбільший відсоток експресії в пухлинах 1 групи (семіномах/герміномах), морфологічні показники більше ніж в 3 рази за площею та 2 рази за периметром перевищували показники нормальних лімфоцитів (p<0,05). Експресія маркерів CD30, EMA і СК AE1/3 виявилась діагностично значущою в зразках ембріональної карцином, морфологічні показники в 2,1 рази за площею та 1,7 за периметром перевищували показники нормальних

лімфоцитів (p<0,05). αFP -позитивне фарбування було показовим для пухлин жовтого мішка, для яких морфологічні показники більше ніж в 1,7 рази за площею та 1,5 за периметром перевищували показники нормальних лімфоцитів (p<0,05).

Література

- Oosterhuis JW, Stoop H, Honecker F, Looijenga LH. Why human extragonadal germ cell tumours occur in the midline of the body: old concepts, new perspectives. *Int J Androl.* 2007; 30(4):256-63; discussion 263-4.
- Yuping Gao, Jiyao Jiang, Qiang Liu. Extragonadal malignant germ cell tumors: a clinicopathological and immunohistochemical analysis of 48 cases at a single Chinese institution *Int J Clin Exp Pathol.* 2015; 8(5): 5650-5657.
- Looijenga LH, Gillis AJ, Stoop HJ, Hersmus R, Oosterhuis JW. Chromosomes and expression in human testicular germ-cell tumors: insight into their cell of origin and pathogenesis. *Ann N Y Acad Sci.* 2007;1120:187-214.
- Looijenga LH. Human testicular (non)seminomatous germ cell tumours: the clinical implications of recent pathobiological insights. *J Pathol.* 2009 Jun;218(2):146-62.
- Gillis AJ, Stoop H, Biermann K, van Gurp RJ, Swartzman E, Cribbes S, Ferlinz A, Shannon M, Oosterhuis JW, Looijenga LH. Expression and interdependencies of pluripotency factors LIN28, OCT3/4, NANOG and SOX2 in human testicular germ cells and tumours of the testis. *Int J Androl.* 2011 Aug;34(4 Pt 2):e160-74.
- Young RH. Testicular tumors--some new and a few perennial problems. *Arch Pathol Lab Med.* 2008;132(4):548-64.
- Poslavskaya OV. Vyznachennia liniinykh rozmiriv ta ploshch okremykh morfolohichnykh ob'ektiv na mikrofotohrafiiakh za dopomohoiu prohramy ImageJ [Determination of linear dimensions and square square surfaces areas of morphological objects on micrographs using ImageJ software]. *Morphologia.* 2016;10(3):377-81. (Ukrainian)
- Poslavskaya OV, Shponka IS, Gritsenko PO, Alekseenko OA. Morfometrychnyy analiz pantsitokeratin-nehatyvnykh neoplastycheskykh ushkodzhen' limfatychnykh vuzliv shyyi [Morphometric analysis of pancytokeratin-negative neoplastic damages of the lymphatic nodes of the neck]. *Medicni perspektivi.* 2018;23(1):30-37. (Ukrainian)

Реферат

ДИАГНОСТИКА ГЕРМИНОГЕННЫХ ОПУХОЛЕЙ ЭКСТРАГОНАДНЫХ ЛОКАЛИЗАЦИЙ С ТОЧКИ ЗРЕНИЯ АЛГОРИТМОВ ОПРЕДЕЛЕНИЯ МЕТАСТАЗОВ КАРЦИНОМ НЕИЗВЕСТНОЙ ПЕРВИЧНОЙ ЛОКАЛИЗАЦИИ
Пославская А.В.

Ключевые слова: герминогенные опухоли, экстрагонадные тератомы, PLAP, CD117, ImageJ.

Анализ случаев экстрагонадных тератом дает понять, что опухоли из герминогенных клеток, характерных для гонад взрослых, могут встречаться и в других участках, например, переднем средостении (тимусе) и средней линии мозга (герминомы эпифиза и области над турецким седлом), что в таких случаях требует дифференциальной диагностики с метастазами карцином другого происхождения.

Точное диагностирование экстрагонадных опухолей из герминогенных клеток только путем рутинной окраски гематоксилин-эозин требует высокой квалификации и опыта, через их неспецифические клинические симптомы и вариативные морфологические характеристики. Среди онкоморфологов широко признано, что иммуногистохимическое исследование занимает важную роль в точной гистологической диагностике этих опухолей. Цель - исследовать особенности экспрессии иммуногистохимических маркеров и морфометрических показателей площади, периметра и «круглости» ядер в различных типах экстрагонадных опухолей из герминогенных клеток, по сравнению с аналогичными первичными опухолями яичников/яичек, для совершенствования диагностических алгоритмов. Материалы и методы. В работе проведено исследование биопсийного или послеоперационного материала 8 пациентов (группа 1) с экстрагонадными опухолями из герминогенных клеток и 16 пациентов с первичным герминогенными опухолями яичек/яичников (группа 2), которые были верифицированы после проведения иммуногистохимического исследования на базе морфологического отдела диагностического центра «Аптеки медицинской академии» за период с 2015 по 2018pp. Результаты. PLAP и CD117 имели наибольший процент экспрессии в семиномах / герминоммах обеих исследованных групп, морфологические показатели более чем в 3 раза по площади и ~2 раза по периметру превышали показатели нормальных лимфоцитов ($p < 0,05$). Экспрессия маркеров CD30, EMA и CK AE1/3 оказалась диагностически значимой в образцах эмбриональной карциномы, морфологические показатели в ~2,1 раза по площади и ~1,7 по периметру превышали показатели нормальных лимфоцитов ($p < 0,05$). α FP-положительная окраска была показательным для опухолей желточного мешка, для которых морфологические показатели более чем в ~1,7 раза по площади и ~1,5 по периметру превышали показатели нормальных лимфоцитов ($p < 0,05$). Вывод. С учетом вариативности морфологических характеристик и возможности экстрагонадного расположения опухолей из герминогенных клеток, иммуногистохимическое исследование, дополненное морфометрией, становится важным инструментом в дифференциальной диагностике карцином без первичной локализации.

Summary

DIAGNOSIS OF GERM CELL TUMORS OF EXTRAGONADAL LOCALIZATION IN TERMS OF ALGORITHMS FOR DETECTING METASTASIS OF CARCINOMAS OF UNKNOWN PRIMARY LOCALIZATION

Poslavska O.V.

Key words: germ cell tumours, extragonadal teratomas, PLAP, CD117, ImageJ.

The analysis of cases of extragonadal teratomas makes it clear that tumours derived from germ cells and mainly characteristic of adult gonads can also occur in other areas, such as the anterior mediastinum (thymus) and midline brain (germinomas of the epiphysis and the area above the Turkish saddle), that requires differential diagnosis with metastases of carcinomas of other origin. Accurate diagnosis of estrogenic germ-cell tumours by only routine staining with haematoxylin-eosin requires high expertise and experience due to their non-specific clinical symptoms and variability of morphological characteristics. Tumour morphologists consider that immunohistochemical investigation plays an important role in accurate histological diagnosis of these tumours. The goal of this study is to explore the expression features of immunohistochemical markers and morphometric parameters of the area, perimeter and "roundness" of the nuclei in various types of extragonadal germ-cell tumours compared to similar primary ovarian / testicular tumours in order to improve diagnostic algorithms. A study was conducted on biopsy or postoperative samples taken from 8 patients (group 1) with extragonadal germ-cell tumours and from 16 patients with primary germ cell tumours of testicles / ovaries (group 2). The diagnoses were confirmed by immunohistochemical investigation on the basis of the pathologic department of the "Pharmacy of Medical Academy" Diagnostic Centre for 2015 to 2018. PLAP and CD117 had the highest percentage of expression in seminomas and gerninomas of both studied groups; morphological parameters were 3-fold higher in area and 2-fold higher around the perimeter than the values of normal lymphocytes ($p < 0.05$). Expression of markers CD30, EMA and CK AE1/3 was diagnostically significant in samples of embryonic carcinoma, and morphological parameters were ~2.1 times higher in area and ~1.7 along the perimeter that exceeded the values of normal lymphocytes ($p < 0.05$). α FP-positive staining was indicative of yolk sac tumours, which morphological parameters were more than ~1.7 times higher in the area and ~1.5 times higher along the perimeter compared with the normal lymphocytes ($p < 0.05$). Taking into account the variability of morphological characteristics and the possibility of extragonadal location of tumours derived from germ cells, immunohistochemical research supported by morphometry is an important tool in the differential diagnosis of carcinomas of unknown primary localization.