DOI 10.31718/2077-1096.19.2.146
УДК 616.311.2-018.73-053.5

Шешукова О.В., Бауман С.С., Єрошенко Г.А.

ЦИТОЛОГІЧНА ХАРАКТЕРИСТИКА КЛІТИННОГО СКЛАДУ СЛИЗОВОЇ ОБОЛОНКИ ЯСЕН У ДІТЕЙ ШКІЛЬНОГО ВІКУ

Українська медична стоматологічна академія, м. Полтава

Актуальність. Для виявлення патології на ранніх етапах одним із точних методів є морфологічне дослідження. На теперішній час не проводилося визначення особливості клітинного складу слизової оболонки ясен цитологічним методом у дітей молодшого віку. Метою роботи було встановлення особливостей клітинного складу слизової оболонки ясен дітей шкільного віку в нормі. Матеріал та методи дослідження. Цитологічне дослідження проведено у 150 дітей м. Полтави віком 6, 12 та 15 років, які не мали клінічних ознак захворювань порожнини рота. Мазки отримували шляхом зскрібка зі слизової оболонки ясен та фарбували за Май-Грюнвальдом [4]. Результати дослідження та їх обговорення. За результатами проведених цитологічних досліджень клітинного складу цитограм ясен у дітей шкільного віку встановлено, що в цитограмах переважають поверхневі клітини, найбільша кількість їх визначається у дітей 6-річного віку. Процес фізіологічного зроговіння епітеліальної пластинки слизової оболонки ясен у дітей шкільного віку є різноплановим і кератинізація відбувається як за рахунок явища фізіологічного некрозу, тобто апоптозу поверхневих клітин, так і за рахунок ортокератозу – у вигляді появи у цитоплазмі епітеліоцитів еозинофільних гранул, з подальшим формуванням рогових лусочок. Даний тип зроговіння є основним, поряд із руйнуванням мітохондрій і зменшенням кількості ензимів в рогових лусочках. З 6 років середня кількість поверхневих клітин в цитограмах зменшується, а проміжних і рогових лусочок – збільшується до 12 років і залишається сталою у дітей 15 років.

Ключові слова: цитограма, ясна, діти

Запально-дистрофічні захворювання тканин пародонта і до тепер є домінуючими в загальній структурі патологічних процесів порожнини рота у дітей [1]. Відомо, що осередки хронічної інфекції в пародонті викликають інфікування не лише тканин щелепно-лицьової ділянки, а й ініціюють виникнення патологічних процесів інших органів та систем [2].

Для виявлення патології на ранніх етапах одним із точних методів є морфологічне дослідження. Цей доступний і високоінформативний цитологічний метод завдяки своїй малоінвазивності має велику перевагу в застосуванні в дитячий стоматології [3]. Цей метод досить широко використовується при діагностиці захворювань слизової оболонки порожнини рота і тканин пародонта. На теперішній час не визначені особливості клітинного складу слизової оболонки ясен цитологічним методом у дітей молодшого віку.

Мета роботи

Встановлення особливостей клітинного складу слизової оболонки ясен дітей шкільного віку в нормі.

Матеріал та методи дослідження

Цитологічне дослідження проведено у 150 дітей м. Полтави віком 6, 12 та 15 років під час профілактичних оглядів.

У всіх обстежених не було клінічних ознак інфекції або будь-яких захворювань порожнини рота. Мазки отримували шляхом зскрібка за допомогою серпоподібної гладилки зі слизової оболонки ясен. В подальшому забраний матеріал наносили на стерильне предметне скло. Висушування мазків проводили методом сухої фіксації при кімнатній температурі за умов відкритого доступу повітря. Мазки поміщали в контейнер для скелець і опускали в спеціальну ємність з барвником – фіксатором Май-Грюнвальда [4]. Фіксували мазки 5 хвилин, промивали водою і забарвлювали розчином барвника Май-Грюнвальда (10 мл барвника на 100 мл дистильованої води), після чого скельця промивали водою і розкладали в спеціальний штатив для висушування.

Аналіз цитограм проводили за допомогою мікроскопа Biorex–3 BM–500T з цифровою мікрофотонасадкою DCM–900 з адаптованими для даних досліджень програмами, використовуючи збільшення 1000. Кількісні показники визначали шляхом підрахунку клітинних елементів у 5 полях зору [5], при цьому фіксували кількість в абсолютних цифрах та визначали середні показники за допомогою програми Excel [6]. Останню використовували для визначення відсоткового співвідношення різних класів епітеліальних клітин для встановлення нормативних показників.

Результати дослідження та їх обговорення

В епітелії слизової оболонки ясен людини визначаються 4 класи клітин – базальні, парабазальні, проміжні і поверхневі. В цитограмах зі слизової оболонки ясен дітей в нормі відсутні базальні і парабазальні епітеліоцити, що пов'язано з функціональними особливостями ясен як слизової жувального типу.

Встановлено, що проміжні епітеліоцити ясен мали гексагональну форму. Ядра мали округлу форму, чіткі контури і локалізувались переважно в центрі клітин. Також, на класову приналежність епітеліоцитів вказувала активна контамінація мікроорганізмів, переважно представниками паличкової флори.

Цитоплазма забарвлювалась базофільно, гранули глікогену виявлялись як азур-позитивні (рис. 1).



Рис. 1. Проміжні епітеліоцити в цитограмі слизової оболонки ясен. Забарвлення за Май-Грюнвальдом. Зб.: Об. х 100, Ок. х 10:

1 – ядро проміжного епітеліоцита; 2 – цитоплазма; 3 – контамінація мікроорганізмів.

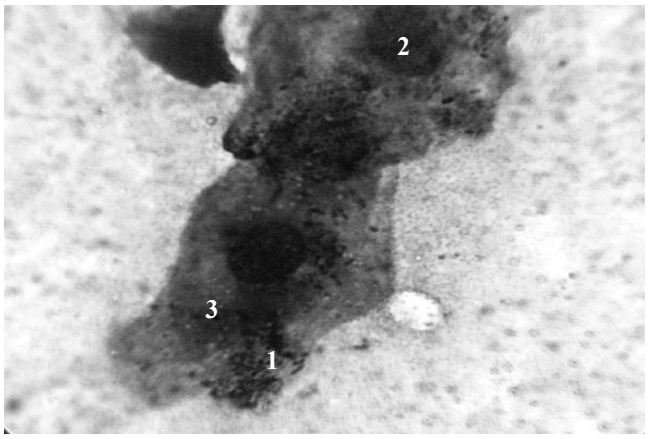

Рис. 2. Поверхневий базофільний (азур-позитивний) епітеліоцит. Цитограма слизової оболонки ясен. Забарвлення за Май-Грюнвальдом. Зб.: Об. х 100, Ок. х 10:

1 – тонофіламенти; 2 – ядро; 3 – цитоплазма.

При забарвленні за Май-Грюнвальдом поверхневі епітеліоцити мали чіткі контури плазмолеми, центрально або ексцентрично локалізоване ядро, а також, на відміну від проміжних клітин, тонкі нитки тонофіламентів в цитоплазмі (рис. 2).

Поряд із базофільними азур-позитивними поверхневими епітеліоцитами нами у дітей шкільного віку з клінічно здоровими яснами в цитограмах візуалізувались поверхневі еозинофільні епітеліоцити. Характерною ознакою їх, на відміну від базофільних клітин, була наявність у цитоплазмі різної величини еозинофільних гранул, які забарвлювались за Май-Грюнвальдом у різні відтінки рожевого кольору. Об'єм цитоплазми цих клітин значно переважає розміри ядра. Гранули здебільшого розміщувались дифузно навколо ядра, при цьому вони відносно цитоплазми розташовувались центрально, зміщуючи таким чином ядро в ексцентричне положення. У цитоплазмі виявлялись гомогенні еозинофільні маси (рис. 3).

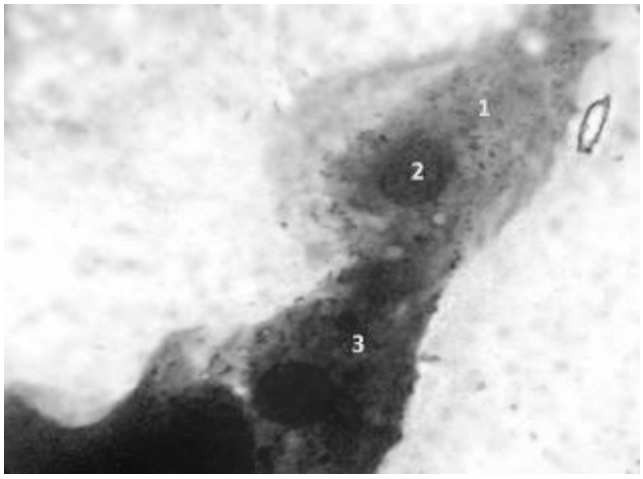

Рис. 3. Поверхневий еозинофільний епітеліоцит. Цитограма слизової оболонки ясен. Забарвлення за Май-Грюнвальдом. Зб.: Об. х 100, Ок. х 10:

1 – еозинофільні гранули; 2 – ядро; 3- гомогенні еозинофільні маси.

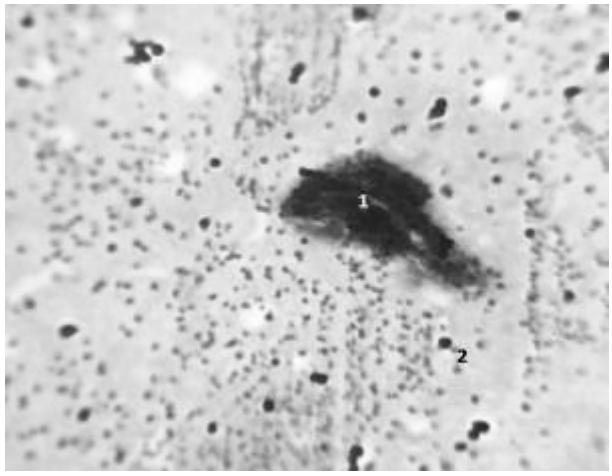

Рис. 4. Рогова лусочка в цитограмі слизової оболонки ясен. Забарвлення за Май-Грюнвальдом. Зб.: Об. х 100, Ок. х 10;

1- рогова лусочка; 2 – мікроорганізми.

На нашу думку, різний вміст еозинофільних гранул і гомогенних еозинофільних структур зумовлює процес кератинізації епітеліоцитів у вигляді зроговіння ясен, який характеризується появою в поверхневих клітинах ясен рогової речовини – кератогіаліну та шару рогових лусочок. Попередні дослідження показують, що саме кератогіалін має властивість забарвлюватися еозином [3]. Ексцентричне розташування кератогіалінових гранул є морфологічним проявом процесу фізіологічного зроговіння ясен, який відбувається поетапно.

Вищенаведене свідчить, що процес кератинізації ясен характеризується поетапністю, розпочинаючи з базофільних і еозинофільних поверхневих клітин до рогових лусочок (рис. 4).

За результатами проведених цитологічних досліджень клітинного складу цитограм ясен у дітей шкільного віку встановлено, що в цитограмах переважають поверхневі клітини, найбільша кількість їх визначається у дітей 6-річного віку (табл.).

Таблиця
Середні значення відсоткового співвідношення різних класів багатошарового плоского епітелію ясен дітей в нормі

	Клітинний склад цитограм		
	проміжні	поверхневі	Рогові лусочки
6 років	5,54±0,71	93,85±0,77	0,61±0,18
12 років	10,42±1,06*	87,17±1,39*	2,41±0,46*
15 років	11,6±0,76*	86,51±0,85*	1,89±0,31*

*Примітка: * - відмінності достовірні при p<0,05, порівняно з 6 – річними дітьми.*

У дітей 12 і 15 років кількість поверхневих епітеліоцитів була достовірно більше за 6-річних, але між собою вірогідно не відрізнялась. Серед трьох вікових груп середня кількість проміжних клітин у дітей 6 років була вдвічі меншою за інші, а рогових лусочок – втричі (табл.).

Підсумок

Процес фізіологічного зроговіння епітеліальної пластинки слизової оболонки ясен у дітей шкільного віку є різноплановим і кератинізація відбувається як за рахунок явища фізіологічного некрозу, тобто апоптозу поверхневих клітин, так і за рахунок ортокератозу – у вигляді появи у цитоплазмі епітеліоцитів еозинофільних гранул, з подальшим формуванням рогових лусочок. Даний тип зроговіння є основним, поряд із руйнуванням мітохондрій і зменшенням кількості ензимів в рогових лусочках. З 6 років середня кількість поверхневих клітин в цитограмах зменшується, а проміжних і рогових лусочок – збільшується до 12 років і залишається сталою у дітей 15 років.

Література

1. Dmitrieva LD. Parodontologiya. [Periodontics] «GEOTAR – Media» 2014. 758 p.(Russian)
2. Byikov VL. Gistologiya i embrionalnoe razvitie polosti rta cheloveka. [Histology and human embryonic development]. «GEOTAR – Media» 2014. 624 p. (Russian)
3. Sheshukova OV, Eroshenko GA,Trufanova VP, Kazakova KS, Bauman SS, Pollschuk TV, inventors; Higher State Educational Institution “Ukrainian Medical Stomatological Academy”, assignee. Method of preclinical determination of probability of inflammation of periodontal tissues in children. Ukraine patent 130471. 2018 June 4. (Ukrainian).
4. Gasyuk NV, Yeroshenko GA. Osobennosti kletochnogo sostava desen pri generalizovannom parodontite. [Feature of cellular composition of the gums in generalized periodontitis.] Svit meditsini I blologyi. 2015; 1(48): 17–2. (Ukrainian).
5. Gasyuk NV, Eroshenko GA. Zastosuvannya morfologlchnih metodiv doslidzhennya u diagnostitsi ta prognozuvanni klinichnogo perebigu generalizovanogo parodontitu. [The application of morphological research methods in diagnosing and predicting the clinical course of generalized periodontitis] Metodichnl rekomendatsiyi. 2015. 22p. (Ukrainian).
6. Lapach SN, Chubenko AV, Babich PN. Statisticheskie metodyi v mediko-biologicheskih issledovaniyah s ispolzovaniem Exel. [Statistical data in biomedical research using Exel.] Kiev; 2000. 320p. (Ukrainian).

Реферат

ЦИТОЛОГИЧЕСКАЯ ХАРАКТЕРИСТИКА КЛЕТОЧНОГО СОСТАВА СЛИЗИСТОЙ ОБОЛОЧКИ ДЕСНЫ У ДЕТЕЙ ШКОЛЬНОГО ВОЗРАСТА

Шешукова О.В., Бауман С.С., Ерошенко Г.А.

Ключевые слова: цитограмма, десна, дети

Актуальность. Для выявления патологии на ранних этапах одним из точных методов является морфологическое исследование. В настоящее время не проводилось определение особенности клеточного состава слизистой оболочки десны цитологическим методом у детей младшего возраста. Целью работы было установить особенность клеточного состава слизистой оболочки десны детей школьного возраста в норме. Материал и методы исследования. Цитологическое исследование проведено у 150 детей г. Полтавы 6, 12 и 15 лет, которые не имели клинических признаков заболеваний полости рта. Мазки получали путем соскоба со слизистой оболочки десны и красили по Май-Грюнвальдом [4]. Результаты исследования и их обсуждение. По результатам проведенных цитологических исследований клеточного состава цитограмм десен у детей школьного возраста выявлено, что в цитограммах преобладают поверхностные клетки, наибольшее количество их определяется у детей 6-летнего возраста. Процесс физиологического ороговения эпителиальной пластинки слизистой оболочки десны у детей школьного возраста является разноплановым и кератинизация происходит как за счет явления физиологического некроза, то есть апоптоза поверхностных клеток, так и за счет ортокератоза - в виде появления в цитоплазме эпителиоцитов эозинофильных гранул, с последующим формированием роговых чешуек. Данный тип ороговения является основным, наряду с разрушением митохондрий и уменьшением количества энзимов в роговых чешуйках. С 6 лет среднее количество поверхностных клеток в цитограммах уменьшается, а промежуточных и роговых чешуек - увеличивается до 12 лет и остается постоянной у детей 15 лет.

Summary

CYTOLOGICAL CHARACTERISTICS OF CELLULAR COMPOSITION OF GINGIVAL MUCOSA IN SCHOOL-AGE CHILDREN

Sheshukova O.V., Bauman S.S., Yeroshenko H.A.

Key words: cytogram, gingiva, children

Relevance of research. Morphological study is one of the precise methods to identify pathology in the early stages. Until present, no reports on cellular composition of the gingival mucosa in children by using cytological method have been carried out. The aim of the work was to establish the characteristics of the cellular composition of the gingival mucosa of school-age children in normal conditions. Material and methods. Cytological examination included 150 children aged 6, 12 and 15, living in Poltava, who had no clinical signs of oral diseases. Smears were obtained by scraping from the gingival mucosa and stained by May-Grunwald. Results and discussion. The results of cytograms of the cellular composition of gingiva in school children have shown that superficial cells predominate. The largest number of them is determined in 6 year-old children. The process of physiological keratinisation in the epithelial plate of gingival mucosa in school-age children is diverse and keratinisation occurs both due to the phenomenon of physiological necrosis, i. e. apoptosis of superficial cells, and due to orthokeratosis manifested by epithelial cells in the cytoplasm of eosinophilic granules with the subsequent formation of horny scales. This type of keratinisation is the leading one along with the destruction of mitochondria and a decrease in the number of enzymes in the horny scales. From the age of 6, the average number of surface cells in the cytograms decreases, while the intermediate and horny scales increase to 12 years and remains constant in 15 year-old children.