

Н. Г. Завгородня, А. С. Саржевський
Запорізький державний медичний університет МОЗ України
– м. Запоріжжя, Україна

УДК 617.72–091:617.741–004.1–06:617.741–001.6

ОСОБЛИВОСТІ АНАТОМО-ТОПОГРАФІЧНИХ ПАРАМЕТРІВ ПЕРЕДНЬОГО ВІДДІЛУ ОКА У ХВОРИХ НА КАТАРАКТУ, УСКЛАДНЕНУ СУБЛЮКСАЦІЄЮ КРИШТАЛИКА

Мета роботи: встановити особливості морфометричних параметрів переднього відрізка ока та їх співвідношень у хворих з сублюксацією кришталика.

Обстежено 36 хворих (72 ока) з катарактою, віком від 40 до 89 років – 20 жінок (55,6%), 16 чоловіків (44,4%). Порівняли між собою 2 групи. Критеріями включення в основну групу була наявність сублюксації кришталика тільки на одному оці: 36 хворих (36 очей). Групу порівняння (контрольна) склали 36 парних очей цих же пацієнтів без наявності підвивиху.

Встановлено, що у хворих з сублюксацією кришталика мають місце зміни кута передньої камери у порівнянні з контрольною групою. Мінімальні значення кута передньої камери в основній групі склали $12,8 \pm 1,4^\circ$, що на 48,59% менше, ніж в контрольній. Вірогідно нижчими (на 20,58%) щодо групи контролю були і максимальні значення кута передньої камери. Різниця між мінімальними та максимальними значеннями кутових параметрів в основній групі в 2 рази вища, ніж у контрольній. Гоніосинехії в групі з сублюксацією кришталика зустрічалися в 5,2 рази частіше, ніж у контрольній. В основній групі спостерігали достовірне посилення рівня пігментації, причому переважала екзогенна пігментація.

Ключові слова: катаракта, сублюксація кришталика, кут передньої камери, оптична когерентна томографія.

Хірургія катаракти досягла в даний час високого розвитку [1]. Її стандартом на сьогоднішній день є ультразвукова факоемulsифікація. Завдяки використанню новітніх хірургічних технологій та сучасної апаратури кількість інвалідів від цього захворювання в Україні скоротилася з 10% до 1% [2]. Проте доволі складну групу в плані видалення катаракти становлять пацієнти з патологією зв'язкового апарата кришталика, бо в низці випадків операція та післяопераційний період можуть проходити з ускладненнями [3, 4, 5]. Відомо, що зміщений кришталик може сегментарно закривати кут передньої камери, подразнювати відростки цилиарного тіла, блокувати зіницю і кут передньої камери. Механічна блокада кришталиком ділянки кута передньої камери та трабекули припускає наявність ретенції на очах з сублюксованим кришталиком. Зміни просторових структур можуть викликати декомпенсацію гідродинаміки ока та призводити до підвищення внутрішньоочного тиску (ВОТ). Визначення змін в анатомічних структурах є надзвичайно важливим не тільки в констатації змін гідродинаміки очного яблука, але, головним чином, для орієнтації хірурга в тактиці підготовки хворого до хірургічного втручання, методики проведення операції, прогнозі ускладнень та забезпечення своєчасних заходів їхньої профілактики. У цьому контексті більш ретельне вивчення особливостей морфометричних

параметрів переднього відрізка ока та їх співвідношень при сублюксації кришталика здатне запобігти цілому ряду інтраопераційних ускладнень, допомогти хірургу вибрати найбільш оптимальну тактику.

Мета роботи: встановити особливості морфометричних параметрів переднього відрізка ока та їх співвідношень у хворих з сублюксацією кришталика.

Матеріали та методи. Обстежено 36 хворих (72 ока) з катарактою, ускладненою сублюксацією кришталика: чоловіків – 16 (44,4%), жінок – 20 (55,6%). Вік від 40 до 89 років (середній вік $67,4 \pm 0,6$ року). Пацієнти проходили обстеження і лікування у відділенні мікрохірургії ока міської клінічної лікарні № 3, а також на базі Запорізької офтальмологічної клініки «ВІЗУС», яка також є клінічною базою кафедри офтальмології Запорізького державного медичного університету. Усім пацієнтам, залученим у дослідження, виконано стандартне офтальмологічне обстеження, а також А-сканування, біомікрогоніоскопію і оптичну когерентну томографію (ОКТ) переднього відділу ока. Стан пігментації кута передньої камери оцінювали в балах: відсутність пігменту – 0 балів, слабка пігментація трабекули в зоні Шлеммова каналу – 1 бал, інтенсивна пігментація тієї ж зони – 2 бали, пігментація всієї трабекули і частково склеральної шпори – 3 бали, виражена пігментація всіх структур кута – 4 бали. За походженням пігментації: при виявленні ендогенної

пігментації присвоювали 0 балів, при екзогенній – 1 бал. Для більш детального вивчення морфометричних параметрів порівняли між собою 2 групи. Критеріями включення в основну групу була наявність сублюксації кришталика тільки на одному оці: 36 хворих (36 очей). Групу порівняння (контрольна) склали 36 парних очей цих же пацієнтів без наявності підвивиху. Порівняння 2 очей одного й того ж хворого дозволило виключити варіабельність, що зумовлена статтю, віком, супутніми захворюваннями. Критерії виключення з дослідження: афакія, артіфакія, раніше перенесені оперативні втручання з приводу глаукоми.

Статистична обробка результатів проводилася за допомогою ліцензійної програми «Statistica». Гіпотеза нормальності розподілу показників перевірялась з використанням критерію Шапіро–Уїлка. Для порівняння показників у групах застосовувався параметричний t-критерій Стюдента або непараметричний критерій Вілкоксона. Для визначення характеру і сили зв'язку між параметрами використовувався ранговий коефіцієнт кореляції Спірмена.

Результати та їх обговорення. Методом ОКТ визначено параметри кута передньої камери (КПК), утвореного перетином ліній, що проходять по передній поверхні райдужки та дотичній до ендотелію рогівки в зоні трабекули. Проведено оцінку рівня від-

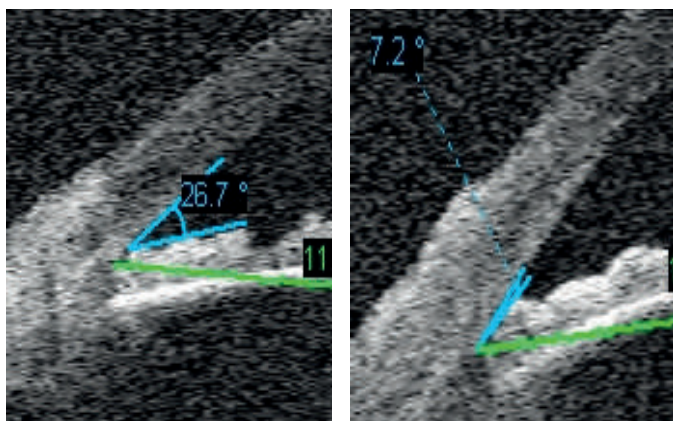


Рис. 1. Діапазон відкриття кута передньої камери за даними ОКТ у хворих основної групи

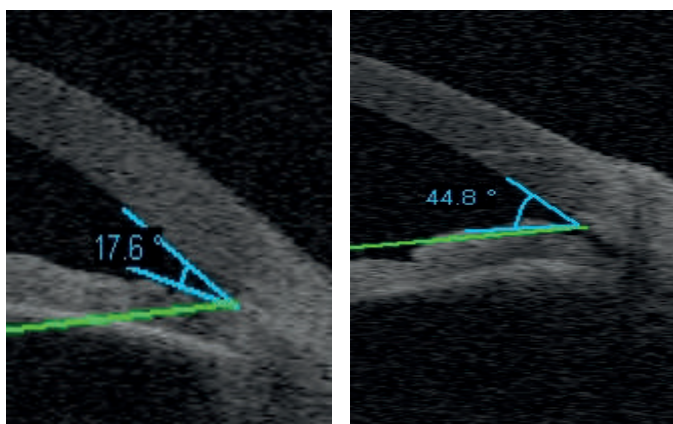


Рис. 2. Діапазон відкриття кута передньої камери за даними ОКТ у хворих контрольної групи

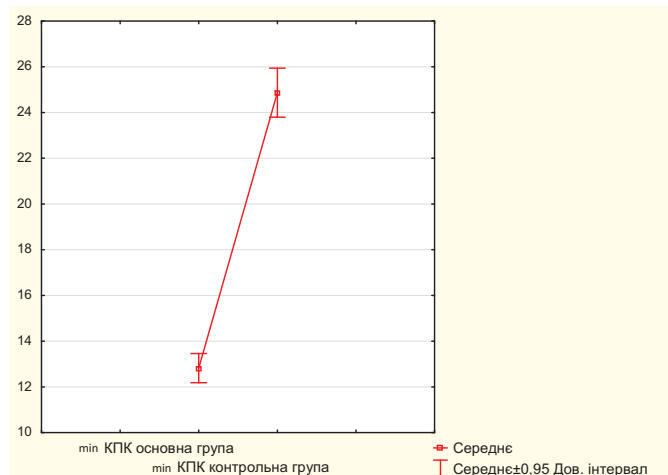


Рис. 3. Рівень коливань середніх значень КПК у пацієнтів основної та контрольної груп

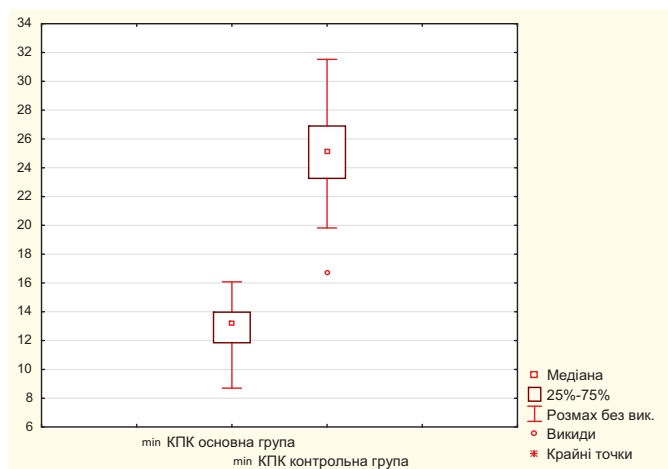


Рис. 4. Рівень коливань мінімальних значень КПК у пацієнтів основної та контрольної груп

критості кута передньої камери. Цей показник варіював у хворих основної групи від 7,2° до 26,7° (рис. 1), а в контрольній – від 17,6° до 44,8° (рис. 2).

Середній рівень мінімальних значень кута передньої камери у хворих основної та контрольної груп достовірно відрізнялися і склали 12,8±1,4 та 24,9±2,4 відповідно. Візуально розбіжність між середніми значеннями наведеного показника відображає рис. 3. Вірогідно нижчими (на 20,58%) щодо групи контролю були і максимальні значення кута передньої камери (табл. 1).

У пацієнтів з сублюксацією кришталика зафіксована різниця між мінімальними та максимальними значеннями куткових параметрів у 12,48±1,7° (p<0,05). У контрольній групі ця різниця складала 6,23±1,4, однак ці значення не були достовірними.

З метою візуалізації результатів та кількісної оцінки характеру розбіжностей цифрових значень КПК побудовано діаграми розмаху (рис. 4). Обчислено розподіл коливань мінімальних значень КПК за квантилями, при цьому виділяли середні значення та статистичні викиди. При проведенні аналізу, в першу чергу, звертав на себе увагу значно менший діапазон,

Таблиця 1

Характеристика кутових параметрів ока та їх співвідношень у пацієнтів основної та контрольної груп

	Основна група	Контрольна група	Різниця показників	
			абс	%
Максимальна ширина КПК	24,7±1,9 ● ▲	31,1±2,1	6,4	20,58%
Мінімальна ширина КПК	12,8±1,4 ●	24,9±2,4	12,1	48,59%
Δ показників	12,48±1,7	6,23±1,4		

Примітки: ● – $p < 0,05$ при порівнянні показників з контрольною групою;

▲ – $p < 0,05$ при порівнянні показників максимальної та мінімальної ширини КПК в групах

Таблиця 2

Ступінь пігментації структур кута передньої камери

Показники	Контрольна група абс. (%)	Основна група абс. (%)	P
Пігментація 1 ступеня	24 (66,66±7,86%)	3 (8,33±4,61%)	<0,05
Пігментація 2 ступеня	11 (30,56±7,68%)	21 (58,34±8,22%)	<0,05
Пігментація 3 ступеня	1 (2,78±2,74%)	12 (33,33±7,86%)	<0,05
	36	36	

Таблиця 3

Походження пігментації КПК у пацієнтів

Показники	Основна група абс. (%)	Контрольна група абс. (%)
Ендогенна пігментація	10 (27,8±7,47%) ● ■	22 (61,1±8,13%) ■
Екзогенна пігментація	26 (72,2±7,47%) ●	14 (38,9±8,13%)

Примітки: ● – $p < 0,05$ при порівнянні показників з контрольною групою;

■ – $p < 0,05$ при порівнянні показників ендогенної та екзогенної пігментації в групах

що охоплює від 25 % до 75 % даних вибірки основної групи. Але ще більшу увагу привертала виражена асиметрія між двома очима.

Аналізуючи кількісні характеристики максимальних і мінімальних значень КПК у пацієнтів з підвищенням кришталика, виявили позитивні кореляційні взаємозв'язки середньої сили ($r = + 0,43$, $p < 0,05$) між ними (рис. 5).

Під час обстеження методом біомікрогоніоскопії з використанням гоніоскопа Краснова і лінзи Гольдмана в основній групі гоніосинехії визначили у 26 (72,22±7,47%) випадках, в той час як у контрольній групі – тільки у 5 (13,89±5,76%), з достовірною різ-

ницею між ними. У контрольній групі переважала пігментація кута передньої камери 1 ступеня, в основній групі спостерігали достовірне посилення рівня пігментації (табл. 2). З допомогою t-тесту аналіз сукупностей засвідчив, що розбіжності цих даних не випадкові ($p < 0,05$).

Екзогенна пігментація траплялася в обох групах обстежених, але частіше проявлялася за умови наявності сублюксації кришталика – у 1,86 раза в порівнянні з контролем. Ендогенна пігментація була більш виражена у осіб контрольної групи, її виявляли частіше в 2,2 раза (табл. 3). Вважається, що пігментація пізнавальних зон кута передньої камери виникає внаслідок різних механізмів: зміщенням кришталика, коливаннями глибини передньої камери або порушенням гідродинаміки ока тощо. Відкладення пігменту на трабекулі призводить до оклюзії міжтрабекулярного простору і зниженню функції фільтрації.

Зміщення кришталика впливає на положення іридокришталикової діафрагми. Методом ультразвукової ехобіометрії було обчислено глибину передньої камери, товщину кришталика, передньо-задній розмір ока. Згідно наших даних (табл. 4), вірогідних відмінностей в значеннях ПЗР не виявили. Визначилась тенденція до зниження глибини передньої камери в групі осіб з сублюксацією кришталика, але без достовірних відмінностей. Наведені дані збігаються з результатами інших дослідників [6, 7]. Аналіз товщини кришталика виявив вірогідне збільшення його розміру на 6,4% в основній групі.

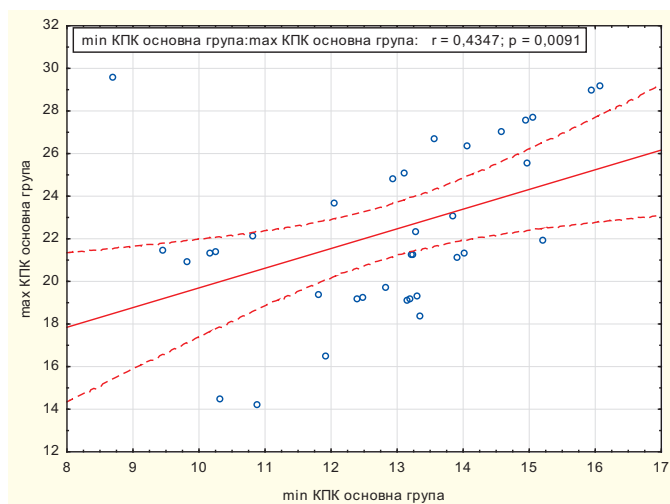


Рис. 5. Залежність між максимальними і мінімальними значеннями КПК у пацієнтів основної групи

Таблиця 4

Середні значення анатомо-морфологічних показників у пацієнтів основної та контрольної груп

Показники	Контрольна група	Основна група	P
Розмір кришталика	4,15±0,07	4,43±0,08	<0,05
Глибина передньої камери	2,95±0,09	2,76±0,07	>0,05
ПЗР	23,1±0,74	22,9±0,82	>0,05

Вивчаючи скарги хворих основної групи, встановили, що 33,3% пацієнтів називали біль в оці. У 3-х випадках він був постійним, у 9-ти – виникав періодично, зазвичай під час нахилу голови донизу. У дослідженнях, проведених іншими науковцями, виявлений зв'язок між сублюксацією кришталика та періодичним головним та очним болем [8]. Це пояснюється тим, що больовий синдром може виникати в результаті подразнення відростків цилиарного тіла зміщеним кришталиком під час змін положення голови та тіла.

Висновки

У хворих з сублюксацією кришталика мають місце зміни кута передньої камери у порівнянні з контрольною групою. Мінімальні значення кута передньої камери в основній групі склали $12,8 \pm 1,4^\circ$, що на 48,59% менше, ніж у контрольній. Вірогідно нижчими (на 20,58%) щодо групи контролю були і максимальні значення кута передньої камери. Різниця між мінімальними та максимальними значеннями кутів параметрів у основній групі в 2 рази вища, ніж у контрольній. Гоніосинехії в групі з сублюксацією кришталика зустрічалися в 5,2 рази частіше, ніж у контрольній. В основній групі спостерігали достовірне посилення рівня пігментації, причому переважала екзогенна пігментація.

Література

1. Азнабаев Б. М. Ультразвуковая хирургия катаракты. / Б. М. Азнабаев. – М.: Август Борг, 2005. – 137 с.
2. Бездітко П. А. Стан офтальмологічної допомоги населенню в Україні / П. А. Бездітко, Н. В. Бездітко // Організація офтальмологічної допомоги на сучасному етапі. Довідник лікаря. – К.: Видавничий дім «Здоров'я України». – 2008. – С. 27–29.
3. Иошин И. Э. Факоемульсификация катаракты с внутрикапсульной имплантацией ИОЛ при обширных отрывах волокон цинновой связки / И. Э. Иошин, Р. Р. Тагиева // Офтальмохирургия. – 2005. – № 1. – С. 18–23.
4. Малюгин Б. Э. Особенности техники и результаты микроинвазивной факоемульсификации с использованием оригинальной модели внутрикапсульного кольца у пациентов с обширными дефектами связочного аппарата хрусталика / Б. Э. Малюгин, А. В. Головин, Д. Г. Узунян, М. А. Исаев // Офтальмохирургия. – 2011. – № 3. – С. 22–26.
5. Осипова Т. А. Сравнительные результаты методов хирургического лечения больных с подвывихом хрусталика / Т. А. Осипова, Е. Б. Ерошевская, И. В. Малов // Вестник ОГУ. – 2013. – № 4. – С. 197–200.
6. Guzman C. P. Anterior segment optical coherence tomography parameters in subtypes of primary angle closure / C. P. Guzman, T. Gong, M. E. Nongpiur [et al.] // Invest Ophthalmol Vis Sci. – 2013. – № 54 (8). – P. 5281–5286.
7. Moghimi S. Comparison of Anterior Segment-Optical Coherence Tomography Parameters in Phacomorphic Angle Closure and Acute Angle Closure Eyes / S. Moghimi, F. Ramezani, M. He [et al.] // Invest Ophthalmol Vis Sci. – 2015. – № 56 (13). – P. 7611–7617.
8. Park T. Unilateral fronto-temporal headache with ocular pain caused by lens subluxation due to spontaneous zonolysis / T. Park, G. Choi // Clin Exp Emerg Med. – 2015. – № 2 (2). – P. 133–136.

ОСОБЕННОСТИ АНАТОМО-ТОПОГРАФИЧЕСКИХ ПАРАМЕТРОВ ПЕРЕДНЕГО ОТДЕЛА ГЛАЗА У БОЛЬНЫХ КАТАРАКТОЙ, ОСЛОЖНЕННОЙ СУБЛЮКСАЦИЕЙ ХРУСТАЛИКА

Н. Г. Завгородняя, А. С. Саржевский

Цель работы: установить особенности морфометрических параметров переднего отрезка глаза и их соотношений у больных с сублюксацией хрусталика.

Обследовано 36 больных (72 глаза) с катарактой: возраст от 40 до 89 лет, 20 женщин (55,6%), 16 мужчин (44,4%). Сравнены между собой 2 группы. Критерием включения в основную группу было наличие сублюксации хрусталика только на одном глазу: 36 больных (36 глаз). Группу сравнения (контрольная) составили 36 парных глаз этих же пациентов без наличия подвывиха.

Установили, что у больных с сублюксацией хрусталика наличествуют изменения угла передней камеры по сравнению с контрольной группой. Минимальные значения угла передней камеры в основной группе – $12,8 \pm 1,4^\circ$, что на 48,59% меньше, чем в контрольной. Достоверно ниже (на 20,58%) относительно группы

контроля были максимальные значения угла передней камеры. Разница между этими значениями угловых параметров в основной группе в 2 раза выше, чем в контрольной. Гониосинехии у больных с сублюксацией хрусталика встречались в 5,2 раза чаще, чем в контрольной группе. В основной группе наблюдалось достоверное усиление уровня пигментации, причем преобладала экзогенная пигментация.

Ключевые слова: катаракта, сублюксация хрусталика, угол передней камеры, оптическая когерентная томография.

PACULIARITIES OF ANATOMY-TOPOGRAPHY PARAMETERS OF ANTERIOR CHAMBER IN PATIENTS WITH LENS SUBLUXATION

N. G. Zavgrodnja, A. S. Sarzhevsky

Zaporizhzhia State Medical University of the Ministry of Public Health of Ukraine
Zaporizhzhia, Ukraine

The purpose of the research is to determine features of anatomy-topography parameters of anterior chamber in patients with lens subluxation. 36 patients (72 eyes) with complicated by lens subluxation cataract were examined. There were: men – 16 (44,4%), women – 20 (55,6%), the average age – $67,4 \pm 0,6$ years. Two groups of patient's eyes were compared. The presence of subluxation of the lens in one eye only was criteria for inclusion in main group. The comparison group (control) consisted of 36 pair eyes of the same patients without lens subluxation. In patients with lens subluxation there were identified changes in anterior chamber angle which were not noted in the control group. Minimal value of anterior chamber angle was $12,8 \pm 1,4^\circ$ in the main group that is by 48,59% less than in the control group. Maximal value of anterior chamber angle was significantly lower in the control group (by 20,58%). The difference between minimal and maximal values of anterior chamber angle was 2 times higher in the main group than in the control one. In the main group of patients with lens subluxation the cases of goniosynechiae were revealed 5,2 times more often than in the control group. Severe pigmentation was observed in the main group, especially exogenous pigmentation.

Key words: cataract, Lens Subluxation, Anterior chamber angle, Optical coherence tomography.

Стаття надійшла до редакції 03.10.2016 р.

Н. С. Луценко, О. А. Исакова

Кафедра глазных болезней ГЗ «ЗМАПО МЗ Украины»
– г. Запорожье, Украина

УДК 617.7–007.681–089.168.1

МЕНЕДЖМЕНТ ИЗМЕНЕНИЙ ФИЛЬТРАЦИОННОЙ ПОДУШКИ ПРИ ХИРУРГИИ ГЛАУКОМЫ

Успех хирургического лечения глаукомы во многом зависит от длительности функционирования послеоперационной фильтрационной подушки (ФП). Наиболее частой причиной снижения гипотензивного эффекта антиглаукоматозной операции является развитие избыточного рубцевания. Предотвращение рубцевания ФП зависит от множества предоперационных, интраоперационных и послеоперационных факторов. Предложены различные классификации ФП для послеоперационного наблюдения больного. Пальцевой массаж ФП, применение саморазвязывающихся швов или лазерный лизис швов являются эффективным методом контроля внутриглазного давления (ВГД) после трабекулэктомии в раннем послеоперационном периоде. Для профилактики рубцевания рекомендовано интраоперационное применение митомицина С. При наличии выраженной воспалительной реакции и гиперемии рекомендовано назначение инстилляций стероидов каждый час и проведение нидлинга с различными антиметаболитами (митомин С, фторурацил). Хорошая предоперационная подготовка, щадящая техника операции, интраоперационные профилактические мероприятия и адекватное послеоперационное ведение и лечение являются залогом успешного и длительного функционирования фильтрационной подушки.

Ключевые слова: хирургия глаукомы, рубцевание фильтрационной подушки, нидлинг, менеджмент.