

NEWLY MODIFIED METHOD OF SURGICAL TREATMENT OF PTERYGIUM

K. O. Usenko

National Medical Academy of Postgraduate Education named after P. L. Shupyk
Kyiv, Ukraine

Aim. To analyze the effectiveness of the newly modified method of pterygium surgical treatment.

Methods. Under our supervision there were 124 patients (129 eyes) with pterygium. These patients were divided into 2 observation groups. The first group A included 60 eyes, which underwent the removal of pterygium by Arlt method and 30 second application with 0.02% solution of mitomycin C. The second group of observation B comprised 69 eyes, on which, the removal of the pterygium according to the modified method was performed.

Results and discussions. The results of molecular genetic studies showed that 43 patients (25%) had a positive result in detecting the mutation of the V600E gene in the serotyrosin kinase BRAF. As a result of a genetic study, in the first group of 41 (68%) patients had a negative outcome for the presence of BRAF(–) mutation, and 19 (32%) patients, respectively, had a positive BRAF(+) result. Among the patients with BRAF(–), the proportion of relapse was traced in 24 (60%) patients, without recurrence in 8 patients (20%). The patients with BRAF(+) had 100% relapse in 1 year term. As a result of the genetic study, in the second group 45 patients (65%) had a negative result of the presence of BRAF(–) mutation, and accordingly, 24 patients (35%) had a positive BRAF(+) result. Among BRAF(–) patients, the proportion of relapse was traced in 7 patients (15%), without recurrence in 38 patients (85%).

Patients with BRAF(+) had a 100% relapse within 1 year. Patients of BRAF(+) were also conventionally divided into two groups, half of which, had a complete removal of pterygium by Arlt method and using cytostatics; and in the second half surgical treatment of pterygium was performed by the modified pterergium developed by us, with its complete removal including the growth zone and the use of cytostatics.

In the first case, the postoperative relapse within 1 year had 15 eyes (30%), in the second case – 9 eyes (19%).

Conclusions. Based on the research conducted, we can assume that the modified method of surgical treatment of pterygium developed by us allowed to reduce the percentage of early and late postoperative complications and relapses. The presence of a positive result in the BRAF operating document indicates a 100% probability of relapse during the first year.

Key words: *pterygium, surgical treatment, modified method, BRAF mutation.*

Стаття надійшла до редакції 01.08.2018 р.

Ю. В. Чепурний¹, А. В. Копчак¹, Д. М. Черногорський¹, О. В. Петренко²

¹ Інститут післядипломної освіти лікарів Національного медичного університету імені О. О. Богомольця
– м. Київ, Україна,

² Національна медична академія післядипломної освіти імені П. Л. Шупика
– м. Київ, Україна

УДК 617.76–007–089.844–036.8.001.57:004.382

РЕТРОСПЕКТИВНИЙ АНАЛІЗ РЕЗУЛЬТАТІВ РЕКОНСТРУКТИВНО-ВІДНОВНИХ ВТРУЧАНЬ ПРИ ДЕФЕКТАХ СТІНОК ОРБИТИ МЕТОДАМИ КОМП'ЮТЕРНОГО МОДЕЛЮВАННЯ

У даній роботі представлено оцінку результатів лікування 17 пацієнтів із посттравматичними дефектами стінок орбіти на основі ретроспективного порівняльного аналізу даних мультиспіралної томографії методами комп'ютерного моделювання до та після проведення реконструктивно-відновних втручань. Ґрунтуючись на обчисленні об'єму орбіт здорової та ушкодженої сторони в програмному середовищі до та після проведення реконструкції, визначено фактори, котрі впливають на ефективність лікування, проаналізовано причини виявлених випадків неповного відновлення орбітального об'єму та запропоновано шляхи вирішення даної проблеми.

Ключові слова: *об'єм орбіти, дефект орбіти, реконструкція орбіти.*

Лікування хворих з посттравматичними дефектами стінок орбіти залишається актуальною проблемою щелепно-лицьової хірургії та офтальмології в силу широкого кола питань, що потребують вирішення. На сьогоднішній день детально розроблені алгоритми обстеження даного контингенту постраждалих, існують рекомендації щодо строків та показань до хірургічного лікування, яке полягає в заміщенні дефектів стінок орбіти з використанням різноманітних імплантатів або трансплантатів. Метою реконструктивно-відновних втручань при цьому є відновлення цілісності стінок орбіти, її об'єму та форми. Разом з тим результати лікування постраждалих даної категорії залишаються непрогнозованими, а повна косметична та функціональна реабілітація, зокрема усунення окорухових порушень та посттравматичного енофтальму, не досягається в значному відсотку випадків. Залишкова диплопія або дислокація очного яблука призводять до втрати працездатності, соціальної дезадаптації та розвитку психо-емоційних розладів у пацієнтів [1, 5, 6]. Вирішення даної проблеми потребує оцінки наслідків лікування, зокрема з використанням стандартних імплантатів чи трансплантатів, виявлення причин незадовільних результатів та визначення шляхів підвищення ефективності лікування на основі об'єктивних анатомічно обґрунтованих критеріїв.

Основною причиною виникнення естетичних та функціональних порушень у хворих із травматичними ушкодженнями орбіти є зміна її об'єму, обумовлена формуванням дефектів кісткових стінок, подальшим зміщенням ока та пролапсом орбітального вмісту в розташовані поряд порожнини. За даними літератури, зміна об'єму орбіти до 1 см^3 не супроводжується видимими змінами положення очного яблука і розвитком функціональних порушень, при цьому результат лікування, де залишкові зміни об'єму орбіти не перевищують цієї величини, вважають позитивним [1, 8]. При зміні об'єму орбіти до 2 см^3 виникає незначне зміщення очного яблука, що спричиняє візуально помітну асиметрію, яка визнається допустимою, а результати лікування вважають задовільними [1, 5, 8]. Разом з тим різниця об'єму більша 2 см^3 спричиняє виражену асиметрію обличчя і супроводжується зміною положення очного яблука, що обумовлює незадовільні результати лікування. Збільшення об'єму орбіти в цих випадках, за даними різних авторів, призводить до зміщення очного яблука на величину від 0,8 до 2,3 мм на кожен 1 см^3 . Це спричинює виникнення енофтальму або гіпофтальму, може зумовлювати появу дисфункції окорухових м'язів [1, 4, 7, 8]. Таким чином, відновлення цілісності орбіти та нормалізація її об'єму є важливим завданням хірургічного лікування і основною передумовою корекції положення очного яблука та усунення естетичних і функціональних порушень.

Зміну об'єму орбіти, в зв'язку з цим, часто розглядають в якості основного критерію оцінки тяжкості травми, визначення показань до реконструктивних операцій та показника їхньої ефективності. Сучасний алгоритм оцінки орбітального об'єму ґрунтується на створенні віртуальної моделі м'якотканного вмісту орбіти на основі даних комп'ютерної томографії (КТ). Об'єм віртуальної моделі травмованої орбіти може бути точно обчислений до та після операції, а отримані дані можна порівнювати між собою, а також з показниками неущожденної сторони. Даний підхід дозволяє провести об'єктивний аналіз наслідків відновлення цілісності орбіти з точки зору точності відтворення її об'єму [2, 7].

Метою дослідження було оцінити результати лікування пацієнтів із дефектами стінок орбіти шляхом визначення ступеня відновлення орбітального об'єму на основі порівняння їхнім передопераційних та післяопераційних віртуальних моделей методами тривимірного комп'ютерного моделювання.

Матеріали та методи. Для досягнення поставленої мети проведено ретроспективний аналіз результатів комп'ютерної томографії до та після лікування 24-х пацієнтів (5 жінок та 19 чоловіків) віком від 17 до 56 років (середній вік становив $31,3 \pm 11,2$ року), які проходили лікування або звертались за консультацією до Київської обласної клінічної лікарні та Київської міської лікарні швидкої медичної допомоги з приводу посттравматичних дефектів орбіти за період з 2015 по 2017 рік. Критерії включення до клінічної групи були такі:

1) проведення односторонньої реконструкції стінок орбіти стандартними титановими імплантатами (орбітальними пластинами) та/або кістковими ауто-трансплантатами (рис. 1);

2) проведення КТ лицьового черепа до та після хірургічного втручання.

При попередньому аналізі наявної медичної документації було виявлено, що у 7-ми пацієнтів якість комп'ютерної томографії була недостатньою для проведення віртуальної симуляції та волюмометричного аналізу в зв'язку з наявністю артефактів, порушенням протоколу томографічного дослідження, неправильним вибором режиму КТ або ушкодженням комп'ютерних файлів у базі даних. Цих хворих було виключено з дослідження. У інших пацієнтів КТ було виконано на 16-зрізовому мультиспіральному комп'ютерному томографі Toshiba Activion 16, товщина зрізу – 1 мм (11 пацієнтів) або на 64-зрізовому томографі Philips Diamond Select Brilliance CT 64, товщина зрізу – 0,5 мм (6 пацієнтів).

Файли комп'ютерної томографії у форматі Dicom експортували у програмне середовище (Sim Plant 13.02 (Materialise Dental, Leuven, Бельгія) та Geomagic Freeform Plus, Rock Hill, South Carolina, США), де проводили сегментацію зображення в діапазоні

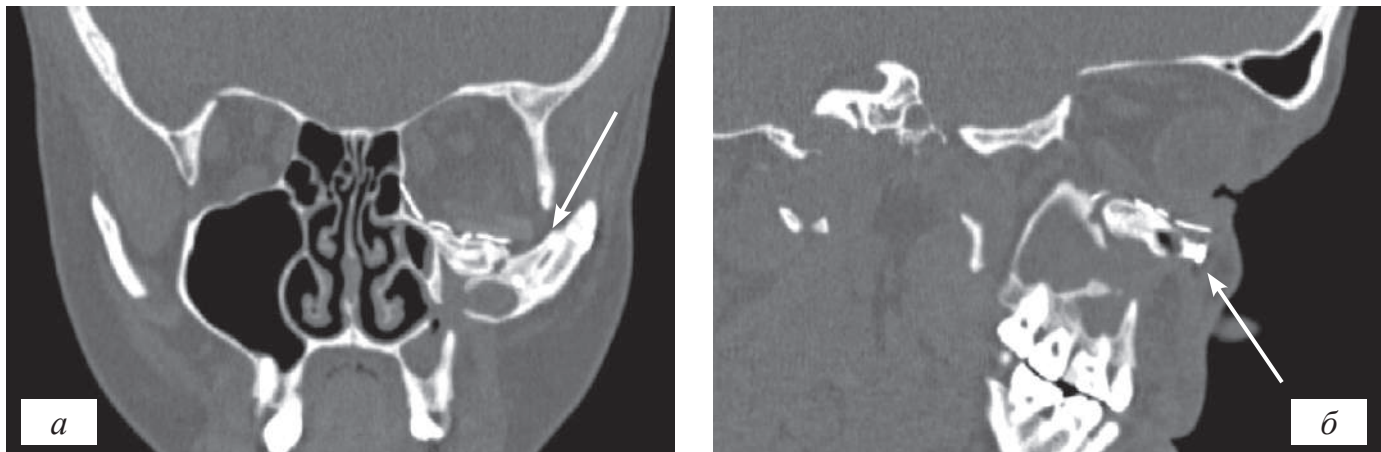


Рис. 1. Реконструкція дна лівої орбіти кістковим аутогрансплантатом та стандартним титановим імплантатом (а – фронтальний зріз: стрілкою вказано імплантат; б – сагітальний зріз: стрілкою вказано трансплантат)

рентгенологічної щільності кісток та м'яких тканин і отримували тривимірні моделі лицьового черепа та обличчя хворого. Після усунення артефактів та редагування отриманих моделей за допомогою булевих операцій в ручному та напівавтоматичному режимі виділяли частину м'яких тканин, обмежену кістковими стінками орбіти, та створювали моделі орбіт.

Для порівняльного аналізу генерували моделі орбіт травмованої та неушкодженої сторони, об'єм яких визначали в $см^3$ (рис. 2). Далі об'єми отриманих моделей до та після операції порівнювали між собою та обчислювали різницю, яку вважали числовим вираженням зміни об'єму прооперованої орбіти. Також було проаналізовано взаємозв'язок між характером пошкодження орбіти, особливостями обраного лікувального підходу та інтегральним результатом реконструктивних втручань.

На основі проведеного аналізу робили висновки щодо ефективності лікування. Статистичну обробку отриманих даних проводили із використанням методів варіаційної статистики з визначенням середніх значень і стандартних відхилень. Для порівняння середніх у вибірках використовували непараметричний критерій Мана–Уїтні та критерій Вілкоксона. Кореляційний аналіз зв'язків між різними клінічними та рентгенологічними параметрами проводили з використанням коефіцієнта рангової кореляції Спірмена.

Результати та їх обговорення. Дефекти дна орбіти у пацієнтів, включених у дослідження, були обумовлені як ізольованими переломами стінок орбіти по типу blow out ($n=11$), так і їхніми поєднаннями з переломами вилицевого комплексу та/або верхньої щелепи ($n=6$). Усунення дефектів стінок орбіти в ранньому посттравматичному періоді (термін до одного місяця) було проведено у 8-ми пацієнтів (47%), в терміні більше 1 місяця прооперовано 9 пацієнтів (53%). За наявності множинних переломів кісток лицьового черепа реконструкцію стінок орбіти проводили одномоментно з репозицією та фіксацією кісток середньої зони об-

личчя ($n=8$) або відстрочено ($n=9$) на 1–3 місяці після проведення остеосинтезу. Реконструкцію стінок орбіти проводили з використанням стандартних титанових реконструктивних пластин ($n=13$) та їхньої комбінації з кістковими трансплантатами ($n=4$). У 8-ми випадках проводили індивідуалізацію стандартних титанових реконструктивних пластин для відновлення стінок орбіти за попередньо редакованими/дзеркальновідображеними стереолітографічними моделями орбіт пацієнтів (рис. 3). Тяжкість пошкодження оцінювали за класифікацією переломів стінок орбіти Jaquiéгу в модифікації L. Dubois та співавторів [3, 6].

Оскільки важливим критерієм оцінки тяжкості травми і ефективності лікувальних заходів вважали зміну об'єму орбіти, то точність і можливі похибки його вимірювання мали важливе значення для інтерпретації отриманих результатів. Відомо, що алгоритми комп'ютерного обчислення об'єму анатомічних структур (в автоматичному та напівавтоматичному режимі) мають певну похибку вимірювання, значення якої ви-

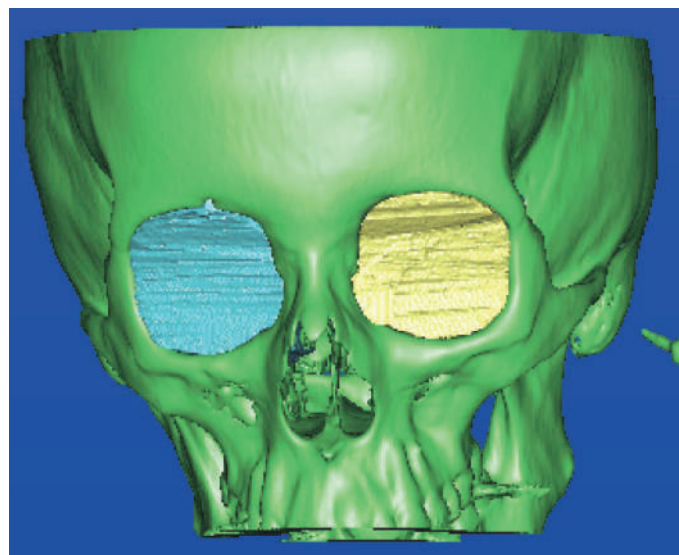


Рис. 2. Тривимірні віртуальні моделі орбіт та кісток лицьового черепа, створені в програмному середовищі Sim Plant 13.02



Рис. 3. Індивідуалізація стандартної реконструктивної пластини за стереолітографічною моделлю

значає його точність. Так, при обчисленні об'єму орбіт неушкодженої сторони до та після операції (інтактні орбіти, об'єм яких фактично не змінювався) виявлено різницю в отриманих значеннях у всіх випадках. У середньому різниця об'єму, а відповідно – похибка вимірювання, становила $0,4 \pm 0,35 \text{ см}^3$ (~1,5% від загального об'єму орбіти). При статистичному аналізі розбіжності в об'ємі орбіт неушкодженої сторони до і після операції виявились недостовірними ($U=140$; $Z=-0,155$; $p=877$). У зв'язку з цим точність обраного нами алгоритму визначення об'єму орбіти вважали достатньою для вирішення поставлених завдань.

При визначенні абсолютної величини об'єму орбіт встановлено, що на неушкодженій стороні він в середньому склав $27,4 \pm 3,3 \text{ см}^3$, при цьому об'єм ушкоджених орбіт в групі спостереження становив $32 \pm 2,6 \text{ см}^3$ при середній різниці в $4,6 \pm 2,4 \text{ см}^3$. Різниця між об'ємами неушкоджених орбіт та орбіт травмованих була статистично достовірною ($U=43$; $Z=-3,496$; $p<0,001$). Незважаючи на значні індивідуальні відмінності в зміні об'єму орбіт після травми, в усіх випадках вона була присутня (від $0,6$ до $8,9 \text{ см}^3$) і визначала показання до оперативного втручання. Ґрунтуючись

на даних літератури, згадані зміни об'єму орбіти неодмінно мали призвести до виникнення в подальшому естетичних деформацій.

Після проведення оперативних втручань у досліджуваній серії виявлено, що середній об'єм неушкоджених орбіт до лікування склав $27,4 \pm 3,3 \text{ см}^3$, при цьому об'єм ушкоджених орбіт у групі спостереження становив $29,3 \pm 2,7 \text{ см}^3$ при середній різниці в $1,9 \pm 2,5 \text{ см}^3$. Таким чином, у групі спостереження виміри об'єму травмованих та неушкоджених орбіт вірогідно не відрізнялися ($U=89$; $Z=-1,912$; $p=0,056$). Але, в свою чергу, при порівнянні об'єму травмованих орбіт до та після операції (середня різниця об'єму становила $2,7 \pm 0,9 \text{ см}^3$) виявлено достовірне покращання з точки зору відновлення орбітального об'єму (рис. 4).

Аналізуючи отримані дані, ми звернули увагу на те, що, хоча середня різниця орбітального об'єму знаходилась в діапазоні до 2 см^3 (що, за даними літератури, є задовільним результатом), разом із тим вона відрізнялась широкою варіативністю значень вибірки. Випадки, де зміна об'єму не перевищувала 2 см^3 , становили лише 59% спостережень (10 пацієнтів). Для вивчення впливу низки клініко-рентгенологічних показників на результати хірургічних втручань було проведено кореляційний аналіз, до якого включали: об'єм травмованих та неушкоджених орбіт до та після операції, час від отримання травми до проведення оперативного втручання, тяжкість пошкодження стінок орбіти, вид проведеного лікування, різницю між об'ємом здорової та травмованої орбіти до і після лікування, передопераційну індивідуалізацію імплантату. Виявлено вірогідні прямі кореляційні залежності між тяжкістю пошкодження стінок орбіти, типом перелому та вихідною різницею між об'ємом здорової та травмованої орбіти (тяжкість/тип перелому – $rs=0,598$, $p=0,011$; тяжкість/різниця об'єму – $rs=0,663$, $p=0,004$). Так, поєднання переломів кісток обличчя та «вибухових переломів» орбіти призводило до більшої площі руйнування її стінок. При цьому зростала

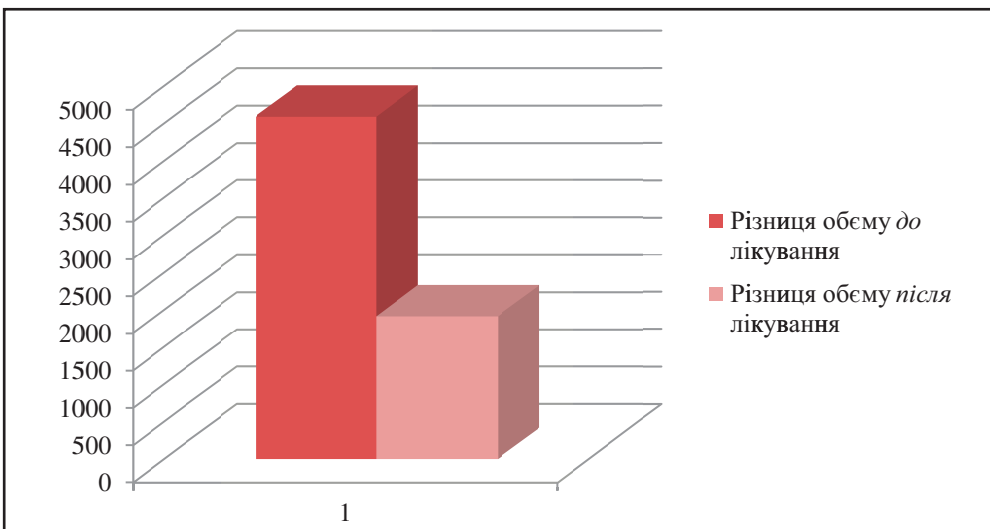


Рис. 4. Різниця об'єму здорової та ушкодженої орбіт до та після реконструкції

різниця орбітального об'єму травмованої та неушкодженої сторін. Встановлено також, що існує прямий зв'язок між об'ємом ушкодженої орбіти до та після операції ($r_s=0,949$, $p<0,001$). Таким чином, існує пряма залежність між тяжкістю травми, яка обумовлена типом перелому, та кінцевим результатом лікування.

Паралельно виявлено обернений зв'язок між випадками проведення передопераційної індивідуалізації імплантатів для реконструкції орбіти та різницею між об'ємом прооперованої і здорової орбіт ($r_s=-0,601$, $p=0,001$). Враховуючи зазначене, нами проведено порівняльний аналіз різниці орбітального об'єму між здоровими та прооперованими орбітами у випадках, де проводилась попередня індивідуалізація орбіт за моделями, і у випадках, де використовувались стандартні титанові імплантати (в ряді випадків у комбінації з трансплантатами). Виявлено, що даний показник у обраних групах спостереження достовірно відрізняється ($U=12$; $Z=-2,3$; $p=0,021$) (рис. 5).

Із отриманих результатів випливає, що об'єм орбіти, визначений методом комп'ютерного моделювання на основі даних КТ, та його зміна до та після лікування дає можливість об'єктивно оцінити як результати її реконструкції, так і ступінь тяжкості пошкодження. Чим більше вихідне відхилення об'єму травмованої орбіти від здорової, тим складнішим є його відновлення традиційними методами лікування. При цьому вирішення даної проблеми знаходиться в площині відновлення геометрії орбіти, оскільки попередня адаптація форми стандартної пластини до її анатомічної будови з перекриттям дефекту на стереолітографічній моделі забезпечувала кращий кінцевий результат лікування. Дана теза корелює з висновками та результатами досліджень інших авторів [3, 4].

Отже можна стверджувати, що на наслідки лікування впливають тяжкість пошкодження та вибір способу реконструкції стінок орбіти. Відповідно до результатів даного дослідження можна погодитись з L. Dubois та співавторами [3], що при незначній тяж-

кості пошкодження позитивний клінічний результат може бути отриманий традиційними методами лікування, зокрема з використанням трансплантатів чи стандартних імплантатів для реконструкції орбіти. Разом з тим у випадках складних пошкоджень стінок орбіти перевага має надаватися методам лікування, які передбачають індивідуалізацію імплантатів або їх індивідуальне виготовлення.

Висновки

1. Традиційні підходи до реконструкції орбіти потребують вдосконалення, оскільки, незважаючи на свою клінічну ефективність, в значній кількості випадків не дозволяють відновити її об'єм із необхідним рівнем точності.

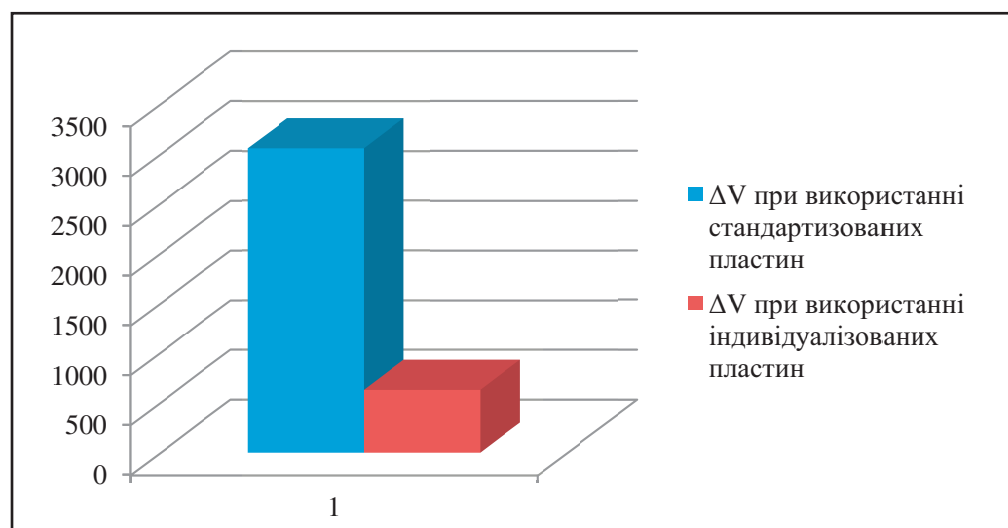
2. Ефективність лікування посттравматичних дефектів стінок орбіти традиційними методами прямо залежить від тяжкості пошкодження, ступінь якої обумовлює величину зміни орбітального об'єму. При цьому чим більше змінюється об'єм орбіти в результаті отриманої травми, тим гіршим буде прогноз щодо його відновлення.

3. Адаптація імплантатів до форми орбіти шляхом їх індивідуалізації чи індивідуального виготовлення дозволяє підвищити точність відновлення орбітального об'єму, що може підвищити ефективність усунення таких ускладнень, як енофтальм та диплопія. Розробка шляхів індивідуалізації імплантатів та оцінки їхньої ефективності являє собою актуальний напрям для подальшого наукового пошуку.

Література

1. Логвиненко І. П. Лікування переломів вилицевого комплексу, що призвели до зміни об'єму орбіти: автореф. дис. на здобуття наук. ступеня канд. мед. наук.: спец. 14.01.18 «Очні хвороби» / І. П. Логвиненко. – Київ, 2005. – 24 с.
2. Маланчук В. О. Імітаційне комп'ютерне моделювання в щелепно-лицьовій хірургії / В. О. Малан-

Рис. 5. Різниця об'єму здорової та ушкодженої орбіти до та після реконструкції



- чук, М. Г. Кришук, А. В. Копчак. – К.: Видавничий дім «Асканія», 2013. – 231 с.
3. *Dubois L.* Controversies in orbital reconstruction – I. Defect-driven orbital reconstruction: a systematic review / L. Dubois, S. A. Steenena, P. J. Goorisa [et al.] // *Int. J. Oral Maxillofac. Surg.* – 2014. – Vol. 44 (3). – P. 308–315.
 4. *Essig H.* Precision of posttraumatic primary orbital reconstruction using individually bent titanium mesh with and without navigation: a retrospective study / H. Essig, L. Dresse, M. Rana [et al.] // *Head & Face Medicine.* – 2013. – Vol. 9. – P. 18.
 5. *Hammer B.* Orbital Fractures: diagnosis, operative treatment, secondary corrections / B. Hammer. – Hogrefe&Huber Publishers, 1995. – 100 p.
 6. *Jaquiéry C.* Reconstruction of orbital wall defects: critical review of 72 patients / C. Jaquiéry, C. Aepli, P. Cornelius [et al.] // *Int J Oral Maxillofac Surg.* – 2007. – Vol. 36. – P. 193–199.
 7. *Schuknecht B.* CT assessment of orbital volume in late post-traumatic enophthalmos / B. Schuknecht, F. Carls, A. Valavanis, H. F. Sailer // *Neuroradiology.* – 1996. – Vol. 38 (5). – P. 470–475.
 8. *Whitehouse R. W.* Prediction of enophthalmos by computed tomography after 'blow out' orbital fracture / R. W. Whitehouse, M. Batterbury, A. Jackson, J. L. Noble // *British Journal of Ophthalmology.* – 1994. – Vol.78 (8). – P. 618–620.

РЕТРОСПЕКТИВНЫЙ АНАЛИЗ РЕЗУЛЬТАТОВ РЕКОНСТРУКТИВНО-ВОССТАНОВИТЕЛЬНЫХ ВМЕШАТЕЛЬСТВ ПРИ ДЕФЕКТАХ СТенок ОРБИТЫ МЕТОДАМИ КОМПЬЮТЕРНОГО МОДЕЛИРОВАНИЯ

Ю. В. Чепурный, А. В. Копчак, Д. М. Черногорский, О. В. Петренко

В данной работе представлена оценка результатов лечения 17-ти пациентов с посттравматическими дефектами стенок орбиты на основе ретроспективного сравнительного анализа данных мультиспиральной томографии методами компьютерного моделирования *до* и *после* проведения реконструктивно-восстановительных вмешательств. В результате измерения объема орбит здоровой и поврежденной стороны в программной среде *до* и *после* проведения реконструкции определены факторы, влияющие на эффективность лечения, проанализированы причины выявленных случаев неполного восстановления орбитального объема и предложены пути решения данной проблемы.

Ключевые слова: *объем орбиты, дефект орбиты, реконструкция орбиты.*

RETROSPECTIVE ANALYSIS OF THE SURGICAL MANAGEMENT OF THE ORBITAL WALL DEFECTS BY COMPUTER SIMULATION

Yu. Chepurnyi¹, A. Kopchak¹, D. Chernohorskiy¹, O. Petrenko²

¹ Institute of postgraduate education named after O.O. Bohomolets National Medical University
Kyiv, Ukraine,

² National Medical Academy of Postgraduate Education named after P. L. Shupyk
Kyiv, Ukraine

Summary. In this paper, we present an evaluation of treatment of 17 patients with posttraumatic orbital wall defects based on the retrospective comparative analysis of CT data by computer simulation methods before and after reconstruction. The factors influencing the effectiveness of treatment were determined in the software environment before and after the reconstruction, as a result of volume measuring, the healthy and damaged orbits, the causes of the incomplete orbital volume restoration were analyzed and the ways of solving this problem were proposed.

Key words: *orbital volume, orbital defect, orbital reconstruction.*

Стаття надійшла до редакції 11.07.2018 р.