© Жебель В.М., Лозинська М.С., Лозинський С.Е.

УДК: 616.7-006.327:616.12-008.331.1

Жебель В.М., Лозинська М.С., Лозинський С.Е.
Вінницький національний медичний університет імені М.І. Пирогова, кафедра внутрішньої медицини медичного факультету №2 (вул. Пирогова, 56, м. Вінниця, Україна, 21018)

ОЦІНКА ЕХОРЕФЛЕКТИВНОСТІ ДЛЯ ВИЯВЛЕННЯ ФІБРОЗУВАННЯ МІОКАРДА У ХВОРИХ НА ГІПЕРТОНІЧНУ ХВОРОБУ

Резюме. *Метою дослідження було покращення діагностики структурно-функціонального стану серця у хворих на гіпертонічну хворобу за допомогою вивчення показників ехорефлективності. У дослідження було включено 90 хворих на гіпертонічну хворобу, віком від 45 до 65 років, чоловічої статі, які не мали незворотних уражень органів-мішеней. До групи контролю увійшли 30 чоловіків такого самого віку без гіпертензії та уражень серцево-судинної системи. Хворі на ГХ були розділені на 3 групи по 30 осіб в залежності від ступеня гіпертензії. Усім пацієнтам проводили офісне вимірювання АТ, стандартну ЕхоКГ та оцінювали ехорефлективність шляхом аналізу розподілу пікселів чорно-білого спектру зображення, отриманого із парастернальної позиції по довгій осі лівого шлуночка, за допомогою програмного забезпечення Image J. До уваги брали такі показники ехорефлективності, як Broad Band (BB) - ширина діапазону, Kurtosis (K) - крутизна нахилу та Skewness (Sk) - крутизна схилу, mean color scale value (mCS) - середнє значення інтенсивності спектру. Результати дослідження показали, що по мірі зростання ступеня АГ збільшується не тільки маса міокарда та ВТС лівого шлуночка, але й змінюється стан ехорефлективності міокарда, на що вказує звуження ширини діапазону спектру відбитого сигналу - BB. Також було встановлено, що чутливість методу ехорефлективності на ранніх стадіях ГХ вища за доплерографію трансмітрального кровотоку, що дозволяє рекомендувати оцінку ехорефлективності у якості доповнення до стандартного ЕхоКГ обстеження.*

Ключові слова: *гіпертензивне серце, фіброз міокарда, ехорефлективність.*

Вступ

Зміни міокарда, що виявляються у хворих на гіпертонічну хворобу і носять назву гіпертензивного серця, асоціюються з підвищеним ризиком серцево-судинних подій і тому привертають увагу дослідників. Серед численних проявів гіпертонічної хвороби одним з найбільш відомих є гіпертензивне серце. До теперішнього часу велика увага приділялася змінам маси (гіпертрофії) лівого шлуночка (ГЛШ), але все більше свідчень того, що гіпертензивне серце повинно розглядатись як комплекс змін, що включає не тільки гіпертрофію кардіоміоцитів, але й зміни мікроциркуляторного русла, проліферацію фібробластів, фіброз та клітинний апоптоз [Diez, Frohlich, 2010]. Це потребує методів, здатних визначати ці складові, зокрема, виразність фіброзу, у повсякденній практиці. Оскільки щільність фіброзної тканини відрізняється від щільності міокарда, ультразвук по різному відбивається від цих елементів, отже, аналізуючи спектр сигналу, відбитого від таких структур серця, як стінки лівого шлуночка, можна визначати їх насиченість фіброзною тканиною. Цей метод, названий аналізом ехорефлективності міокарда, був запропонований ще в 90-х роках XX ст., але в Україні публікацій, щодо нього нам знайти не вдалося. Тому *метою* нашого дослідження стало визначення можливості ранньої діагностики міокардіального фіброзу у хворих на ГХ шляхом аналізу ехорефлективності міокарда.

Матеріали та методи

У дослідження залучали чоловіків, віком від 45 до 65 років, хворих на ГХ, які не мали незворотних вражень органів-мішеней. Вони склали основну групу. В залежності від ступеня гіпертензії, визначеної на основі рекомендацій Європейської спілки кардіологів, хворі поділялись на 3 підгрупи, кількістю по 30 осіб в кожній: 140/90 - 159/99 мм рт.ст., 160/100 - 179/109 мм рт.ст. та 180/110 і більше мм рт.ст. Таким чином, основна група складалася з 90 чоловіків, а контрольна - з 30, загальна кількість обстежених дорівнювала 120 особам. Хворі, що залучались у дослідження, не отримували регулярної антигіпертензивної терапії. До групи контролю увійшли чоловіки того ж віку з нормальним АТ та без патологічних змін при проведенні ехокардіографії. Всім учасникам дослідження проводили офісне вимірювання АТ та ехокардіографію, для чого використовували апарат "Imagic Sigma 5000" (Kontron Medical). Під час виконання ехокардіографічного дослідження вимірювали масу міокарда лівого шлуночка, індексовану до поверхні тіла (ММЛШ) та поперечний розмір лівого передсердя (ЛП). Також досліджували такі параметри трансмітрального кровотоку (ТМК), як максимальна швидкість раннього (Е) та пізнього (А) діастолічного трансмітрального кровотоку. Виконуючи тканинну доплерографію мітрального кільця реєстрували його максимальну швидкість у ранню діастолу (Е'). На основі даних швидкості ТМК та руху мітрального кільця розраховували показники Е/А та Е/Е'. На присутність діастолічної дисфункції вказувало співвідношення Е/Е'$\geq$10. Відсутність діастолічної дисфункції встановлювали у випадку Е/Е'<8.

Аналіз ехорефлективності проводили за методикою, описаною P. Hiremath et al. [2014]. Спочатку отримували якісне зображення лівого шлуночка з парастернального доступу в повздовжньому перерізі у фазу діастоли. Це зображення зберігалося у базі даних та піддавалося спектральному аналізу за допомогою спеціального пакету програм для аналізу зображень "ImageJ". На зображенні міжшлуночкової перетинки виділялася

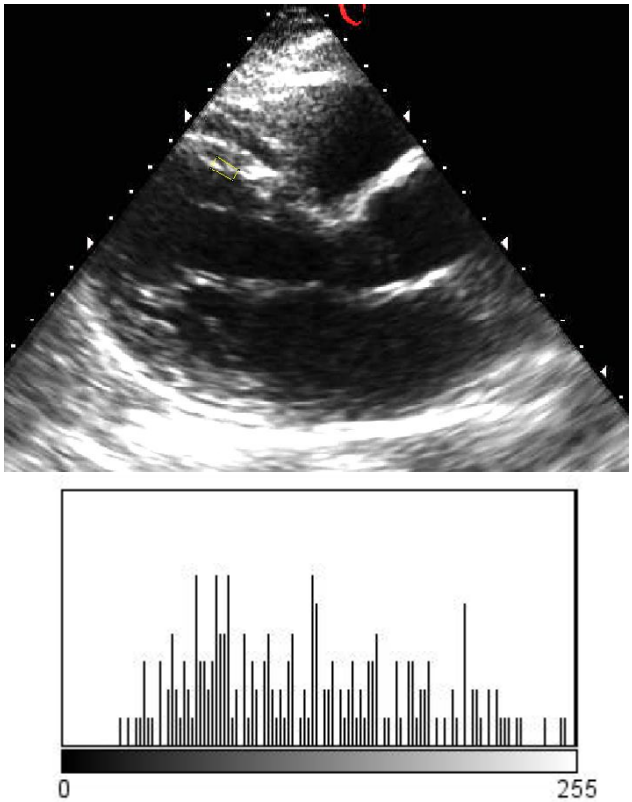

Рис. 1. Методика аналізу ехорефлективності. Зліва - отримане зображення лівого шлуночка. Жовтим прямокутником виділена ділянка інтересу (ROI). Праворуч - спектр інтенсивності сірої шкали в межах ROI.

ділянка інтересу (ROI), розмірами 20х10мм, межі якої не контактували з ендокардом. Далі аналізували інтенсивність пікселів вибраної ділянки за сірою шкалою, що складалась з 255 градацій кольору. При цьому отримували такі параметри як Broad Band (BB) - ширина діапазону, Kurtosis (K) - крутизна нахилу та Skewness (Sk) - крутизна схилу, mean color scale value (mCS) - середнє значення інтенсивності спектру. Приклад зображення та отриманого спектру ділянки міжшлуночкової перетинки представлений на рисунку 1.

Отримані значення представляли у вигляді M (SD). Дані обробляли статистично за допомогою програмного додатку Statistica 8.0. Для порівняння значень певних параметрів в залежності від ступеня гіпертензії користувались критерієм множинних порівнянь Краскала-Уолліса, порівняння показників в основній та контрольній групах здійснювалось з використанням критерію Манна-Уітні.

Результати. Обговорення

Згідно отриманих даних, відмінності між групами хворих за віком, зростом та масою тіла були несуттєвими, лише значення САТ та ДАТ відрізнялись у групах достовірно (табл. 1).

Ехокардіографічне дослідження виявило достовірну відмінність у масі лівого шлуночка (88 (22) г/м^2 у групі контролю проти 109 (27) г/м^2 в основній групі) та ВТС (0,36 (0,04) у групі контролю проти 0,45 (0,12) в основній групі). При цьому була відмічена достовірна (за критерієм Краскала-Уолліса) тенденція до зростання цих показників у послідовності від групи контролю до групи хворих на ГХ з АГ 3 ст.

Аналіз параметрів діастолічної функції показав, що діастолічні порушення виявлялись у 3 пацієнтів з АГ 1 ст., у 8 пацієнтів з АГ 2ст. та у 10 пацієнтів з АГ 3 ст. Такі параметри, як максимальна швидкість раннього та пізнього діастолічного трансмітрального кровотоку відрізнялись несуттєво, а співвідношення цих амплітуд (Е/А) достовірно відрізнялося від групи контролю лише у хворих з АГ 3 ст. Розміри лівого передсердя у групах не мали суттєвих відмінностей. Найчутливішим показником виявився Е/Е', він показав не тільки відмінність групи хворих на ГХ від групи контролю, але й послідовне зростання цього параметра від групи контролю до групи хворих на ГХ з АГ 3 ст.

Вивчення параметрів ехорефлективності міокарда показало, що у порівнянні з групою контролю у хворих на ГХ лише параметр ВВ відрізнявся достовірно, при чому відмічалося послідовне зменшення ВВ по мірі зростання ступеня гіпертензії (табл. 3).

Відомо, що фіброзування міокарда в осіб похилого віку більш виразне навіть за відсутності гіпертензії, особливо в жінок. Саме тому для дослідження було запропоновано залучати лише чоловіків середнього віку.

У ході дослідження було встановлено, що по мірі зростання ступеня АГ збільшується не тільки маса міокарда та ВТС лівого шлуночка, але й змінюється стан ехорефлективності міокарда, на що вказує звуження ширини діапазону спектру відбитого сигналу - ВВ.

Існують результати досліджень, які на основі даних паралельного дослідження ехорефлективності та біопсії міокарда тварин та людей показали, що між об'ємною фракцією колагену та паттерном спектру відбитого ультразвукового сигналу існує взаємозв'язок [Ciulla, 1997]. Тож є підстави вважати, що зміни величини ВВ є результатом збільшення вмісту колагену, що відбувається паралельно зі зростанням ступеня АГ та змін геометрії лівого шлуночка. Нами не було виявлено достовірних змін інших показників ехорефлективності: mCS, K, Sk, що також узгоджується з результатами згаданого

Таблиця 1. Основні антропометричні дані обстежених.

Показник	Група контролю	Основна група			p
		АГ 1 ст.	АГ 2 ст.	АГ 3 ст.	
Вік, р.	46 (8)	47 (14)	50 (7)	49 (8)	>0,05
Зріст, см	175 (6)	173 (4)	176 (4)	181 (10)	>0,05
Маса тіла, кг	88 (10)	89 (9)	90 (10)	86 (10)	>0,05
САТ, мм рт.ст.	129 (8)	145 (8)	166 (8)	189 (10)	0,0001
ДАТ, мм рт.ст.	78 (9)	85 (9)	98 (8)	129 (10)	0,002

Примітка. р - достовірність відмінності за критерієм Краскала-Уолліса.

Таблиця 2. Результати ехокардіографічного обстеження.

Показник	Група контролю	Основна група			p_1	p_2
		АГ 1 ст.	АГ 2 ст.	АГ 3 ст.		
ММЛШ, г/м^2	88 (22)	105 (34)	113 (7)	124 (5)	0,04	0,08
ВТС	0,36 (0,04)	0,44 (0,16)	0,46 (0,01)	0,50 (0,03)	0,02	0,05
Е, м/с	0,69 (0,12)	0,79 (0,17)	0,78 (0,24)	0,57 (0,02)	0,56	0,27
А, м/с	0,59 (0,15)	0,64 (0,14)	0,61 (0,11)	0,74 (0,01)	0,29	0,48
Е/А	1,2 (0,4)	1,3 (0,4)	1,3 (0,2)	0,76 (0,03)	0,51	0,33
Е/Е'	5,0 (1,4)	7,5 (2,1)	8,5 (2,1)	9,0 (1,4)	0,03	0,06
ЛП, мм	37,1 (5,6)	34,0 (9,5)	38,5 (2,1)	39,8 (5,4)	0,53	0,50

Примітки: p_1 - достовірність відмінності між основною групою (загалом) та групою контролю за критерієм Манна-Уітні; p_2 - достовірність множинного критерію Краскала-Уолліса.

Таблиця 3. Результати аналізу ехорефлективності міокарда.

Показник	Група контролю	Основна група			p_1	p_2
		АГ 1 ст.	АГ 2 ст.	АГ 3 ст.		
mCS	71,8 (20,1)	76,3 (20,0)	62,7 (18,7)	66,7 (5,5)	0,97	0,59
BB	152,4 (20,9)	130 (27,5)	122,0 (37,0)	119,3 (9,8)	0,007	0,04
Sk	0,6 (0,4)	0,3 (0,3)	0,6 (0,2)	0,53 (0,06)	0,19	0,14
K	-0,05 (0,73)	-0,24 (0,58)	-0,03 (0,3)	-0,1 (0,3)	0,93	0,69

Примітки: p_1 - достовірність відмінності між основною групою та групою контролю за критерієм Манна-Уітні; p_2 - достовірність множинного критерію Краскала-Уолліса.

вище дослідження [Ciulla, 1997].

Вважають, що діастолічна дисфункція є одним з наслідків фіброзу міокарда. Отже, можна очікувати, що маркери діастолічної дисфункції можуть одночасно виступати в ролі маркерів фіброзу. Проте, згідно отриманих результатів, за станом ТМК порушення діастолічного наповнення були статистично достовірними лише у хворих з АГ 3 ст, що вказує на недостатню чутливість аналізу ТМК щодо фіброзу міокарда.

Зміни тканинної доплерографії мітрального кільця за показником Е/Е' виявлялись у хворих з меншим ступенем гіпертензії, ніж параметри ТМК. Однак, на відміну від ехорефлективності діастолічна дисфункція є сурогатним показником фіброзу, оскільки на стан діастоли впливає не тільки кількість фіброзної тканини, але й маса і пружно-еластичні властивості міокарда.

На теперішній час існують методи, які дозволяють кількісно оцінювати виразність фіброзу. Зокрема, точковий трекінг та методика стрейн-рейт можуть бути інформативними щодо фракції колагену - основного показника кількості фіброзної тканини. Існують методи лабораторної діагностики, такі як визначення карбокситермінального пептиду проколагену I типу [Kahan, 2012]. Проте згадані методи є доволі коштовними і вимагають додаткового обладнання. Визначення ж ехорефлективності не потребує суттєвих витрат. Тож в якості простого методу оцінки фіброзу міокарда можна цілком рекомендувати метод оцінки ехорефлективності міокарда, зокрема, визначення BB - ширини діапазону спектру інтенсивності ділянки міокарда.

Висновки та перспективи подальших розробок

1. Згідно отриманих результатів, за станом ТМК порушення діастолічного наповнення були статистично достовірними лише у хворих з АГ 3 ст., що вказує на недостатню чутливість аналізу ТМК щодо фіброзу міокарда.

2. Достовірних змін таких показників ехорефлективності, як: mCS, K, Sk виявлено не було.

3. У ході дослідження було встановлено, що по мірі зростання ступеня АГ збільшується не тільки маса міокарда та ВТС лівого шлуночка, але й змінюється стан ехорефлективності міокарда, на що вказує звуження ширини діапазону спектру відбитого сигналу - BB.

Існують методи лабораторної діагностики фіброзу міокарда, такі як визначення карбокситермінального пептиду проколагену I типу, маркерів деградації колагену та активності фібробластів. Однією з перспектив даного дослідження є виявлення кореляції між показниками ехорефлективності та біохімічними маркерами фіброзу міокарда. Також у світі існують сучасні методи, які дозволяють кількісно оцінювати виразність фіброзу. Зокрема, точковий трекінг та методика стрейн-рейт можуть бути інформативними щодо фракції колагену - основного показника кількості фіброзної тканини. Найвищу точність діагностики фіброзу забезпечує серцева томографія із спеціальним контрастуванням. Проте згадані методи є доволі коштовними і вимагають додаткового обладнання. Тому певний інтерес викликає порівняння інформативності ехорефлективності міокарда із цими затратними та високоточними методиками.

Список літератури

Diez J. A Translational Approach to Hypertensive Heart Disease / J. Diez, E. D. Frohlich // Hypertension. - 2010. - Vol. 55. - P. 1-8.

Echocardiographic patterns of myocardial fibrosis in hypertensive patients: endomyocardial biopsy versus ultrasonic tissue characterization / M. Ciulla, R. Paliotti, D.B. Hess [et al.] // Journal of the American Society of Echocardiography. - 1997. - Vol. 9 (4). - P. 657-664.

Kahan T. The importance of myocardial fibrosis in hypertensive heart disease / T. Kahan // J. Hyperten. - 2012. - Vol. 30. - P. 685-687.

Ultrasonic assessment of myocardial microstructure / P. Hiremath, M. Bauer, H.-W. Cheng [et al.] // J. Vis. Exp. - 2014. - Vol. 83. - doi 10.3791/50850

Жебель В.Н., Лозинская М.С., Лозинский С.Э.

ОЦЕНКА ЭХОРЕФЛЕКТИВНОСТИ ДЛЯ ДИАГНОСТИКИ ФИБРОЗИРОВАНИЯ МИОКАРДА У БОЛЬНЫХ ГИПЕРТОНИЧЕСКОЙ БОЛЕЗНЬЮ

Резюме. *Целью исследования было улучшение диагностики структурно-функционального состояния сердца у больных гипертонической болезнью с помощью изучения показателей эхорефлективности. В исследование было включено 90 больных гипертонической болезнью в возрасте от 45 до 65 лет, мужского пола,без необратимых поражений органов-мишеней. В группу контроля вошли 30 мужчин того же возраста без гипертензии и поражений сердечно-сосудистой системы. Больные ГБ были разделены на 3 группы по 30 человек в зависимости от степени гипертензии. Всем пациентам проводили офисное измерение АД, стандартную ЭхоКГ и оценивали эхорефлективность путем анализа распределения пикселей черно-белого спектра изображения, полученного из парастернальной позиции по длинной оси левого желудочка, с помощью программного обеспечения Image J. Во внимание принимали такие показатели эхорефлективности, как Broad Band (BB) - ширина диапазона, Kurtosis (K) - крутизна наклона и Skewness (Sk) - крутизна склона, mean color scale value (mCS) - среднее значение интенсивности спектра. Результаты исследования показали, что по мере роста степени АГ увеличивается не только масса миокарда и ОТС левого желудочка, но и изменяется состояние эхорефлективности миокарда, на что указывает сужение ширины диапазона спектра отраженного сигнала - BB. Также было установлено, что чувствительность метода эхорефлективности на ранних стадиях ГБ выше, чем допплерография трансмитрального кровотока, что позволяет рекомендовать оценку эхорефлективности в качестве дополнения к стандартному ЭхоКГ обследования.*

Ключевые слова: *гипертензивное сердце, фиброз миокарда, эхорефлективность.*

Zhebel V.M., Lozynska M.S., Lozynskyi S.E.

THE ASSESSMENT OF ECHOREFLECTIVITY FOR THE DETECTION OF MYOCARDIAL FIBROSIS IN HYPERTENSIVE PATIENTS

Summary. *The aim of the study was to improve the diagnosis of structural and functional changes of the heart in patients with hypertension by studying of some indicators of echoreflectivity. 90 hypertensive males aged from 45 to 65 years without irreversible target organ damages were enrolled. They were divided into 3 groups of 30 persons depending on the stages of hypertension according to ESC recommendations (2013). Control group consisted of 30 males of the same age without history of hypertension and any abnormality revealed by echocardiography. Office blood pressure measurement, standard echocardiography were performed in all patients. Echoreflectivity parameters were obtained with "ImageJ" software by the analysis of distribution of black and white pixels of the images from parasternal long axis view of the left ventricle. We analyzed such parameters as Broad Band (BB), Kurtosis (K), Skewness (Sk) and mean color scale value (mCS). The results showed not only the myocardial mass and relative wall thickness, but also myocardial echoreflectivity changed with the rising stage of hypertension. Based on our data, the narrowing of the range of the spectrum of the reflected signal - BB was the main indicator of echoreflectivity changes. Also it was found that the sensitivity of echoreflectivity analysis in early stages of essential hypertension was higher than the mitral flow Doppler. That's why the assessment of echoreflectivity could be recommended as a supplement to the standard echocardiographic examination.*

Key words: *hypertensive heart, myocardial fibrosis, echoreflectivity.*

Рецензент - д. мед. н., доц. Осовська Н.Ю.

Стаття надійшла до редакції 25.06.2015 р.

Жебель Вадим Миколайович - д.мед.н., проф., зав. кафедри внутрішньої медицини медичного факультету № 2 Вінницького національного медичного університету імені М.І. Пирогова; +38 0432 56-22-76
Лозинська Марина Сергіївна - магістрант кафедри внутрішньої медицини медичного факультету № 2 Вінницького національного медичного університету імені М.І. Пирогова; +38 0432 56-22-76
Лозинський Сергій Едуардович - к.мед.н., доц. кафедри внутрішньої медицини медичного факультету № 2 Вінницького національного медичного університету імені М.І. Пирогова; +38 0432 56-22-76; lozserg1@gmail.com

© Калашніков А.В., Юхимчук О.А.

УДК: 617.582-001.5-089.843

Калашніков А.В.[1], Юхимчук О.А.[2]
[1]ДУ "Інститут травматології та ортопедії НАМН України" (вул. Воровського, 27, м. Київ, 01601, Україна); [2]Київська міська клінічна лікарня №7 (вул. Котельнікова, 95, м.Київ, Україна)

АЛГОРИТМ ОПЕРАТИВНОГО ЛІКУВАННЯ ПЕРЕЛОМІВ СТЕГНОВОЇ КІСТКИ ІЗ ЗАСТОСУВАННЯМ ІМПЛАНТІВ З РІЗНИМ МОДУЛЕМ ПРУЖНОСТІ

Резюме. *Власні комплексні експериментальні дослідження (рентген-гістоморфологічні, біомеханічні, комп'ютерне моделювання) переконливо довели переваги в міцності фіксації та впливу на оточуючу кісткову тканину саме вітчизняного сплаву (β - Zr-Ti) з низьким модулем пружності, у порівнянні зі сплавами, які широко використовуються в сучасній травматології (ВТ-6 та 316 L). Саме аналіз цих даних став основою для розробки алгоритму оперативного лікування переломів стегнової кістки із застосуванням імплантів із різним модулем пружності. Рекомендовано використання сплаву β - Zr-Ti у хворих з найбільш тяжким - С типом за класифікацією АО переломів діафізу стегнової кістки (сегментарні, скалкові перело-*