медичної освіти, а далі, внаслідок впливу цілого ряду несприятливих чинників (зростання рівня самостійності і, водночас, стикання з цілим комплексом проблем самостійного життя, які непросто подолати, невизначеність з місцем розподілу і подальшої професійної діяльності, фрустрація щодо правильності вибору фаху трудової діяльності тощо) поступово зменшувався.

Виявлені особливості в подальшому мають бути ураховані в ході розробки сучасних здоров'язберігаючих технологій та створення, на їх підставі, превентивного освітнього простору у медичних вищих навчальних закладах.

Список літератури

Полька Н. С. Актуальні проблеми психогігієни дітей і підлітків: шляхи та перспективи їх вирішення (огляд літератури і власних досліджень) / Н. С. Полька, І. В. Сергета // Журнал НАМН України. - 2012. - Т. 18, № 2. - С. 223-236.

Райгородский Д. Я. Практическая психодиагностика. Методики и тесты: учебное пособие / Райгородский Д. Я. - Самара: Узд. дом "БАХРАХ-М", 2000. - 672 с.

Сергета І. В. Організація вільного часу та здоров'я школярів / І. В. Сергета, В. Г. Бардов. - Вінниця: РВВ ВАТ "Віноблдрукарня", 1997. - 292 с.

Сергета И. В. Офтальмо-гигиенические аспекты современного визуального окружения детей, подростков и молодежи / Сергета И. В., Подригало Л. В., Малачкова Н. В. - Вінниця: Діло, 2009. - 176 с.

Сергета І. В. Донозологічні зрушення у стані психічного здоров'я: сучасні психогігієнічні підходи до тлумачення, діагностики та оцінки / І. В. Сергета // Науковий журнал Міністерства охорони здоров'я України. - 2013. - № 3 (4). - С. 36-49.

Сердюк А. М. Психогигиена детей и подростков, страдающих хроническими соматическими заболеваниями / Сердюк А. М., Полька Н. С., Сергета І. В. - Вінниця: Нова книга, 2012. - 336 с.

Сухарева Л. М. Психогигиеническая оценка современных образовательных технологий / Сухарева Л. М., Надеждин Д. С., Храмцов П. И. // Гигиена детей и подростков: история и современность (проблемы и пути решения). - М.: Научный центр здоровья детей РАМН, 2009. - С. 439-441.

Стоян Н.В.

УРОВЕНЬ СУБЪЕКТИВНОГО КОНТРОЛЯ СОВРЕМЕННЫХ СТУДЕНТОВ И ОСОБЕННОСТИ ЕГО ДИНАМИЧЕСКИХ ИЗМЕНЕНИЙ В ЕСТЕСТВЕННЫХ УСЛОВИЯХ ПРЕБЫВАНИЯ В ВЫСШЕМ УЧЕБНОМ ЗАВЕДЕНИИ

Резюме. *В ходе проведенных исследований осуществлена психогигиеническая оценка показателей уровня субъективного контроля современных студентов и определены особенности его динамических изменений в естественных условиях пребывания в высшем учебном заведении. Полученные результаты свидетельствуют о чрезвычайно высокой распространенности среди студенческой молодежи лиц, отличающихся недостаточным уровнем субъективного контроля над любыми значимыми для них учебными ситуациями вследствие уверенности в том, что подавляющее большинство происходящих событий и осуществляемых поступков являются является не следствием их собственной деятельности, а представляют собой непосредственный результат воздействия либо окружающих людей, либо случайных явлений.*

Ключевые слова: *студенты, высшее учебное заведение, уровень субъективного контроля, динамические изменения*

Stoyan N.V.

LEVEL OF SUBJECTIVE CONTROL OF MODERN STUDENTS AND ESPECIALLY ITS DYNAMICAL CHANGES IN NATURAL CONDITIONS IN HIGHER EDUCATIONAL INSTITUTIONS

Summary. *In the course of research carried out psychohygienic evaluation indicators of the level of subjective control of modern students and identifies features of its dynamic changes in natural conditions in higher educational institutions. The results confirm extremely high among students spread persons distinguished by the presence of numerous signs of lack of subjective control over any meaningful to them educational and meaningful situations due to confidence that the vast majority of events taking place and actions that occur are not the result of their own activities as a direct result of impact or the people around them, or acts of random events.*

Key words: *students, higher education institution, the level of subjective control, dynamic changes.*

Рецензент - к.мед.н., доц. Краснова Л.І.

Стаття надійшла до редакції 16.06.2015 р.

Стоян Наталія Вікторівна - асистент кафедри загальної гігієни та екології Вінницького національного медичного університету імені М.І. Пирогова; +38 097 775-69-60

© Шкатула Ю.В., Облазницький В.М.

УДК: 616.728.-007.17-08-07

Шкатула Ю.В., Облазницький В.М.[1]

Сумський державний університет (вул. Римського-Корсакова, 2, м.Суми, 40007, Україна); [1]Сумська обласна дитяча клінічна лікарня (вул. Ковпака, 22, м.Суми, 40031, Україна)

ЗАСТОСУВАННЯ СОНОГРАФІЇ ПРИ ПРОВЕДЕННІ ДИФЕРЕНЦІЙНОЇ ДІАГНОСТИКИ ХВОРОБИ ЛЕГГ-КАЛЬВЕ-ПЕРТЕСА І ТРАНЗИТОРНОГО СИНОВІТУ

Резюме. *Остеохондропатія головки стегнової кістки (хвороба Легг-Кальве-Пертеса, асептичний некроз ядра окостеніння головки стегнової кістки, субхондральний некроз ядра окостеніння головки стегнової кістки, остеохондропатія кульшо-*

вого суглобу) (М 91.1) - захворювання дитячого віку, що нерідко призводить до розвитку деформуючого коксартрозу та інвалідності. Невиразна клінічна симптоматика у поєднанні з рентгенологічною картиною, що на початковій стадії мало відрізняється від норми, нерідко призводить до несвоєчасно встановленого діагнозу та діагностичних помилок. З метою вивчення можливостей ультрасонографії при діагностиці остеохондропатії головки стегнової кістки було обстежено 41 дитину віком від 4 до 9 років, що звернулись уперше зі скаргами на болі, обмеження рухів у кульшовому суглобі. Автори приходять до висновку, що сонографічне дослідження кульшових суглобів може використовуватися при проведенні диференційної діагностики між хворобою Легг-Кальве-Пертеса на дорентгенологічній стадії і транзиторним синовітом. Сонографічне дослідження кульшових суглобів пацієнтам дитячого віку доцільно проводити у всіх випадках коксалгії з невизначених причин у динаміці, з інтервалом 7-14 діб. Вірогідними ознаками розвитку остеохондропатії головки стегнової кістки можна вважати синовіт, що триває понад 4-5 тижнів, розширення та ущільнення тіні навколосуглобових м'яких тканин, посилення інтенсивності та розширення тіні капсули суглоба, розширення міжм'язових проміжків між середнім, малим сідничним та здухвинно-поперековим м'язами унаслідок набряку, неоднорідність структури та зниження ехогенності хряща епіфізу.

Ключові слова: *хвороба Легг-Кальве-Пертеса, транзиторний синовіт, диференційна діагностика, сонографія.*

Вступ

Остеохондропатія головки стегнової кістки (хвороба Легг-Кальве-Пертеса, асептичний некроз ядра окостеніння головки стегнової кістки, субхондральний некроз ядра окостеніння головки стегнової кістки, остеохондропатія кульшового суглобу) (М 91.1) - захворювання дитячого віку, що нерідко призводить до розвитку деформуючого коксартрозу та інвалідності [Киргизов и др., 2007; Шишкин и др., 2008; Корольков, 2008; Taekema et al., 2009]. Перебіг хвороби тривалий і стадійний. Одна з основних умов ефективного лікування остеохондропатії головки стегна - своєчасна діагностика. При встановленні діагнозу вирішальним залишається класичне рентгенологічне дослідження. І стадію у вітчизняній літературі називають "стадією дорентгенологічних змін". Це визначення уперше використав видатний рентгенолог С.А.Рейнберг у 1934 р. Під час первинного огляду пацієнтів дитячого віку з коксалгіями невизначеного ґенезу найчастіше проводиться диференційна діагностика між остеохондропатією головки стегнової кістки і транзиторним синовітом кульшового суглобу. Невиразна клінічна симптоматика у поєднанні з рентгенологічною картиною, що на початковій стадії мало відрізняється від норми, нерідко призводить до несвоєчасно встановленого діагнозу та діагностичних помилок [Деменцов, 2009; Гончарова, 2011; Stuecker et al., 2005].

Саме цим можна пояснити інтерес до пошуку інформативних та доступних методів раннього виявлення остеохондропатії головки стегнової кістки на початкових стадіях перебігу захворюваня [Диваков, Болобошко, 1999; Шишкин, 2007; Куликов и др., 2012; Uziel et al., 2006; Krul et al., 2010; Asche et al., 2013].

Мета роботи: вивчити інформативні можливості ультрасонографії при проведенні диференційної діагностики хвороби Легг-Кальве-Пертеса і транзиторного синовіту.

Матеріали та методи

З метою вивчення можливостей ультрасонографії при діагностиці остеохондропатії головки стегнової кістки нами було обстежено 41 дитину віком від 4 до 9 років, що звернулись уперше зі скаргами на болі, обмеження рухів у кульшовому суглобі.

Сонографічне дослідження здійснювали за допомогою сканера "Enviser HD" (Philips) з використанням лінійних датчиків 5-12 МГц та конвексних датчиків 2-5 МГц у стандартних площинах (вздовж проекції шийки стегнової кістки паралельно пупартовій зв'язці, відступаючи на 1 см вниз. Пацієнт знаходився у положенні лежачи на спині, з розігнутими та розведеними у колінних та кульшових суглобах ногами. З метою оцінки стану хрящового покриву передньо-верхнього полюсу головки стегнової кістки сканування здійснювали по внутрішній поверхні верхньої третини стегна у положенні Лауенштейна. Обстеження кожної дитини виконували в динаміці з інтервалом 7-14 днів протягом 3 місяців. У всіх випадках досліджувався і контрлатеральний безсимптомний суглоб.

При скануванні оцінювали суглобову порожнину (відстань між внутрішньою поверхнею капсули суглобу та шийкою стегнової кістки), визначали товщину капсули кульшового суглобу, чіткість контуру головки стегнової кістки, висоту, структуру та щільність хряща епіфізу (відстань між рефлексом з суглобової поверхні головки стегнової кістки та субхондральним відділом).

Дослідження проводилися з дотриманням морально-етичних норм та принципів Гельсінської декларації, Конвенції Ради Європи та відповідних законів України щодо прав людини. Усі розрахунки та аналіз даних проводилися за критеріями і вимогами доказової медицини, положення та висновки знаходяться у межах вірогідності.

Результати. Обговорення

Первинне обстеження проводили усім дітям зі скаргами на болі в кульшовому суглобі до початку лікування. У всіх випадках скарги виникли уперше, травматичні ушкодження заперечувалися. У анамнезі 26 пацієнтів напередодні перенесли інфекційні захворювання, ще 7 мали хронічні джерела інфекції. При клінічному обстеженні визначалася кульгавість або неможливість самостійного пересування, вимушене положення кінцівки, обмеження амплітуди рухів у кульшовому суглобі, біль, що з'являлася при відведенні та внутрішній ротації стегна. Диференційна діагностика проводилася між хворобою Легг-Кальве-Пертеса, запаленням сино-

віальної оболонки, уродженими диспластичними змінами кульшового суглобу, травматичними ушкодженнями, ревматологічними, неврологічними захворюваннями, пухлинами кісткової тканини. Попередньо була виконана рентгенографія кульшових суглобів, при цьому достовірних структурних змін не було виявлено у жодному випадку.

При сонографічному обстеженні у всіх пацієнтів з коксалгіями були виявлені ознаки синовіту кульшового суглобу, що визначався при скануванні вздовж проекції шийки стегнової кістки по збільшенню сонографічного суглобового простору - відстані між контуром шийки та внутрішньою поверхнею капсули суглоба (рис. 1).

Збільшення сонографічного суглобового простору на стороні больового синдрому склало в середньому 3,5 ± 0,8 мм у порівнянні з контрлатеральним безсимптомним суглобом. Максимальна кількість ексудата у порожнині суглобу визначалось при первинному обстеженні. Достовірних змін товщини капсули кульшового суглобу та ехощільності хряща епіфізу не було виявлено у жодного пацієнта. Динамічне спостереження здійснювалось з одночасним проведенням симптоматичної терапії. Пацієнтам було призначено дотримання постільного режиму, витягання на шині Белера за допомогою манжети для розвантаження суглобів, протизапальні препарати, анальгетики, системну ензимотерапію, гіпосенсибілізуючу терапію, препарати що поліпшують мікроциркуляцію, адаптогени.

Клінічно відбувалося поступове купування больового синдрому і відновлення нормального об'єму рухів у кульшовому суглобі. При сонографічному обстеженні через 2 тижні у 38 випадках відмічалося зменшення величини суглобового простору. Відстань від контуру шийки до капсули була збільшена у порівнянні з контрлатеральним суглобом на 1,2±0,5 мм. Ехоструктура капсули кульшового суглобу залишалася однорідною, товщина капсули була однаковою з обох сторін, її величина не змінювалася протягом спостереження і склала 4,2±1,8 мм. Хрящовий покрив епіфізу протягом спостереження мав рівні контури та рівномірну ехощільність. Дані рентгенологічного обстеження відповідали віковій нормі. Був встановлений клінічний діагноз - транзиторний синовіт.

У 3 випадках після проведеного консервативного лікування суглобовий простір залишався збільшеним при обстеженні через 4 і більше тижнів, не дивлячись на зменшення інтенсивності больового синдрому та згинально-ротаційної контрактури кульшового суглобу. Товщина капсули суглобу була збільшена до 4,8±0,5 мм (на контрлатеральній стороні 3,8±0,5 мм). Визначалося зниження акустичної щільності синовіальної оболонки капсули. При обстеженні через 5-6 тижнів спостерігалося зниження акустичної щільності хрящового покриву передньо-верхнього полюсу головки стегна. Його структура була неоднорідною, глибчастою, товщина хряща збільшена у порівнянні з протилежною стороною на 2,2±0,6 мм, зберігалося збільшення суглобового простору на 2,4±0,5 мм (рис. 2).

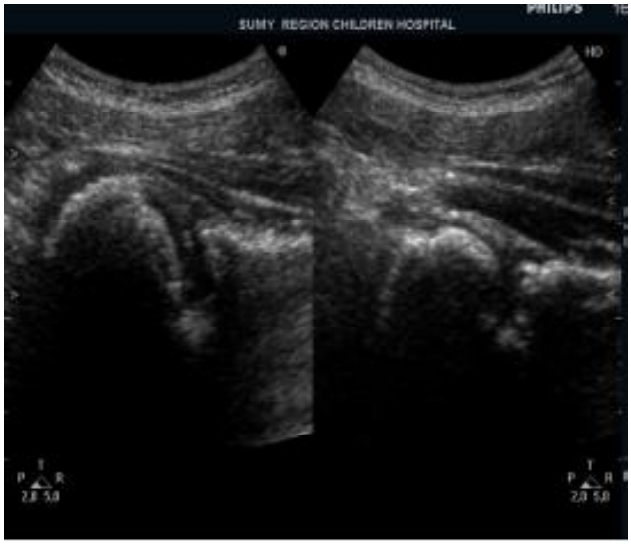

Рис. 1. Фото сонограм кульшового суглобу. Збільшення сонографічного суглобового простору на боці ураження за рахунок накопичення синовіальної рідини.

Рис. 2. Фото сонограми кульшового суглобу пацієнта з хворобою Легг-Кальве-Пертеса. Неоднорідність та гіпертрофія хрящового покриву епіфізу на "стадії дорентгенологічних змін".

Динамічне спостереження за цими пацієнтами протягом 2 місяців дозволило виявити рентгенологічні ознаки розвитку остеохондропатії головки стегнової кістки.

Висновки та перспективи подальших розробок

1. Підсумовуючи вищевикладене, робимо висновок, що сонографічне дослідження кульшових суглобів може використовуватися при проведенні диференційної діагностики між хворобою Легг-Кальве-Пертеса на дорентгенологічній стадії і транзиторним синовітом.

2. Вважаємо за доцільне проведення сонографіч-

ного дослідження кульшових суглобів у динаміці, з інтервалом 7-14 діб, у всіх випадках коксалгії з невизначених причин. Вірогідними ознаками розвитку остеохондропатії головки стегнової кістки можна вважати синовіт, що триває понад 4 тижнів, розширення та ущільнення тіні навколосуглобових м'яких тканин, посилення інтенсивності та розширення тіні капсули суглоба, розширення міжм'язових проміжків між середнім, малим сідничним та здухвинно-поперековим м'язами унаслідок набряку, неоднорідність структури та зниження ехогенності хряща епіфізу.

3. Перевагою метода є можливість динамічного контролю, досить висока інформативність, безпечність та невелика вартість обстеження.

Наші подальші дослідження спрямовані на уточнення та деталізацію вірогідних ознак остеохондропатії головки стегнової кістки на дорентгенологічній стадії, що можуть реєструватися за допомогою сонографії.

Список літератури

Гончарова Л.Д. Болезнь Легг-Кальве-Пертеса /Л.Д.Гончарова.- Донецьк: Юго-Восток, 2011.- 192с.

Деменцов А.Б. Рентгенологические "признаки риска" при неблагоприятном течении болезни Пертеса / А.Б.Деменцов //Медицинские новости.- 2009.- №7.- С.88-94.

Диваков М.Г. Ранняя ультразвуковая диагностика остеохондропатии головки бедра /М.Г.Диваков, К.Б.Болобошко //Новости лучевой диагностики.- 1999.- №2.- С.12-13.

Шишкин И.А. Изменения гемостаза и особенности кровоснабжения тазобедренного сустава при болезни Пертеса у детей /И.А.Шишкин // Росс. педиатр. журнал.- 2008.- №5.- С.30-33.

Корольков А.И. Болезнь Легг-Кальве-Пертеса /А.И.Корольков //Ортопедия, травматол. и протезирование.- 2008.- №2.- С.111-120.

Малахов О.О. Динамический ультразвуковой мониторинг в процессе лечения болезни Легга-Кальве-Пертеса /О.О.Малахов, О.В.Кожевников, В.Г.Салтыкова //Сб. матер. XI Конгресса педиатров России "Актуальные проблемы педиатрии".- М., 2007.- С.316.

Киргизов И.В. Роль реологических свойств крови в патогенезе болезни Пертеса /И.В.Киргизов //Детская хирургия.- 2007.- №1.- С.26-28.

Куликов И.М. Современные методы лучевой диагностики болезни Пертеса /И.М.Куликов //Справочник педиатра.- 2012.- №1.- С.27-31.

Шишкин И.А. Изменение сосудистого кровотока у детей с болезнью Пертеса по данным допплерографии / И.А.Шишкин //Педиатрическая фармакология.- 2007.- Т.4, №5.- С.92.

Asche S.S. What is the clinical course of transient synovitis in children: a systematic review of the literature / S.S.Asche, R.M. van Rijn //Chiropr. Man Therap.- 2013.- Vol.21(1).- P.39.

Caird M.S. Factors distinguishing septic arthritis from transient synovitis of the hip in children. A prospective children / M.S.Caird //J.Bone Joint Surg.- 2006.- Vol.88.- P.1251-1257.

Krul M. Acute non-traumatic hip pathology in children: incidence and presentation in family practice /M. Krul //Family practice.- 2010.- Vol.27(2).- P.166-170.

Stuecker M.H. Evaluation of hip containment in legg-calve-perthes disease: a comparison of ultrasound and magnetic resonance imaging / M.H.Stuecker, J.Buthmann, A.L.Meiss //Ultraschall Med.- 2005.- Vol.26(5).- P.406-410.

Taekema HC Distinguishing between transient synovitis and septic arthritis in the limping child: how useful are clinical prediction tools? /H.C.Taekema, P.Landham, I.Maconochie //Arch. Dis. Child.- 2009.- Vol.94.- P.167-168.

Uziel Y. Recurrent transient synovitis of the hip in childhood. Longterm outcome among 39 patients /Y.J.Uziel // Rheumatol.- 2006.- 33(4).- P.810-811.

Шкатула Ю.В., Облазницкий В.М.

ПРИМЕНЕНИЕ СОНОГРАФИИ ПРИ ПРОВЕДЕНИИ ДИФФЕРЕНЦИАЛЬНОЙ ДИАГНОСТИКИ МЕЖДУ БОЛЕЗНЬЮ ЛЕГГ-КАЛЬВЕ-ПЕРТЕСА И ТРАНЗИТОРНЫМ СИНОВИТОМ

Резюме. *В статье приведены результаты сонографического исследования тазобедренных суставов 41 ребенка с коксалгиями, с целью дифференциации болезни Пертеса и транзиторного синовиита. Авторы считают, что сонографическое исследования тазобедренных суставов может использоваться при проведении дифференциальной диагностики между болезнью Легг-Кальве-Пертеса на дорентгенологической стадии и транзиторным синовитом. Сонографическое исследование тазобедренных суставов пациентам детского возраста целесообразно проводить во всех случаях коксалгий неясной этиологии в динамике с интервалом 7-14 дней. Вероятными признаками развития остеохондропатии головки бедренной кости можно считать синовит, который продолжается более 4-5 недель, расширение и уплотнение тени околосуставных мягких тканей, усиление интенсивности и расширение тени капсулы сустава, расширение межмышечных промежутков между средней, малой седалищной и подвздошно-поясничным мышцами вследствие отека, неоднородность структуры и снижение эхогенности хряща эпифиза.*

Ключевые слова: *болезнь Легг-Кальве-Пертеса, преходящий синовит, дифференциальная диагностика, сонография.*

Shkatula Yu.V., Oblaznitskyy V.M.

THE USE OF SONOGRAPHY WHEN PERFORMING DIFFERENTIAL DIAGNOSTICS OF LEGG-CALV?-PERTHES DISEASE AND TRANSIENT SYNOVITIS

Summary. *The article shows the results of sonographic research of hip joints in 41 children with coxalgia, to differentiate Perthes disease and transient synovitis. The authors believe that sonographic research of hip joints can be used during differential diagnostics between Legg-Calve-Perthes disease on the pre-roentgenologic stage and transient synovitis. Sonographic research of hip joints in pediatric patients should be performed in all cases of coxalgia of uncertain causes in dynamics, with an interval of 7-14 days. The likely signs of the whirlbone osteochondropathy development is considered to be synovitis that lasts longer than 4-5 weeks, expansion and thickening of periarticular soft tissues shadows, increasing intensity and expansion of the joint capsule shadow, expansion of intramuscular gaps between medium, small and sciatic iliopsoas muscles due to edema, structural irregularity and*

reduction of echogenicity of the epiphysis cartilage.

Key words: *Legg-Calve-Perthes disease, transient synovitis, differential diagnostics, sonographic research.*

Рецензент: д.мед.н., професор Гур'єв С.О.

Стаття найшла до редакції 28.05.2015 р.

Шкатула Юрій Васильович - д.мед.н., професор кафедри загальної хірургії, радіаційної медицини та фтизіатрії Сумського державного університету; *shkatula_yurii@mail.ru

Облазницький Виктор Миколайович - лікар УЗ-діагностики Сумської обласної дитячої клінічної лікарні; +38 050 963-98-98