

cycle in the cytometric suspension from the Gasser node, $p < 0.05$. Therapeutic intragastric daily, during 30 days of iatrogenic compression-toxic affection of the lower alveolar nerve of rabbits using the drug amantadine sulfate at a dose of 10 mg/kg exhibits neurocytoprotective effect on the cells of the trigeminal node.

Key words: amantadine hydrochloride, apoptosis, neuroprotection, iatrogenic compression-toxic lesion of the lower alveolar nerve.

Рецензент - д.мед.н, проф. Волощук Н.І.

Стаття надійшла до редакції 22.06.2017р.

Погоріла Анна Василівна - магістр медицини, асистент кафедри терапевтичної стоматології ВНМУ ім. М.І. Пирогова; +38(098)3263626; rogorelajaanna@mail.ru

Шінкарук-Диковицька Марія Михайлівна - д.мед.н., завідувач кафедри терапевтичної стоматології ВНМУ ім. М.І. Пирогова; +38(098)3263626; rogorelajaanna@mail.ru

Ходаківський Олексій Анатолійович - д.мед.н., завідувач Науково-дослідної лабораторії з доклінічної оцінки нових лікарських засобів та біологічно-активних сполук "Фармадар", Радник Генерального директора по науці фармацевтичної фірми "Дарниця", професор кафедри фармакології ВНМУ ім. М.І. Пирогова; +38(098)7910533; aleksey.hodakovskiy@bk.ru

Черешнюк Ігор Леонідович - к. мед.н., асистент кафедри очних хвороб, с.н.с. Науково-дослідного центру ВНМУ ім. М.І. Пирогова; +38(063)1970028

© Гаврилюк А.О., Гунас І.В., Галунко Г.М., Черешнюк І.Л., Лисенко Д.А.

УДК: 611.341:616-001.17:541.182.6

Гаврилюк А.О., Гунас І.В.,¹ Галунко Г.М., Черешнюк І.Л., Лисенко Д.А.

Вінницький національний медичний університет імені М. І. Пирогова (вул. Пирогова, 56, м. Вінниця, Україна, 21018), Міжнародна академія інтегративної антропології (вул. Пирогова, 56, м. Вінниця, Україна, 21018)¹

ПОКАЗНИКИ КЛІТИННОГО ЦИКЛУ І ФРАГМЕНТАЦІЇ ДНК КЛІТИН СЛИЗОВОЇ ОБОЛОНКИ ТОНКОЇ КИШКИ ЧЕРЕЗ 14, 21 ТА 30 ДІБ ПІСЛЯ ОПІКОВОГО УШКОДЖЕННЯ ШКІРИ НА ФОНІ ІНФУЗІЇ 0,9% РОЗЧИНУ NaCl

Резюме. За допомогою метода ДНК-цитометрії досліджена динаміка змін показників синтезу і апоптозу (S-фази і інтервалу SUB-G0G1), а також інших показників клітинного циклу клітин слизової оболонки тонкої кишки при опіковому ушкодженні шкіри через 14, 23 і 30 діб на фоні попереднього введення перших сім діб 0,9% розчину NaCl. Через 14 діб після опікової травми шкіри на фоні використання 0,9% розчину NaCl встановлені менші зниження показників S-фази і блоку проліферації ($p < 0,05$), ніж в групі без опіку шкіри. Через 21 добу практично відновлюється рівень показника S-фази, а інтервал SUB-G0G1 - перевищує значення ($p < 0,05$) отримані в групі без опіку шкіри. Через 30 діб показники фази G2+M ($p < 0,05$) та індексу проліферації підвищені, а блоку проліферації і фази G0G1 - знижені ($p < 0,05$). Таким чином через 30 діб після термічної травми шкіри спостерігається недостатнє відновлення проліферативної активності на фоні застосування 0,9% розчину NaCl.

Ключові слова: опік шкіри, клітинний цикл, тонка кишка, ДНК-цитометрія.

Вступ

Ураження шлунково-кишкового тракту (ШКТ) на фоні термічного ураження є досить частим явищем і може призвести до фатальних наслідків при значній площі опіку і розвитку опікової хвороби (ОХ) [5]. Однак ушкодження ШКТ на фоні ОХ є досить пролонгованим процесом та серйозним патогенетичним чинником навіть у віддалені терміни патологічного процесу. Дослідження апоптозу і проліферації ентероцитів щурів після 60% опіку поверхні тіла вказало на суттєві порушення даних процесів вже через 12 та 24 години після термічної травми [15]. В поодиноких дослідженнях встановлено суттєве посилення апоптозу та сповільнення проліферації клітин слизової тонкої кишки на ранніх строках ОХ [13], яке зберігалось через 1, 2, 5 та 7 діб після травми. Рівень апоптозу корелював із рівнем прозапальних цитокінів. Husain K. D. та ін. [10] встановили, що на фоні термічного ушкодження легень відбуваються суттєві по-

рушення клітинного циклу ентероцитів через 12 годин у вигляді зменшення показників S-фази, що не залежало від активності фактору некрозу пухлини. Викликає значний науковий інтерес висока активність поділу клітин слизової оболонки тонкої кишки [8, 14] і їх постійне оновлення шляхом апоптозу при термічному пошкодженні шкіри у віддаленні строки розвитку ОХ, коли клінічно і морфологічно зафіксовано існування пошкодження функціонування тонкої кишки [6, 7], однак не вивчено внутрішньоклітинні механізми розвитку даної ланки патології.

Мета роботи - вивчення за допомогою методу ДНК-цитометрії динамічних змін показників синтезу та апоптозу (S-фази і інтервалу SUB-G0G1), а також інших показників клітинного циклу клітин тонкої кишки на фоні опікового ушкодження шкіри через 14, 23 та 30 діб при попередньому використанні перших 7 діб 0,9% розчину NaCl.

Матеріали та методи

Експериментальні дослідження проведено на 35 білих щурах-самцях масою 160-180 г, отриманих із віварію Інституту фармакології та токсикології НАМН України, проводили на базі науково-дослідної лабораторії функціональної морфології та генетики розвитку науково-дослідного центру Вінницького національного медичного університету ім. М. І. Пирогова, яка сертифікована МОЗ України (посвідчення № 003/10 від 11.01.2010 року).

Щури перебували в умовах науково-експериментальної клініки Вінницького національного медичного університету ім. М.І. Пирогова на стандартному водно-харчовому раціоні при вільному доступі до води та їжі у вигляді збалансованого комбікорму відповідно до встановлених норм. Температура в приміщенні, де утримувались тварини, підтримувалась на рівні 24-25 °С, вологість повітря - в межах 40-60%. Утримання та маніпуляції з тваринами проводили у відповідності до "Загальних етичних принципів експериментів на тваринах", ухвалених Першим національним конгресом з біоетики (Київ, 2001), також керувалися рекомендаціями "Європейської конвенції про захист хребетних тварин, які використовуються для експериментальних та інших наукових цілей" (Страсбург, 1985) і положеннями "Правил доклінічної оцінки безпеки фармакологічних засобів (GLP)" Під час роботи з лабораторними тваринами дотримувались: правил гуманного відношення до експериментальних тварин, які затверджені комітетом з біоетики Вінницького національного медичного університету ім. М. І. Пирогова (протокол № 1 від 14.01.2010 р.); Міжнародних вимог про гуманне поводження з тваринами, дотримуючись правил "Європейської конвенції захисту хребетних тварин, яких використовують з експериментальною та іншою науковою метою" (1984); методичних рекомендацій ДФЦ МОЗ України про "Доклінічні дослідження лікарських засобів" [4].

Перед моделюванням опіку шкіри всім тваринам голили бічні поверхні тулуба механічною машинкою та безпечною бритвою. Опікову травму викликали шляхом прикладання до бічних поверхонь тулуба тварин чотирьох мідних пластинок на 10 с (по дві пластинки з кожного боку, площа поверхні кожної пластинки складала 13,86 см²), які попередньо тримали протягом 6 хвилин у воді з постійною температурою 100С [9, 12]. Для розрахунку площі поверхні шкіри щура використовували формулу М.О. Lee [11]. Відповідно маси, середня площа поверхні тіла щурів складала 240±26 см² і, отже, опік від експозиції чотирьох нагрітих пластинок загальною площею (S=55,44 см²) відповідав 21-23% поверхні тіла тварини. Така площа при експозиції 10 секунд є достатньою для формування опіку 2-3 ступеню (згідно класифікації прийнятих на 20 з'їзді хірургів України, вересень 2000р. м. Тернопіль) та викликання шокового стану середнього ступеню

важкості, що було підтверджено сумісно з колективом виконавців наукової роботи науково-дослідного центру Вінницького національного медичного університету ім. М.І. Пирогова.

Інфузію розчину 0,9% розчину NaCl в об'ємі 10 мл/кг маси тіла тварини проводили у нижню порожнисту вену після її катетеризації в асептичних умовах через стегонову вену. Катетер підшивали під шкіру, його просвіт по всій довжині заповнювали титрованим розчином гепарину (0,1мл гепарину на 10 мл 0,9% розчину NaCl) після кожного ведення речовин. Інфузії виконували раз на добу на протязі перших 7 діб.

Бриття щурів, постановку опіків, катетеризацію магістральних судин та декапітацію (через 1, 3, 7, 14, 21 і 30 діб) здійснювали в умовах прополового наркозу (60 мг/кг маси в/в).

Вміст ДНК в ядрах клітин слизової тонкої кишки визначався методом проточної цитометрії. Забір матеріалу для проточно-цитометричного аналізу здійснювали в ділянках тонкої кишки щурів аналогічних тим, які були обрані й для гістологічного дослідження (клубова кишка). Видалений відрізок тонкої кишки довжиною близько 20 мм розрізали повздовж, промивали 0,9% розчином NaCl, розправляли на склі та під контролем біокулярного мікроскопу за допомогою гострої мікрохірургічної ложечки виконували зіскрібки слизової оболонки у достатній кількості.

Суспензії ядер з клітин слизової оболонки тонкої кишки отримували за допомогою розчину для дослідження ядерної ДНК CyStain DNA фірми Partec, Німеччина, відповідно до протоколу-інструкції виробника. Даний розчин дозволяє швидко виконувати екстракцію ядер і маркувати ядерну ДНК діамідинофенілндолом (DAPI), який входить до його складу. У процесі виготовлення нуклеарних суспензій використовували одноразові фільтри CellTrics 50 мкм (Partec, Німеччина). Проточний аналіз виконувався на багатофункціональному науково-дослідному проточному цитометрі "Partec PAS" фірми Partec, Німеччина, в науково-дослідному центрі Вінницького національного медичного університету ім. М.І. Пирогова.

Для збудження флуоресценції DAPI застосовувалось УФ-випромінювання. З кожного зразка нуклеарної суспензії аналізу підлягало 10 тис. подій. Аналіз клітинного циклу виконувався засобами програмного забезпечення FloMax (Partec, Німеччина) у повній цифровій відповідності згідно математичної моделі, де визначались: G0G1 - відсоткове співвідношення клітин фази G0G1 до всіх клітин клітинного циклу (вміст ДНК=2с); S - відсоткове співвідношення фази синтезу ДНК до всіх клітин клітинного циклу (вміст ДНК >2с та <4с); G2+M - відсоткове співвідношення фази G2+M до всіх клітин клітинного циклу (ДНК=4с); IP - індекс проліферації, який визначався за сумою показників S+G2+M; BP - блок проліферації, який оцінювався по співвідношенню S/(G2+M) (збільшення числа клітин

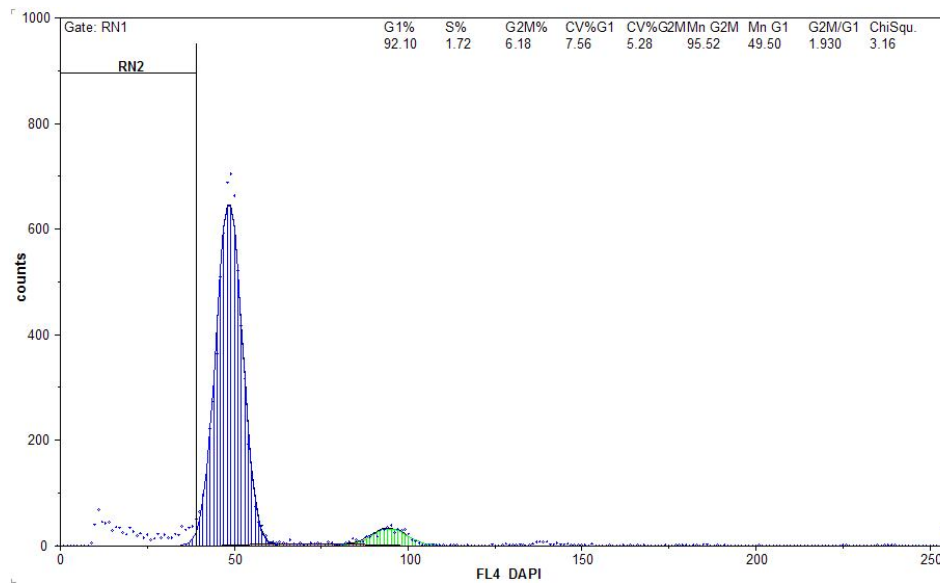


Рис. 1. ДНК-гістограма ядерної суспензії клітин слизової оболонки тонкої кишки щура через 14 діб після опіку шкіри на фоні застосування 0,9% розчину NaCl. RN2=10,83%.

в фазі G2+M при низьких значеннях S-фази свідчить про затримку проліферації в стадії G2+M). Визначення фрагментації ДНК (апоптоз) виконано шляхом виділення SUB-G0G1 ділянки на ДНК-гістограмах - RN2 перед піком G0G1, яка вказує на ядра клітин з вмістом ДНК < c.

Статистична обробка отриманих результатів проведена в ліцензійному пакеті "STATISTICA 6.1" із застосуванням непараметричних методів оцінки отриманих результатів. Оцінювали правильність розподілу ознак за кожним із отриманих варіаційних рядів, середні значення кожної ознаки, що вивчалася та стандартне квадратичне відхилення. Достовірність різниці значень між незалежними кількісними величинами визначали за допомогою U-критерія Мана-Уїтні.

Результати. Обговорення

Через 14 діб після опікового ураження шкіри на фоні застосування 0,9% розчину NaCl (рис. 1) зафіксовані достовірно більші значення показників інтервалу SUB-G0G1 та менші значення показників S-фази і блоку проліферації (p<0,05 в усіх випадках) клітин

слизової оболонки тонкої кишки відносно аналогічних показників через 14 діб спостереження без опікового ушкодження шкіри (табл. 1). Встановлено, що показники апоптозу через 14 діб після опіку шкіри при використанні 0,9% розчину NaCl практично не змінюються у порівнянні із показниками синтезу ДНК, що свідчить про наявність порушення клітинного циклу який не є компенсованим.

Через 21 добу після термічного опіку шкіри (табл. 1) отримані дані які вказують на суттєве підвищення показників S-фази і інтервалу SUB-G0G1 в групі 0,9% розчин NaCl + опік у порівнянні

із 14 добою спостереження і незначну тенденцію (p=0,076) до підвищення індексу проліферації. Також спостерігаються подібні до попереднього терміну значення показників фаз G0G1 та G2+M, що свідчить про збереження декомпенсації у функціонуванні клітин в даний термін експерименту при застосуванні 0,9% розчину NaCl. Також динаміка показників фаз G0G1 та G2+M через 21 добу виявилась несуттєвою і в порівнянні із показниками групи із використанням розчину 0,9% NaCl без опіку шкіри (див. табл. 1), що підтверджує припущення про недостатню компенсацію даного розчину на негативний вплив ОХ на клітини слизової оболонки тонкої кишки.

Через 30 діб після термічного ураження шкіри на фоні використання 0,9% розчину NaCl відмічається зниження (p<0,05) показників G0G1 у порівнянні із попереднім терміном спостереження і з показниками групи 0,9% NaCl без опіку в даний термін (див. табл. 1). Показники фази G2+M та індексу проліферації виявились підвищеними (p<0,05), а блоку проліферації зниженими (p<0,05) у порівнянні із попередніми термінами та показниками групи контролю в даний термін,

Таблиця 1. Показники клітинного циклу в клітинах слизової оболонки тонкої кишки при застосуванні 0,9% розчину NaCl, через 14, 21 та 30 діб після термічного опіку шкіри (M±σ).

Доба	Група	Показники клітинного циклу					
		G0G1	S	G2+M	IP	BP	SUB-G0G1
	0,9% NaCl	89,11±1,86	4,572±1,717	6,320±0,271	10,89±1,86	0,720±0,251	9,968±2,118
14	0,9% NaCl+ опік	89,13±4,04	2,684±0,618*	6,790±1,463	9,474±1,438	0,416±0,155*	11,11±1,58
21	0,9% NaCl+ опік	88,31±1,73	4,262±0,622	7,430±1,710	11,69±1,73	0,600±,168	16,69±4,04*
30	0,9% NaCl+ опік	83,78±3,37*	4,130±1,300	12,09±2,44*	16,22±3,37*	0,340±0,080*	9,174±3,284

Примітки: * - p<0,05 порівняно з показниками групи 0,9% NaCl без опіку шкіри.

що свідчить про поступове оновлення популяції клітин шляхом посилення синтезу при збереженні рівні апоптозу. Але навіть через 30 діб нормалізації показників клітинного циклу на фоні використання 0,9% розчину NaCl при опіковому ушкодженні не відбувається.

Ураження тонкої кишки навіть у віддалений термін розвитку ОХ є суттєвою патогенетичною ланкою цього стану, що виникає внаслідок впливу цілого комплексу факторів опікового ушкодження і, в свою чергу, потенціє прояви захворювання. Апоптоз ентероцитів на сьогодні [8], розглядається як ключовий чинник запуску вищезгаданої ланцюгової реакції, однак саме даний феномен і залишається маловивченим питанням, особливо у віддалений період ОХ. Одиначні публікації присвячені дослідженню апоптозу ентероцитів на фоні термічної травми розглядають ранні терміни (1-7 діб) і оперують гістологічними і цитологічними даними [7, 14]. Досить високий рівень апоптозу і синтезу ДНК без впливу опіку вказує на швидке оновлення епітелію тонкої кишки в умовах нормального функціонування.

Отримані нами дані вказують на поглиблення дисбалансу проліферативних процесів та процесів оновлення шляхом апоптозу клітин слизової тонкої кишки у терміни 14, 21 та 30 діб після опікового ушкодження шкіри. Надзвичайно важливим є встановлення зниженого рівня синтезу ДНК на фоні застосування 0,9% розчину NaCl через 14 діб після опіку шкіри. Відомо [3, 6], що апоптоз являється основним механізмом пошкодження клітин багатьох систем на фоні ОХ, що задіяний в багатьох проявах цього патологічного процесу і вимагає посиленого контролю і ефективної корекції з метою запобігання системного ураження всього організму. Однак роль апоптозу в цей термін спостереження нівелюється суттєвим знижен-

ням проліферативної активності клітин. Також важливо відмітити відсутність повного відновлення показників клітинного циклу клітин слизової оболонки тонкої кишки через 21 та 30 діб після опіку шкіри на фоні використання 0,9% розчину NaCl. Дані отримані методом ДНК-цитометрії узгоджуються із отриманими нами в цей же термін результатами гістологічного і ультраструктурного дослідження слизової оболонки тонкої кишки [1, 2]. Лише через 30 діб отримані показники клітинного циклу наближаються до рівня показників зафіксованих без опікового ушкодження, що свідчить про неповне відновлення проліферативної активності на фоні застосування 0,9% розчину NaCl.

Висновки та перспективи подальших розробок

1. Через 14 діб після опікової травми шкіри на фоні використання 0,9% розчину NaCl встановлені менші зниження показників S-фази і блоку проліферації ($p < 0,05$) в клітинах слизової оболонки тонкої кишки, ніж в групі тварин без опіку шкіри.

2. Через 21 добу практично відновлюється рівень показника S-фази, а інтервал SUB-G0G1 - перевищує значення ($p < 0,05$) отримані в групі без опіку шкіри.

3. Через 30 діб показники фази G2+M ($p < 0,05$) та індексу проліферації підвищені, а блоку проліферації і фази G0G1 - знижені ($p < 0,05$), що вказує на збереження дисбалансу в клітинному циклі клітин слизової оболонки тонкої кишки.

Перспективою подальших досліджень є вивчення впливу інших інфузійних розчинів на показники клітинного циклу клітин слизової оболонки тонкої кишки після термічної травми шкіри.

Список літератури

1. Галунко Г. М. (2017). Гістологічні зміни в тонкій кишці у пізній стадії опікової хвороби. *Світ медицини та біології*, 3 (61), 90-96.
2. Галунко, Г. М., & Гаврилюк, А. О. (2014). Електронно-мікроскопічні зміни слизової оболонки тонкої кишки шурів в пізній стадії опікової хвороби. *Світ медицини та біології*, 4 (47), 97-101.
3. Макарова, О. І., & Чайковський, Ю. Б. (2014). Особливості ультраструктурних змін в респіраторному відділі легень шурів у віддалений період після термічної травми за умов її корекції колоїдно-гіперосмолярним інфузійним розчином HAES-LX-5%. *Світ медицини та біології*, 4 (46), 115-120.
4. Стефанов, О. В. (2001). Доклінічні дослідження лікарських засобів. Методичні рекомендації. Київ: Авіцена.
5. Фисталь, Э. Я., Козинец, Г. П., Самойленко, Г. Е., Носенко, В. М., Фисталь, Н. Н., Солошенко, В. В. (2005). Комбустиология: Учебник. Донецк: [б.и.].
6. Auger, C., Samadi, O., Jeschke, M. G. (2017). The biochemical alterations underlying post-burn hypermetabolism. *Biochim Biophys Acta*, pii:S0925-4439(17)30068-6.
7. De Jong, P. R., Gonzalez-Navajas, J. M., Jansen, N. J. G. (2016). The digestive tract as the origin of systemic inflammation. *Critical Care*, 20, 279.
8. Grimes, L., Doyle, A., Miller, A. L., Pyles, R. B., Olah, G., Szabo, C., ... Eaves-Pyles, T. (2016). Intraluminal Flagellin Differentially Contributes to Gut Dysbiosis and Systemic Inflammation following Burn Injury. *PLoS ONE*, 11 (12), e0166770.
9. Gunas, I., Dovgan, I., Masur, O. (1997). Method of thermal burn trauma correction by means of cryoinfluence. Abstracts are presented in zusammen mit der Polish Anatomical Society with the participation of the Association des Anatomistes Verhandlungen der Anatomischen Gesellschaft, Olsztyn (p. 105). Jena - München: Der Urban & Fischer Verlag.
10. Husain, K. D., Stromberg, P. E., Woolsey, C. A., Turnbull, I. R., Dunne, W. M., Javadi, P., ... Coopersmith, C. M. (2005). Mechanisms of decreased intestinal epithelial proliferation and increased apoptosis in murine acute lung injury. *Critical care medicine*, 33 (10), 2350-2357.
11. Lee, M. O., (1989). Determination of the surface area of the white rat with its application to the expression of metabolic results. *American Journal of Physiology*, 24, 1223.
12. Regas, F. C., & Ehrlich, H. P. (1992). Elucidating the vascular response to burns with a new rat model. *J. Trauma*,

- 32, 5, 557-563.
13. Varedi, M., Greeley, G. H. Jr., Herndon, D. N., Englander, E. W. (1999). A thermal injury-induced circulating factor(s) compromises intestinal cell morphology, proliferation, and migration. *American Journal of Physiology - Gastrointestinal and Liver Physiology*, 277 (1), 175-182.
14. Williams, J. M., Duckworth, C. A., Burkitt, M. D., Watson, A. J., Campbell, B. J., Pritchard, D. M. (2015). Epithelial Cell Shedding and Barrier Function: A Matter of Life and Death at the Small Intestinal Villus Tip. *Veterinary Pathology*, 52 (3), 445-455.
15. Wolf, S. E., Ikeda, H., Matin, S., Debroy, M. A., Rajaraman, S., Herndon, D. N., Thompson, J. C. (1999). Cutaneous burn increases apoptosis in the gut epithelium of mice. *J. Am. Coll. Surg.*, 188 (1), 10-16.

Гаврилюк А.А., Гунас І.В., Галунко А.М., Черешнюк І.Л., Лысенко Д.А.
ПОКАЗАТЕЛИ КЛЕТОЧНОГО ЦИКЛА І ФРАГМЕНТАЦІЇ ДНК КЛІТОК СЛИЗИСТОЇ ОБОЛОЧКИ ТОНКОЇ КИШКИ ЧЕРЕЗ 14, 21 І 30 ДНІВ ПОСЛЕ ОЖОГОВОГО ПОВРЕЖДЕННЯ КОЖИ НА ФОНЕ ІНФУЗІЇ 0,9% РАСТВОРА NaCl

Резюме. С помощью метода ДНК-цитометрии исследована динамика изменений показателей синтеза и апоптоза (S-фазы и интервала SUB-G0G1), а также других показателей клеточного цикла клеток слизистой оболочки тонкой кишки при ожоговом повреждении кожи через 14, 21 и 30 суток на фоне предварительного введения первых 7 суток 0,9% раствора NaCl. Через 14 суток после ожоговой травмы кожи на фоне использования 0,9% раствора NaCl установлены меньшие значения показателей S-фазы и блока пролиферации ($p < 0,05$), чем в группе без ожога кожи. Через 21 день практически восстанавливается уровень показателя S-фазы, а интервал SUB-G0G1 - превышает значения ($p < 0,05$) полученные в группе без ожога кожи. Через 30 суток показатели фазы G2+M ($p < 0,05$) и индекса пролиферации повышены, а блока пролиферации и фазы G0G1 - снижены ($p < 0,05$). Таким образом через 30 дней после термической травмы кожи наблюдается недостаточное восстановление пролиферативной активности на фоне применения 0,9% раствора NaCl.

Ключевые слова: ожог кожи, клеточный цикл, тонкая кишка, ДНК-цитометрия.

Gavryluk A.O., Gunas I.V., Galunko G.M., Chereshniuk I.L., Lysenko D.A.
INDICATORS OF THE CELL CYCLE AND FRAGMENTATION OF DNA OF CELLS OF SMALL INTESTINAL MUCOSA THROUGH 14, 21 AND 30 DAYS AFTER BURN SKIN DAMAGE ON THE BACKGROUND OF INFUSION OF 0.9% NaCl SOLUTION

Summary. The dynamics of changes in the parameters of synthesis and apoptosis (S-phase and SUB-G0G1 interval), as well as other parameters of the cell cycle of cells of the mucous membrane of the small intestine with burn injuries of the skin after 14, 23 and 30 days on the background of the previous injection the first seven days of 0.9% solution of NaCl was investigated using the method of DNA cytometry. 14 days after the skin burn injury in the background of using 0.9% NaCl solution, lower decreases in S-phase and proliferation ($p < 0,05$) were observed than in the non-burning skin group. After 21 days, the level of the S-phase is practically restored, and the SUB-G0G1 interval exceeds the values ($p < 0,05$) obtained in the group without skin burns. After 30 days, the G2+M ($p < 0,05$) and the proliferation index increased, while the proliferation and G0G1 phase decreased ($p < 0,05$). Thus, 30 days after the thermal trauma of the skin there is insufficient recovery of proliferative activity against the background of application of 0.9% solution of NaCl.

Key words: skin burn, cell cycle, small intestine, DNA cytometry.

Рецензент - д.мед.н. Маєвський О.Є.

Стаття надійшла до редакції 19.06.2017 р.

Гаврилюк Алла Олександрівна - д.мед.н., проф., завідувач кафедри патологічної анатомії, судової медицини та права Вінницького національного медичного університету ім. М.І. Пирогова; +38(097)7912863

Гунас Ігор Валерійович - д.мед.н., проф., виконавчий директор Міжнародної академії інтегративної антропології; +38(067)1210005

Галунко Ганна Михайлівна - асистент кафедри патологічної анатомії, судової медицини та права Вінницького національного медичного університету ім. М.І. Пирогова; +38(067)7958098; hannagalunko15@gmail.com

Черешнюк Ігор Леонідович - к.мед.н., с.н.с., старший науковий співробітник науково-дослідного центру Вінницького національного медичного університету ім. М.І. Пирогова; +38(068)2102101

Лысенко Дмитро Андрійович - к.мед.н., доц., доцент кафедри внутрішньої медицини №2 Вінницького національного медичного університету ім. М.І. Пирогова; +38(067)7953734