

## ПОРІВНЯЛЬНА МОРФОЛОГІЧНА ХАРАКТЕРИСТИКА ПЕЙЄРОВИХ БЛЯШОК ТОНКИХ КИШОК КУРЕЙ

*І. А. Коломієць<sup>1</sup>, В. Г. Стояновський<sup>2</sup>*

<sup>1</sup>Інститут біології тварин НААН України

<sup>2</sup>Львівський національний університет ветеринарної медицини та біотехнологій імені С. З. Гжицького

*Досліджені структурно-функціональні особливості лімфоїдної тканини пейєрових бляшок тонких кишок у курей 120-, 150-, 180-добового віку. Встановлено відмінності між структурою пейєрових бляшок порожньої та клубової кишок. Пейєрові бляшки 120-, 150-, 180-добових курей мають всі ознаки морфо-функціональної зрілості. У них виявлені передвузликові форми, первинні та вторинні лімфоїдні вузлики і дифузна лімфоїдна тканина. Пейєрові бляшки порожньої та клубової кишок відрізняються кількістю різних форм лімфоїдних вузликів та співвідношенням між лімфоїдними вузликами і дифузною лімфоїдною тканиною. Функціонально активними в курей пейєрові бляшки залишаються до 180-добового віку.*

**Ключові слова:** ПЕЙЄРОВІ БЛЯШКИ, ЛІМФОЇДНІ ВУЗЛИКИ, ТОНКІ КИШКИ, ЛІМФОЇДНА ТКАНИНА, КУРИ

Функції периферичних органів імуногенезу тварин та птиці еволюційно обумовлені для біологічного захисту цілісності організму на місцевому рівні. Відсутність лімфатичних вузлів у курей компенсується широким розповсюдженням лімфоїдної тканини: множинні пристінкові лімфатичні вузлики у лімфатичних судинах шиї, кінцівок, довжиною 0,1–2,5 мм, які утворюють ланцюжок з однієї сторони судин; лімфоїдна тканина, асоційована зі слизовою оболонкою легеневих мішків і кишечника, де вона представлена скупченнями лімфоцитів чи формує відповідні спеціалізовані агрегати; лімфоїдна тканина носоглотки, очей, шкіри, нирок, печінки, ендокринних і статевих залоз, де часто зустрічаються безкапсульні форми лімфатичних структур [2, 12].

Імунокомпетентні структури кишечника курей являють собою різновид лімфоїдної тканини, котра залежно від її організації та локалізації представлена такими групами: 1) лімфоцити різних розмірів епітеліального шару слизової оболонки, 2) дифузна лімфоїдна тканина у вигляді лімфоцитів, макрофагів, плазмоцитів власної пластинки слизової оболонки, 3) добре організовані лімфоепітеліальні структури — поодинокі вузлики, пейєрові бляшки, дивертикул порожньої кишки (дивертикул Меккеля), сліпокишкові мигдалики в підслизовій основі слизової оболонки [6].

З'ясування особливостей функціонування пейєрових бляшок (ПБ) у курей є необхідним для розуміння питання наявності чи відсутності повноцінного клітинного і гуморального захисту організму на місцевому рівні в кишечнику. За даними окремих авторів морфо-функціональна зрілість ПБ у курей настає з 20-добового віку [5]. Але у дослідників не має єдиної думки щодо процесів становлення специфічної функції цих органів імуногенезу впродовж постнатального онтогенезу і, особливо, у продуктивний яйценосний період життя курей. У зв'язку з цим метою роботи було вивчення морфологічних і структурних особливостей будови ПБ різних відділів тонких кишок 120-, 150-, 180-добових курей.

## Матеріали і методи

Матеріал для дослідження (дванадцятипалу, порожню, клубову кишку) відібрали від клінічно здорових курей-молодок яйценосного кросу Isa Brown, віком 120-, 150-, 180-діб. Макроскопічно вивчали топографію, форму, розміри пейєрових бляшок за Hellmann (1922) [10]. Для виготовлення гістотопограм відбирали ділянки кишок з ПБ, фіксували у 10 % розчині формаліну та рідині Карнуа, заливали у парафін [9]. Зрізи фарбували гематоксилін — еозином та за J. Brachet (1953). На гістопрепаратах визначали розташування та площу лімфоїдних структур у ПБ з допомогою окулярної тестової системи [3] та сітки Автанділова [1], розміри з допомогою окуляр-мікрометра. Клітинний склад лімфоїдної тканини досліджували в лімфоїдних вузликах ПБ у 20-ти полях зору. Гістометрію параметрів проводили згідно з рекомендаціями з біометрії [4]. Статистичну обробку цифрових даних проводили за допомогою програми Statystika для Windows XP.

## Результати й обговорення

Макроскопічно зі сторони просвіту кишки ПБ 120-, 150-, 180-добових курей має вигляд утворення, що виступає над поверхнею слизової оболонки. Із усіх досліджених ПБ 95 % розташовуються з протилежного боку від прикріплення брижейки, їх довжина збігається з віссю кишки. Попередніми дослідженнями показано, що у дванадцятипалій кишці функціонує одна бляшка, яка локалізується через 4,5–6 см після поперечного згину кишки; у порожній — 5–6 бляшок, вони локалізуються в краніальній і каудальній частинах, а в центральній частині, де розташовується дивертикул Меккеля, за 30 см до нього і 6 см нижче від нього вони не спостерігаються взагалі; в клубовій — одна бляшка, яка постійно реєструється лише у початковому відділі [7]. Їх довжина коливається в межах від  $2,4 \pm 0,509$  мм до  $33,4 \pm 1,749$  мм, ширина — від  $1,6 \pm 0,245$  мм до  $6,2 \pm 0,374$  мм. Поверхня ПБ горбкувата, краї припідняті, вони утворюють складку чи валик, відділяючи територію ПБ від оточуючої її слизової оболонки кишки. Форма різноманітна: витягнутої краплі чи веретена з посіченими краями, сльози, продовгуватого овала. (рис. 1).

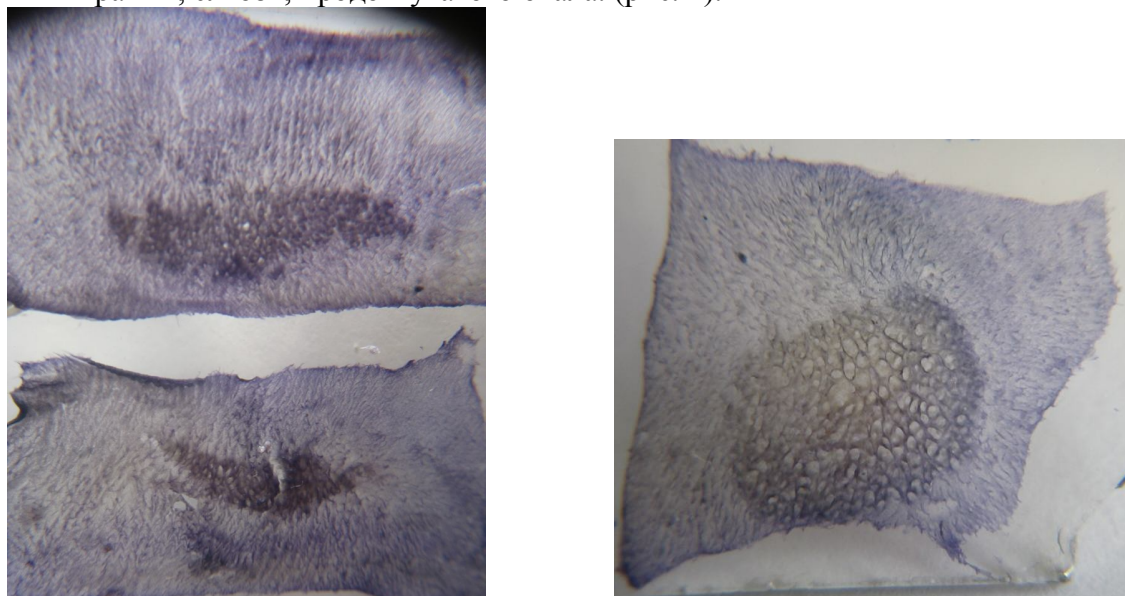


Рис. 1. Пейєрові бляшки порожньої та клубової кишок курей 150-добового віку. Макропрепарат. Фарб. за Hellmann

Обчислена сумарна середня площа ПБ тонких кишок курей, яка у 120-добовому віці становить 4,61 см<sup>2</sup>, у 150-добовому — 4,94 см<sup>2</sup>, у 180-добовому — 4,19 см<sup>2</sup>.

Мікроскопічними дослідженнями встановлено, що ПБ розташовуються у власній пластинці слизової оболонки — lamina propria та в підслизовій основі слизової оболонки — tela submucosa. Як відомо, лімфоїдна тканина периферичних органів імуногенезу має чотири рівні структурної організації, наявність яких вказує на їх повну морфо-функціональну зрілість [11, 13]. Встановлено, що ПБ 120-, 150-, 180-добових курей мають всі ознаки функціональної активності [7]. У них виявлені передвузликові форми, первинні та вторинні лімфоїдні вузлики і дифузна лімфоїдна тканина.

Ретикулярна сполучна тканина, яка є основою власної пластинки ворсинок слизової оболонки, інтенсивно інфільтрована лімфоцитами, плазмоцитами, макрофагами. Серед них зустрічаються скупчення, які відносяться до передвузликової форми лімфоїдної тканини. Власна пластинка ворсинок потовщена за рахунок наявності лімфоїдної тканини, яка зумовлює функції ПБ, крім того, в її волокнах проходять капіляри, лімфатичні судини, у вигляді тяжа гладкі м'язові клітини — елементи м'язової пластинки слизової оболонки. Епітелій, що покриває ворсинки в ділянці ПБ, однорядний, циліндричний. Між каймистими клітинами часто зустрічаються і келихоподібні клітини, в місцях їх розташування щіткова облямівка каймистих клітин переривається.

У глибокому шарі власної пластинки та підслизовій основі слизової оболонки виявлені лімфоїдні вузлики з чітко виділеним обідком. У них клітини розташовані щільно по всій площі вузлика, волокна ретикулярної тканини формують оболонку. Такі лімфоїдні утворення відносяться до первинних лімфоїдних вузликів. Підслизова основа слизової оболонки утворена пухкою сполучною та ретикулярною тканинами, багата на лімфоцити, плазмоцити, макрофаги, клітини нелімфоїдного ряду (ретикулярні, фіброласти, гістіоцити).

Вторинні лімфоїдні вузлики оточені обідком із ретикулярних і колагенових волокон. Вони чітко виділяються у полі зору, оскільки характеризуються щільним розташуванням клітин на периферії — в мантиї і нещільним — у центрі. Тому центр такого вузлика світліший під мікроскопом, а мантийна зона — темна. Вони зустрічаються у власній пластинці та підслизовому шарі слизової оболонки. Вторинні лімфоїдні вузлики формуються на базі первинних і, як вважають, внаслідок антигенної стимуляції. При інтоксикації, особливо, мікробного походження, в центральній частині вузликів можуть масово з'являтися фагоцитуючі клітини, що вказує на високу реактивність цих структур. Тому центр вторинних вузликів прийнято називати реактивним або гермінативним (centrum germinale) [8].

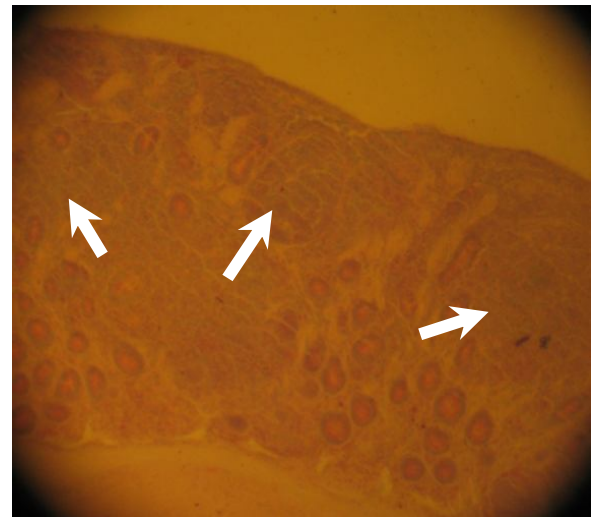
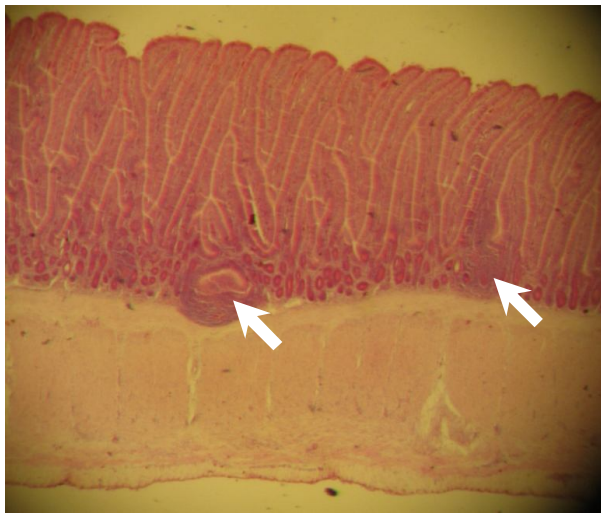
Таблиця 1

**Кількість лімфоїдних вузликів ПБ різних ділянок тонких кишок курей (M±m, n=5). Серединний поздовжній зріз. Ок. 8.**

Ділянки тонких кишок		Вік курей, днів		
		120	150	180
ПБ порожньої кишки	Передвузликові форми	6,6±0,678	5,6±0,510	3,4±0,748
	Первинні вузлики	5,0±0,707	3,4±0,509	4,0±0,447
	Вторинні вузлики	2,4±0,400	3,6±0,245	2,2±0,374
ПБ клубової кишки	Передвузликові форми	5,0±0,316	4,4±0,400	3,0±0,707
	Первинні вузлики	6,4±1,288	7,2±1,158	5,6±1,503
	Вторинні вузлики	2,6±0,245	2,8±0,375	2,4±0,510

Хоча структура ПБ у різних ділянках тонких кишок має подібну будову, гістологічно ми відзначали певні відмінності. У ділянках розташування ПБ порожньої кишки ворсинки

зберігають листовидну форму, менші за розмірами, проте розташовані частіше — 500–900 шт/1см<sup>2</sup>. Лімфоїдні вузлики часто деформують ворсинки, займають площу 2–3 ворсинок. У ПБ клубової кишки ворсинки взагалі зникають (рис. 2). Для порівняння на рисунку 2. А стрілками вказані поодинокі лімфоїдні вузлики у підслизовій основі слизової оболонки порожньої кишки, розташовані у нижній половині численних ворсинок. На рисунку 2. Б показані скупчення лімфоїдних вузликів у власній пластинці слизової оболонки клубової кишки у ділянці розташування ПБ. Відсутність кишкових ворсинок тут компенсується великою кількістю крипт та наявністю дифузної лімфоїдної тканини.



**А.**

**Б.**

Рис. 2. Поздовжній зріз через слизову оболонку (А) порожньої кишки і (Б) ПБ. клубової кишки курей 150-добового віку. Стрілками показані лімфоїдні вузлики. Браше. Ок. 10, об. 40

У клубовій кишці власна пластинка слизової оболонки добре васкуляризована, м'язова пластинка значно потовщена. ПБ, як і інші ділянки тонких кишок, густо пронизана ліберкюновими залозами (криптами), трубчасті каналці яких тягнуться від дна заглиблень між ворсинками до м'язової пластинки слизової оболонки. Якщо у ПБ порожньої кишки залози звивисті, то у ПБ клубової кишки вони набувають рівної форми і кількість їх збільшується (рис. 2. Б). У залозах ентероцити (циліндричні епітеліальні клітини) представлені призматичними і келихоподібними клітинами, які беруть участь в утворенні та виділенні слизистого секрету. Глибина крипт у курей знаходиться в межах 100–400 мкм [2]. На рисунку 3 показано співвідношення крипт, лімфоїдних вузликів та дифузної лімфоїдної тканини у ПБ порожньої та клубової кишок.

#### Порожня кишка

#### Клубова кишка

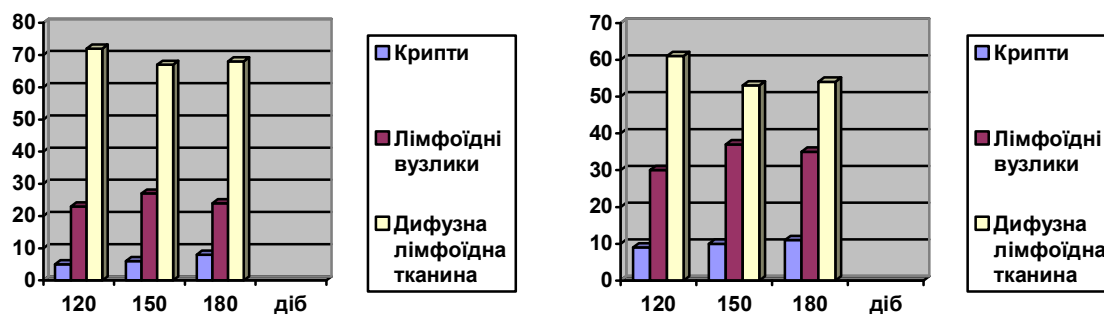


Рис. 3. Співвідношення структурних компонентів ПБ порожньої та клубової кишок курей

Добре простежується переважання дифузної лімфоїдної тканини у структурі ПБ. На крипти припадає до 10 %, лімфоїдні вузлики займають 30 %, при цьому їх площа у 180-добовому віці зменшується.

Наявність клітин лімфоїдного ряду у дифузній лімфоїдній тканині ПБ не забезпечує повноцінний клітинний і гуморальний захист організму на місцевому рівні в кишечнику. Клітинні елементи лімфоїдних вузликів ПБ першими реагують на зміни з боку зовнішнього середовища, а, відповідно, найхарактерніше відображають функціональну активність місцевого імунітету. Переважною більшістю клітин є В-лімфоцити, які відповідальні за розвиток гуморального імунітету та зрілі плазматичні клітини, які несуть на своїй поверхні рецепторні імуноглобуліни. На Т-лімфоцити припадає менше половини клітинного складу вузликів; лише 2–3 % становлять ретикулярні клітини і фагоцитуючі макрофаги.

Разом з встановленою наявністю повноцінного клітинного і гуморального захисту організму на місцевому рівні у 120-, 150-добових курей, спостерігали зміни у структурі ПБ курей 180-добового віку. В першу чергу, це — зменшення загальної площі ПБ з 4,94 см<sup>2</sup> до 4,19 см<sup>2</sup>. Гістологічно спостерігали зменшення кількості лімфоїдних вузликів у складі бляшок (табл. 1 та рис. 3) за рахунок їх атрофії, виникнення порожнин, гіперплазії сполучної тканини. Можна стверджувати про початок вікової інволюції ПБ тонких кишок у курей з 180-добового віку.

### **Висновки**

1. Пейєрові бляшки 120-, 150-, 180-добових курей мають всі ознаки морфофункціональної зрілості. У них виявлені передвузликові форми, первинні та вторинні лімфоїдні вузлики і дифузна лімфоїдна тканина. Клітинний склад усіх форм вузликів забезпечує повноцінний захист організму на місцевому рівні в кишечнику.

2. Пейєрові бляшки порожньої та клубової кишок структурно побудовані за принципом аналогів, відрізняються кількістю різних форм лімфоїдних вузликів та співвідношенням між лімфоїдними вузликами і дифузною лімфоїдною тканиною.

3. Функціонально активними ПБ у курей залишаються до 180-добового віку.

**Перспективи подальших досліджень.** Вивчення структурно-функціональної активності лімфоїдної тканини, асоційованої зі слизовою оболонкою тонких кишок у курей з початку їх постнатального періоду розвитку.

*I. A. Kolomic, V. G Stoyanovskij*

### **COMPARATIVE MORPHOLOGICAL CHARACTERISTIC OF PAYER'S PATCHES IN HENS INTESTINE**

#### **S u m m a r y**

Structure and functional peculiarities of lymphoid tissue in Payer's patches in 120-, 150-, 180-daily hens are investigated. Differences in structure of Payer's patches between jejunum and ileum are studied. Payer's patches have been similar constructed in different intestines departments. Number of various forms of lymphoid nodules and correlation of single components are only differed. Payer's patches of 120-, 150-, 180-daily hens are morphological and functional matured. Prenodules, primary and secondary lymphoid nodules, diffuse lymphoid tissue have been founded in Payer's patches. Functional activity of hens Payer's patches has been continued until 180-days.

## СРАВНИТЕЛЬНАЯ МОРФОЛОГИЧЕСКАЯ ХАРАКТЕРИСТИКА ПЕЙЕРОВЫХ БЛЯШЕК ТОНКИХ КИШОК КУР

### А н н о т а ц и я

Исследованы структурно — функциональные особенности лимфоидной ткани пейеровых бляшек тонкого кишечника кур в 120-, 150-, 180-дневном возрасте. Установлены отличия между структурными компонентами пейеровых бляшек тощей и повздошной кишок. У разных отделах тощей кишки пейеровые бляшки построены по принципу аналогов, отличаются количеством разных форм лимфоидных узелков, их соотношением с диффузной лимфоидной тканью. В возрасте 120-, 150-, 180-дней пейеровые бляшки тощей кишки кур имеют все признаки морфо-функциональной зрелости. У них найдены предузелковые формы, первичные и вторичные лимфоидные узелки, а также диффузная лимфоидная ткань. Функциональную активность пейеровые бляшки сохраняют к 180-дневному возрасту.

1. *Автандилов Г. Г.* Морфометрия в патологии / Г. Г. Автандилов. — М. : Медицина, 1973. — 246 с.
2. *Вракин В. Ф.* Анатомия и гистология домашней птицы / В. Ф. Вракин, М. В. Сидорова. — М. : Колос, 1984. — 288 с.
3. *Глаголев А. А.* Геометрические методы количественного анализа агрегатов под микроскопом / А. А. Глаголев. — Львов : Госгеолитиздат, 1941. — 82 с.
4. *Гуцол А. А.* Практическая морфометрия органов и тканей: Для врачей-патологоанатомов / А. А. Гуцол, Б. Ю. Кондратьев. — Томск : Изд. Том. ун-та, 1988. — 136 с.
5. *Калиновська І. Г.* Ріст і розвиток пейерової бляшки клубової кишки курей у постнатальному періоді онтогенезу / І. Г. Калиновська // Вісник Дніпропетровського ДАУ. — 2005. — № 2. — С. 229–232.
6. *Калиновська І. Г.* Насиченість слизової оболонки тонкої кишки курей лімфоїдними утвореннями у постнатальному періоді онтогенезу / І. Г. Калиновська // Науковий вісник Львівської національної академії ветеринарної медицини ім. С. З. Гжицького. — 2006. — Т. 8, № 3 (30), Ч. 2. — С. 40–44.
7. *Коломієць І. А.* Структурно-функціональні особливості лімфоїдної тканини пейерових бляшок кишечника у курей / І. А. Коломієць // Проблеми зооінженерії та ветеринарної медицини. — 2010. — С. 35–38.
8. *Кюнель В.* Цветной атлас по цитологии, гистологии и микроскопической анатомии / В. Кюнель ; пер. с англ. Е. Погосян. — М. : АСТ: Астрель, 2007. — 533 с.
9. *Меркулов Г. А.* Курс патологогистологической техники / Г. А. Меркулов. — Л. : Медицина, 1969. — 422 с.
10. *Ромейс Б. В.* Микроскопическая техника / Б. В. Ромейс. — М. : Изд. ин. л-ры., 1954. — 506 с.
11. *Сапин М. Р.* Иммуные структуры пищеварительной системы. — Функциональная анатомия / М. Р. Сапин. — М. : Медицина, 1987. — 224 с.
12. *Селянський В. М.* Анатомія і фізіологія сільськогосподарської птиці : 3-е изд., перераб. и доп / В. М. Селянський. — М. : Колос, 1980. — 280 с.
13. *Хомич В. Т.* Імунні утворення вола і шлунка курей на ранніх етапах постнатального періоду онтогенезу : збірник наукових праць Луганського національного аграрного університету / В. Т. Хомич, С. І. Усенко, Н. В. Дишлюк. — 2007. — № 78 (101). — С. 665–668.

**Рецензент:** доктор с.-г. наук, член-кореспондент НААН України Ратич І. Б.