

УДК 619:616-036.4:591.11:636.1

КЛІНІКО-МОРФОЛОГІЧНІ ТА ЦИТОГЕНЕТИЧНІ ЗМІНИ КЛІТИН КРОВІ КОНЕЙ ЗА АНАПЛАЗМОЗНО-БАБЕЗІОЗНОЇ ІНВАЗІЇ

М. П. Прус¹, П. П. Джус², Н. С. Перегіняк¹
natali-ltava@mail.ru

¹Національний університет біоресурсів і природокористування України,
вул. Героїв Оборони, 15, м. Київ, 03041

²Інститут розведення і генетики тварин НААН України, вул. Погребняка, 1,
с. Чубинське, Бориспільський район, Київська область

Вперше в Україні проведено комплексне діагностичне обстеження коней. Досліджено гематологічні та цитогенетичні зміни показників крові коней української верхової породи за власними модифікаціями. Встановлено особливості клініко-морфологічних змін у коней при анаплазмозно-бабезіозній інвазії, ураженість тварин збудниками кровопаразитарних хвороб (*Babesia caballi*, *Babesia equi* та *Anaplasma phagocytophilum* (*Ehrlichia equi*)) в залежності від віку. Проведено статистичну обробку отриманих результатів досліджень, що дало можливість проаналізувати динаміку морфологічних показників крові хворих тварин до та після лікування, тварин-носіїв у порівнянні з контрольною групою. Встановлено залежність частот клінічних проявів при змішаній інвазії від віку, вірулентності збудників, реактивності організму тварин. Найбільш високу інвазованість збудниками зафіксували у коней 12-ти років. Відмічені відмінності в динаміці кількості еритроцитів, лейкоцитів і рівня гемоглобіну при різній тривалості і тяжкості перебігу. Зафіксовано збільшення кількості моноцитів та лімфоцитів у крові тварин дослідних груп. У спонтанно інвазованих

тварин відзначали різке зниження кількості еритроцитів і вмісту гемоглобіну, окрім носіїв. Проте у коней після лікування і тварин-носіїв вміст гемоглобіну знижувалася повільніше і швидше відновлювався. У коней за суміжної інвазії кровопаразитами встановлено порушення генетичного гомеостазу, що проявляється підвищеним рівнем клітин із мікроядрами, кількісними порушеннями каріотипу за типом анеуплоїдії та підвищенням частоти утворення хроматидних фрагментів. Згідно з результатами цитогенетичного аналізу оцінено рівень соматичної мінливості у коней української верхової породи за суміжної інвазії збудниками кровопаразитарних хвороб. Рекомендовано проведення комплексного цитогенетичного моніторингу коней в умовах небезпеки інвазування їх збудниками кровопаразитарних хвороб.

Ключові слова: КОНІ, МОРФОЛОГІЯ КРОВІ, ЦИТОГЕНЕТИЧНІ ПОКАЗНИКИ, МІКРОЯДРА, СТРУКТУРНІ АБЕРАЦІЇ, АНАПЛАЗМОЗ, БАБЕЗІОЗ

MORPHOLOGICAL AND CYTOGENETIC CHANGES IN BLOOD CELLS FOR HORSES ANAPLASMOSIS BABESIOSIS INVASION

М. П. Prus¹, P. P. Dshus², N. S. Perehinyak¹
natali-ltava@mail.ru

¹National University of Life and Environmental Sciences of Ukraine, Heroyiv Oborony st., 15, Kyiv, 03041

²Institute of Animal Breeding and Genetics National Academy of Sciences of Ukraine, Pogrebnyak, 1 st., p. Chubinskoe, Boryspil district, Kiev region

For the first time in Ukraine conducted a comprehensive diagnostic study of horses. Investigated hematological and cytogenetic changes in blood parameters Ukrainian horse breed horses on their own modifications. The features of clinical-morphological changes in horses with Anaplasmosis Babesiosis — invasion, blood parasite infestation animal disease pathogens (Babesia caballi, Babesia equi and Anaplasma phagocytophilum (Ehrlichia equi)), depending on age. Statistical processing of the results of research that has allowed to analyze the dynamics of morphological parameters of blood of infected animals before and after treatment, animal carriers compared with the control group. The dependence of the frequency of clinical manifestations in mixed infestations of age, the virulence of pathogens, the reactivity of animals. The highest recorded invasion pathogens in horses 12-years. The differences in the dynamics of the number of red blood cells, white blood cells and hemoglobin at different duration and severity. Fixed increased number of monocytes and lymphocytes in the blood of animals of experimental groups. In infested animals spontaneously noted a sharp decline in the

number of red blood cells and hemoglobin, except for the carriers. However, after the treatment of horses and animals of carrier hemoglobin decreased more slowly and quickly rebuilt. Horses on the adjacent invasion agents hematozoons found violations of genetic homeostasis, is shown elevated levels of cells with micronuclei, quantitative karyotype violations by type of aneuploidy and increased the frequency of formation of chromatid fragments. According to the results of cytogenetic analysis assessed the level of somatic variation in Ukrainian horse breed horses on the adjacent blood parasite invasion of pathogens diseases. It is recommended to conduct a comprehensive cytogenetic monitoring horses in danger of invasion of pathogens blood parasite diseases.

Keywords: HORSES, MORPHOLOGY OF BLOOD, CYTOGENETIC INDICATORS, MICRONUCLEI, STRUCTURAL ABERRATIONS, ANAPLASMOSIS, BABESIOSIS

КЛИНИКО-МОРФОЛОГИЧЕСКИЕ И ЦИТОГЕНЕТИЧЕСКИЕ ИЗМЕНЕНИЯ КЛЕТОК КРОВИ ЛОШАДЕЙ ПРИ АНАПЛАЗМОЗНО-БАБЕЗИОЗНОЙ ИНВАЗИИ

М. П. Прус¹, П. П. Джус², Н. С. Перегиняк¹
natali-ltava@mail.ru

¹Национальный университет биоресурсов и природопользования Украины, ул. Героев Обороны, 15, г. Киев, 03041

²Институт разведения и генетики животных НААН Украины, ул. Погребняка, 1, с. Чубинское, Бориспольский район, Киевская область

Впервые в Украине проведено комплексное диагностическое обследование лошадей. Исследованы гематологические и цитогенетические изменения показателей крови лошадей украинской верховой породы по собственным модификациям. Установлены особенности клинико-морфологических изменений у лошадей при анаплазмозно-бабезиозной инвазии, заражение животных возбудителями кровепаразитарных болезней (Babesia caballi, Babesia equi и Anaplasma phagocytophilum (Ehrlichia equi)) в зависимости от возраста. Проведено статистическую обработку полученных результатов исследований, что позволило проанализировать динамику морфологических показателей крови больных животных до и

после лечения, животных-носителей по сравнению с контрольной группой. Установлена зависимость частот клинических проявлений при смешанной инвазии от возраста, вирулентности возбудителей, реактивности организма животных. Наиболее высокую инвазированность возбудителями зафиксировали у лошадей 12-ти лет. Отмеченные различия в динамике количества эритроцитов, лейкоцитов и гемоглобина при различной длительности и тяжести. Зафиксировано увеличение количества моноцитов и лимфоцитов в крови животных опытных групп. В спонтанно инвазированных животных отмечали резкое снижение количества эритроцитов и содержания гемоглобина, кроме носителей.

Однако у лошадей после лечения и животных-носителей содержание гемоглобина снижалось медленнее и быстрее восстанавливалось. У лошадей по смежной инвазии кровопаразитами установлены нарушения генетического гомеостаза, проявляется повышенным уровнем клеток с микроядрами, количественными нарушениями кариотипа по типу анеуплоидии и повышением частоты образования хроматидных фрагментов. Согласно результатам цитогенетического анализа оценен уровень соматической изменчивости у лошадей украинской верховой породы по смежной инвазии возбудителями кровепаразитарных болезней. Рекомендуется проведение комплексного цитогенетического мониторинга лошадей в условиях опасности инвазирования их возбудителями кровепаразитарных болезней.

Ключевые слова: КОНИ, МОРФОЛОГИЯ КРОВИ, цитогенетические ПОКАЗАТЕЛИ, МИКРОЯДРА, СТРУКТУРНЫЕ АБЕРРАЦИИ, АНАПЛАЗМОЗОМ, БАБЕЗИОЗ

Конярство не лише традиційна галузь аграрного комплексу України, але й об'єкт збереження біологічного різноманіття. Успішність реалізації програм розвитку конярства неможливе без ефективного ветеринарного забезпечення, проте, навіть за постійної профілактики захворювань і старанному догляді за тваринами, в Україні з кожним роком відбувається ускладнення епізоотичної ситуації щодо бабезіозу та анаплазмозу коней [1]. Важливим кроком для оперативного реагування та попередження поширення кровопаразитарних хвороб є правильність постановки діагнозу, у процесі якого вагоме місце належить умілій інтерпретації клінічної картини захворювання [2, 3].

Для глибшого розуміння патогенезу захворювання і тих змін, які відбуваються в організмі хворих тварин, необхідний комплексний підхід до вивчення закономірностей зміни морфологічного

складу крові. Крім того, структурні та кількісні зміни геному соматичних та генеративних клітин, які виявляються за інвазії кровопаразитами, визначають актуальність проведення систематичних цитогенетичних досліджень [1, 4, 5].

У зв'язку з цим, метою роботи було вивчення клініко-морфологічних і цитогенетичних показників крові коней за кровопаразитарних хвороб.

Матеріали і методи

Дослідження проводилися в період з 2009–2011 роки в приватних господарствах Волинської та Київської областей, державних конезаводах Полтавської і Луганської областей. Ураженість тварин збудниками *Babesia caballi*, *Babesia equi* та *Anaplasma phagocytophilum* (*Ehrlichia equi*) залежно від віку вивчали шляхом аналізу власних досліджень.

Клінічне обстеження коней проводили за загальноприйнятими методиками. Для гематологічних досліджень було використано проби крові хворих тварин, від коней після проведеного лікування, тварин-носіїв і клінічно здорових коней.

Для вивчення цитогенетичних змін показників крові за анаплазмозно-бабезіозної інвазії були використані коні української верхової породи. Культивування крові проводили за власними модифікаціями, використовуючи стимулятор росту клітин *in vitro* фітогемаглютинін *PHA-L* (*Sigma*, США) з робочою концентрацією 0,001 мг/мл.

За аналізу цитогенетичних препаратів враховували лімфоцити з микроядрами (ЛМЯ), двоядерні лімфоцити (ДЯ), апоптозні клітини (АП), мітотичний індекс (МІ) в розрахунку на 1000 клітин. Від кожної тварини аналізували не менше як 3000 клітин. Кількісні порушення хромосом — анеуплоїдію (А), поліплоїдію (ПП); клітини із асинхронністю розщеплення центромерних районів хромосом (АРЦРХ); структурні аберації — розриви хроматид (ХР) та хроматидні

фрагменти ($X\Phi$) визначали з розрахунку на 100 метафаз. У коней, інвазованих збудниками кровопаразитарних хвороб, визначали також кількість еритроцитів із мікроядрами (ЕМЯ) у мазках периферійної крові з розрахунку на 1000 клітин, аналізуючи не менше як 5000 клітин у кожної тварини.

Результати й обговорення

У результаті проведених досліджень встановлено, що частота клінічно виражених випадків змішаної інвазії у коней, в значній мірі, залежить від віку і загального стану тварин.

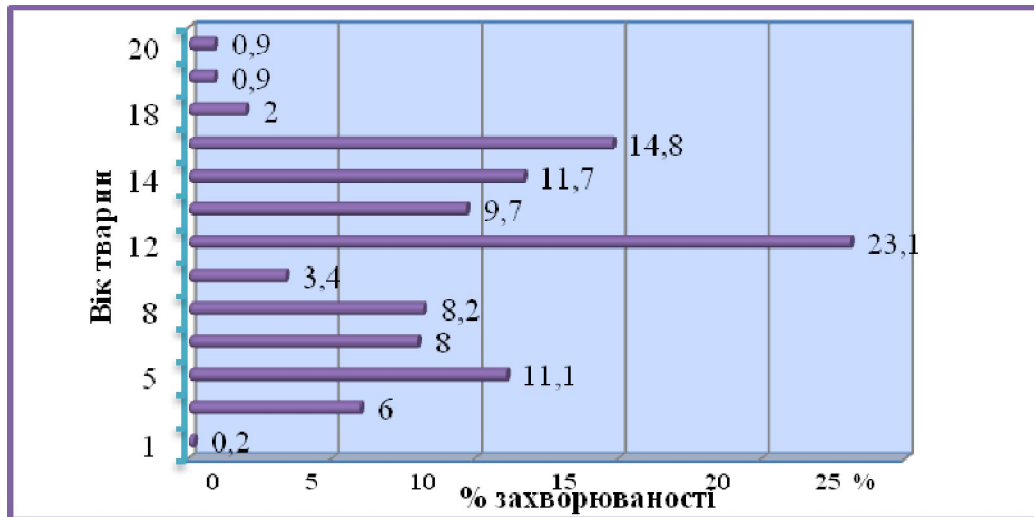


Рис. 1. Середні вікові показники захворюваності коней за анаплазмозно-бабезіозної інвазії

Як видно із рисунку 1 у найбільш важкій формі хворіли тварини старших вікових груп. Найбільш високу інвазованість збудниками зафіксували у коней 12 років — 23,1 % і 15-річного віку — 14,8 % від загальної кількості досліджених тварин. Коні 1–10-річного віку хворіли значно легше. Захворювання рідко спостерігали у лошат річного віку — 0,2 %, а також у коней 19–20 років — 0,9 %.

Встановлено, що у деяких тварин захворювання повторювалося протягом ряду років, при цьому повторні випадки анаплазмозно-бабезіозної інвазії перебігали навіть у важчій формі, ніж первинно.

Першим симптомом, що свідчило про можливе захворювання коней анаплазмозно-бабезіозною інвазією в неблагополучних пунктах, було підвищення температури тіла до 41–42 °С, що, як правило, співпадало з виявленням анаплазм і бабезій в мазках крові. У тварин за гострого перебігу хвороби спостерігали відмову від корму і води, порушення

координації руху, в'ялість, пригнічений стан. Вже на 3–4-ту добу захворювання для клінічно хворих коней характерною була жовтяниця слизових оболонок носової і ротової порожнини, кон'юнктиви, рідше відмічали жовтяничність шкіри.

Як показали наші спостереження, після клінічного прояву інвазії (гострого чи підгострого) вона переходить в носійство, що супроводжується періодичними рецидивами. На всіх стадіях захворювання, як при первинному інвазуванні, так і при рецидивах, властиві зміни в кістковому мозку, що закінчується порушенням генетичного гомеостазу, що може призводити до безпліддя та абортів.

Встановлено, що при всіх випадках анаплазмозу і бабезіозу розвиток захворювання супроводжується певними змінами морфологічного складу крові.

Виявлено відмінності в динаміці кількості еритроцитів, лейкоцитів і рівня гемоглобіну при різній тривалості і тяжкості перебігу інвазії (табл. 1).

Таблиця 1

Морфологічні показники крові коней за анаплазмозно-бабезіозної інвазії (n=7)

Показники	Контрольна група	Хворі коні	Коні після лікування	Тварини- носії
Гемоглобін, г/л	112±2,1	78±11,5*	106,9±11,5	111,4±1,8
Еритроцити, Т/л	6,7±1,0	4±0,6**	4,6±0,6**	5,8±0,4
Лейкоцити, Г/л	7,2±0,6	5,6±0,7	4,6±0,7**	5,7±0,2*
ШОЕ, мм/год	43,4±2,2	67,1±11,0*	32±11,0	37,2±7,8
Лейкограма, %				
Нейтрофіли паличкоядерні	4,4±0,5	2,4±0,7*	2,4±0,7*	2,1±0,4*
Нейтрофіли сегментоядерні	47,7±2,8	45,9±6,0	27,3±6,0**	36,9±2,5
Еозинофіли	2,9±0,4	1±0,4**	5,1±0,4**	0,7±0,3*
Базофіли	0	0	0	0
Моноцити	2,1±0,4	8,6±1,2	7,3±1,2***	1±0,3
Лімфоцити	43,6±1,6	8,6±1,2	59,4±4,9**	60,7±2,3**

Примітка: * — $p < 0,05$; ** — $p < 0,01$; *** — $p < 0,001$

Так, у крові хворих тварин виявляли зниження кількості еритроцитів, вмісту гемоглобіну і кількості лейкоцитів на 59,7, 69,6 і 77,8 %, що нижче аналогічних даних контрольної групи. При всіх випадках змішаної інвазії коней первинне виявлення анаплазм і бабезій в мазках крові співпадало зі зниженням кількості еозинофілів — $1 \pm 0,4$ % (при $p < 0,01$), чисельність яких у крові тварин після лікування збільшилась до $5,1 \pm 0,4$ %.

З даних, наведених у таблиці видно, що у крові коней в перші сім діб після лікування вміст гемоглобіну підвищився на 37,1 % від показників у хворих тварин. Відмітили різке зниження показника ШОЕ на 47,7 %, ніж у хворих тварин.

У крові тварин-носіїв кількість еритроцитів і лейкоцитів за весь період досліджень знизилася відповідно до $5,8 \pm 0,4$ Т/л та $5,7 \pm 0,2$ Г/л (при $p < 0,05$), що на 86,6 і 79,2 % менше в порівнянні з показниками здорових тварин. Хоча у коней даної дослідної групи і не знаходили в мазках збудників кровопаразитарних хвороб, але все ж таки у всіх тварин-носіїв було відмічено значне зниження кількості еозинофілів до мінімального рівня — $0,7 \pm 0,3$ % (статистично достовірно при $p < 0,05$), що на 24,1 % нижче, ніж у коней контрольної групи.

У спонтанно інвазованих тварин відзначали різке зниження кількості

еритроцитів і вмісту гемоглобіну, окрім носіїв. Проте у коней після лікування і тварин-носіїв вміст гемоглобіну знижувалася повільніше і швидше відновлювався. Зміна кількості лейкоцитів в крові заражених тварин залежала від тривалості і тяжкості захворювання.

За суміжної інвазії збудниками *Babesia equi* та *Anaplasma phagocytophilum*, із середньою інтенсивністю 4,25 %, у коней української верхової породи спостерігали статистично достовірне підвищення частоти лімфоцитів та еритроцитів з мікроядрами, відсотку анеуплоїдних метафаз і хроматидних фрагментів порівняно із значеннями цих показників у контролі (табл. 2).

Узагальнюючи отримані результати, слід наголосити про необхідність проведення комплексного цитогенетичного моніторингу коней в умовах небезпеки інвазування їх збудниками кровопаразитарних хвороб. Якщо у тварин-носіїв збудників спостерігається генетична дестабілізація соматичних клітин, то перебіг хвороби в гострій формі може призводити до незворотних процесів на генетичному рівні як соматичних, так і статевих клітин.

Таблиця 2

**Цитогенетичні показники крові коней за суміжної інвазії
Babesia equi та *Anaplasma phagocytophilum***

Показник	Інвазовані	Контроль
Лімфоцити з мікроядрами, ‰	4,53±0,62 **	1,53 ± 0,39
Еритроцити з мікроядрами, ‰	4,7±0,30 ***	1,93±0,07
Двоядерні лімфоцити, ‰	1,67±0,13	1,13 ± 0,19
Анеуплоїдія, %	7,63±0,85 **	1,98 ± 0,81
Поліплоїдія, %	1,21±0,74	1,21 ± 0,74
АРЦРХ, %	3,95±0,68	1,81 ± 0,75
Хроматидні розриви, %	4,57 ± 0,74	2,43 ± 0,95
Хроматидні фрагменти, %	5,70 ±0,63 *	2,85 ± 0,74

Примітка: * — $p < 0,05$; ** — $p < 0,01$; *** — $p < 0,001$

Це, в свою чергу, може зумовити порушення репродуктивної здатності коней або передачу нащадкам різних небажаних конститутивних порушень і стійкого їх закріплення в локальних групах тварин.

Висновки

Таким чином, анаплазмозно-бабезіозна інвазія у коней перебігає з різним ступенем тяжкості, що залежить від вірулентності збудників, реактивності організму тварин і їх вікових особливостей та супроводжується різким порушенням загального стану і функціональної діяльності окремих систем і органів. За гострого перебігу спостерігали анізоцитоз, виражений пойкилоцитоз. Також у крові хворих коней виявляється велика кількість гіпохромних еритроцитів, що пов'язано з розвитком анемії.

При дослідженні крові хворих коней до та після проведеного лікування виявляли еритропенію, лейкопенію, моноцитоз. При аналізі лейкограми спостерігали збільшення кількості моноцитів та лімфоцитів у крові тварин дослідних груп, що може свідчити про активацію як клітинної, так і гуморальної ланок імунітету.

У коней української верхової породи за суміжної інвазії кровопаразитами відбувається порушення генетичного гомеостазу, що проявляється підвищеним рівнем клітин із мікроядрами, кількісними порушеннями каріотипу за типом анеуплоїдії та підвищенням частоти утворення хроматидних фрагментів.

Перспективи подальших досліджень. Актуальним є подальше вивчення поширення, діагностики, морфологічних, біохімічних та цитогенетичних змін крові коней при кровопаразитарних захворюваннях.

1. Galatjuk O. E. *Zarazni hvorobi konej* [Contagious disease of horses]. Zhitomir: Volyn, 2003. 280 p. (In Ukrainian)
2. Strelchik V. A. Gichev YU. M., Zajchkovskij V. I. Epizootologicheskie i kliniko-morfologicheskie osobennosti anaplazmoza KRS v Omskoj oblasti [Epizootologicheskie clinical and morphological characteristics of bovine anaplasmosis in Omsk region]. *Materialy Vseros. nauchn.-metod. konf* [Proceedings of All-Russia. nauchn. method, conf]. Omsk, 2000. Pp. 142–145 (in Russian).
3. Alsad K. M., Essra A. A Clinical and Diagnostic Study of Equine in Babesiosis in Drought Horses in Some areas of Province. *Research Journal of Animal Sciences*, 2010, № 4 (1), pp. 16–22.
4. Akbaev M. S H., Vodyanov A. A., Kosminkov N. E. i dr *Parazitologiya i invazionnye bolezni zhivotnykh* [Parasitology and parasitic diseases of animals]. Moscow, ear, 2000. 743 p. (In Russian).
5. Barbet A. F., Bekker C. P., Dumler J. S. Reorganization of genera in families Rickettsiaceae and Anaplasmataceae in the order Rickettsiales: unification of some species of ehrlichia with Anaplasma, Cowdria with Ehrlichia and Ehrlichia with Neorickettsia, descriptions of six new species combinations and designation of Ehrlichia equi and 'HGE agent' as subjective synonyms of Ehrlichia phagocytophilum. *Int. J. Syst. Evol. Microbiol.*, 2001, V. 51, pp. 2145–2165