

УДК 619:611:018:619:615.3

## ГІСТОЛОГІЧНА, ГІСТОХІМІЧНА ХАРАКТЕРИСТИКА ТА МОРФОМЕТРИЧНІ І МІКРОБІОЛОГІЧНІ ПОКАЗНИКИ СЛІПХ КИШОК КУРЕЙ-БРОЙЛЕРІВ ЗА ЗГОДОВУВАННЯ КОРМІВ З РІЗНИМ ВМІСТОМ ПРОБІОТИКІВ

Г. І. Коцюмбас, А. К. Костинюк  
anastasija.kostunyk@gmail.com

Львівський національний університет ветеринарної медицини та біотехнологій  
імені С. З. Гжицького,  
вул. Пекарська, 50, м. Львів, 79010, Україна

У статті подані результати гістологічних, гістохімічних та морфометричних досліджень слизової оболонки сліпих кишок курей-бройлерів, яким 42 доби поспіль згодовували комбікорм з різним вмістом пробіотичних препаратів: «*Probion forte*» в дозі 1 г/кг, 0,5 г/кг та «*Bio Plus 2B*» в дозі 0,4 г/кг. Також вивчено кількісний мікробний склад вмісту сліпих кишок на 42 добу досліду. На 15, 30 і 42 доби досліду по 10 курчат з кожної групи виводили з експерименту, проводили розтин і відбирали шматочки сліпих кишок, які фіксували у 10 % розчині нейтрального формаліну, рідині Карнуа з подальшою заливкою у парафін. Виготовляли гістозрізи і фарбували гематоксилін-еозином, за Стідменом; за Мак-Манусом.

Застосування з кормом пробіотиків у різних дозах курчатам-бройлерам у процесі росту та розвитку сприяло покращенню морфофункціонального стану кишок. У слизовій оболонці сліпих кишок курей I, II, і III дослідних груп на 42 добу висота ворсинок вірогідно зростала на 229,9 мкм, 179,08 мкм та 215,5 мкм, глибина крипт — на 45,02 мкм, 23,7 мкм і 36,9 мкм відповідно. Відзначалось посилення імунного бар'єру сліпих кишок, яке виразилось активним заселенням лімфоцитами лімфатичних вузликів, відносним збільшенням кількості та величини лімфоїдних структур у власній пластинці слизової оболонки. Водночас виявлено відносне збільшення об'єму та кількості келихоподібних клітин ворсинок сліпих кишок птиці дослідних груп та збагачення їх цитоплазми глікозаміногліканами і нейтральними мукополісахаридами, що сприяло утворенню масивної слизової біоплівки, яка вкривала стінки епітеліальних клітин, заповнювала простір між ворсинками і була потужним бар'єром від проникнення патогенної та умовно патогенної мікрофлори. У вмісті сліпих кишок курей I, II, III груп порівняно з контролем встановлено збільшення мікроорганізмів роду *Lactobacillus* — на 15,3 %, 14 % і 10,7 % та зменшення кількості мікроорганізмів роду *E. coli* — на 22,9 %, 20,3 % і 16,5 % відповідно. Мікроорганізмів роду *Salmonella*, *Campilobacter* та *Cl. perfringens* на 42 добу застосування пробіотичних препаратів у сліпих кишках курей дослідних груп не виявлено.

**Ключові слова:** КУРИ-БРОЙЛЕРИ, ПРОБІОТИЧНІ ПРЕПАРАТИ, СЛІПА КИШКА, ВОРСИНКИ, КРИПТИ, КЕЛИХОПОДІБНІ КЛІТИНИ, МОРФОМЕТРІЯ, ГІСТОСТРУКТУРА, ГІСТОХІМІЯ, МІКРОБНИЙ СКЛАД

## HISTOLOGICAL, HISTOCHEMICAL, MORPHOMETRIC AND MICROBIOLOGICAL INDICATORS OF CECUM IN BROILERS FED WITH DIFFERENT CONTENTS OF PROBIOTICS

G. Kotsyumbas, A. Kostyniuk  
anastasija.kostunyk@gmail.com

Lviv National University of Veterinary Medicine and Biotechnologies named after S. Z. Gzhytskyj,  
50 Pekarska str., Lviv 79010, Ukraine

The article displays the results of histological, histochemical and morphometric studies of cecum mucosa in broilers which were fed for 42 days with a row feed with different content of probiotic preparations — “*Probion forte*” in a dose of 1 g/kg, 0.5 g/kg and “*Bio Plus 2B*” at a dose of 0.4 g / kg. However, the quantitative microbial composition of cecum contents was investigated at the 42<sup>nd</sup> day of experiment. At the 15<sup>th</sup>, 30<sup>th</sup> and 42<sup>nd</sup> day of the experiment 10 chickens from each group were taken out of the experiment. After the autopsy the pieces of cecum were selected and fixed in 10 % neutral formalin solution by liquid Carnoy and then filled in paraffin. Histological sections were produced and stained with hematoxylin-eosin, by Stidman; by McManus.

*The use of food probiotics in different doses in broiler chickens during their growth and development contributed to the improvement of functional state of the intestines. In the cecum mucosa of chickens of I, II, and III research groups at 42<sup>nd</sup> day villus height significantly increased to 229.9 mm, 179.08 mm, 215.5 mm and crypt depth — to 45.02 mm, 23.7 mm, 36.9 mm, respectively. The strengthening of the immune barrier of cecum was noted which was reflected in the active population of lymphocytes of the lymph nodes, the relative increase in the number and size of lymphoid structures in the lamina propria of the mucosa. However, the relative increase of volume and number of goblet cells of the villi cecum of poultry research groups and enriching their cytoplasm with neutral glycosaminoglycans and mucopolysaccharides was detected. This contributed to massive mucous biofilm covering the walls of epithelial cells and filling the space between the fibers which was a powerful barrier for penetration of pathogenic and conditionally pathogenic microflora. In the cecum contents in chickens of I, II, III group an increase of microbial genus *Lactobacillus* (15.3 %, 14.0 %, 10.7 %) and reducing the number of microorganisms sort *E. coli* — (22.9% 20.3% 16.5 % respectively) was found compared to control. At the 42<sup>nd</sup> day of usage of probiotics the microorganisms of genus *Salmonella*, *Campilobacter* and *Cl. Perfringens* were not found.*

**Keywords:** CHICKEN-BROILERS, PROBIOTIC PREPARATIONS, CECUM, VILLI, CRYPTS, GOBLET CELL, MORFOMETRY, HISTOSTRUCTURE, HISTOCHEMISTRY, MICROBIAL COMPOSITION

# **ГИСТОЛОГИЧЕСКАЯ, ГИСТОХИМИЧЕСКАЯ ХАРАКТЕРИСТИКА, МОРФОМЕТРИЧЕСКИЕ И МИКРОБИОЛОГИЧЕСКИЕ ПОКАЗАТЕЛИ СЛЕПЫХ КИШОК КУР-БРОЙЛЕРОВ ПРИ СКАРМЛИВАНИИ КОРМОВ С РАЗЛИЧНЫМ СОДЕРЖАНИЕМ ПРОБИОТИКОВ**

Г. И. Коцюмбас, А. К. Костынюк  
anastasija.kostunyk@gmail.com

Львовский национальный университет ветеринарной медицины и биотехнологий  
имени С. З. Гжицкого,  
ул. Пекарская, 50, г. Львов, 79010, Украина

*В статье представлены результаты гистологических, гистохимических и морфометрических исследований слизистой оболочки слепых кишок курей-бройлеров, которым 42 дня подряд вскармливали корма с разным содержанием пробиотических препаратов: «Procion forte» в дозе 1 г/кг, 0,5 г/кг и «Bio Plus 2B» в дозе 0,4 г/кг. Вместе с этим изучали микробиологический состав содержимого слепых отростков на 42 сутки эксперимента. На 15, 30 и 42 сутки опыта по 10 птиц с каждой группы выводили из эксперимента, птицу вскрывали, отбирали кусочки ткани слепых кишок, фиксировали в 10 % нейтральном формалине, в растворе Карнуа, и заливали в парафин. Изготавливали гистосрезы, которые окрашивали гематоксилин-эозином, за методами Сидмэна, Мак-Мануса.*

*Вскармливание кормов с разным содержанием пробиотических препаратов курчатам-бройлерам в процессе роста и развития влияло на улучшение морфофункционального состояния кишечника. В слизистой оболочке слепых кишок курей I, II, III опытных групп на 42 сутки высота ворсинок достоверно увеличивалась на 229,9 мкм, 179,08 мкм и 215,5 мкм, глубина крипт — на 45,02 мкм, 23,7 мкм и 36,9 мкм соответственно. Отмечалось усиление иммунного барьера слепых кишок, что выразилось активным заселением лимфоцитами лимфатических узелков, относительным увеличением количества и величины лимфоидных структур собственной пластинки слизистой оболочки. Установлено также относительное увеличение объема и количества бокаловидных клеток ворсинок и крипт слепых кишок птиц опытных групп и обогащение их цитоплазмы гликозаминогликанами и нейтральными мукополисахаридами, что способствовало образованию массивной слизистой биопленки, которая покрывала стенки эпителиальных клеток, заполняла просвет между ворсинками и была хорошим барьером от проникновения патогенной и условно-патогенной микрофлоры. В содержимом слепых кишок курей I, II, III групп установлено увеличение количества микроорганизмов рода *Lactobacillus* на 15,3 %, 14,0 %, 10,7 % и уменьшение количества микроорганизмов рода *E. coli* — на 22,9 %, 20,3 % и 16,5% соответственно. Микроорганизмы рода *Salmonella*, *Campilobacter* та *Cl. perfringens* на 42 сутки использования пробиотических препаратов в слепых кишках кур опытных групп не выявлено.*

**Ключевые слова:** КУРЫ-БРОЙЛЕРЫ, ПРОБИОТИЧЕСКИЕ ПРЕПАРАТЫ, СЛЕПЫЕ КИШКИ, ВОРСИНКИ, КРИПТЫ, БОКАЛОВИДНЫЕ КЛЕТКИ, МОРФОМЕТРИЯ, ГИСТОСТРУКТУРА, ГИСТОХИМИЯ, МИКРОБИОЛОГИЧЕСКИЙ СОСТАВ

В сучасних умовах ведення птахівництва раціони годівлі складені так, щоб забезпечити максимально швидкий приріст живої маси птиці. Зважаючи на велику чисельність поголів'я птиці на птахофабриках, навіть незначне зростання якісних показників суттєво впливає на економічні показники підприємств, які спеціалізуються на птахівництві. Однак підвищена концентрація поживних речовин зазвичай призводить до дисбалансу кишкової мікрофлори, внаслідок чого погіршується конверсія корму та знижуються прирости живої маси. Крім того, стреси, порушення режиму та якості годівлі можуть спричинити стійкі зміни кількісних характеристик та якісного складу нормобіосимбіозу [1, 2]. Останніми роками при інтенсивному вирощуванні птиці як м'ясної, так і яєчної порід стали активно застосовувати пробіотичні препарати, що сприяють зниженню ризиків масових захворювань, стимулюють резистентність і реактивність організму, мають позитивний вплив на фізіологічні, біохімічні та імунні реакції організму.

Варто зазначити, що впродовж останніх десятиліть спостерігається значний прогрес у розвитку уявлень щодо з'ясування характеру взаємовідносин макроорганізму з мікрофлорою, яка заселяє шлунково-кишковий тракт [3–5]. Кишечник птиці є одним з найважливіших відділів травної системи, у якому відбуваються складні фізіологічні та біохімічні процеси перетравлення і всмоктування поживних речовин. Найбільш функціонально активною частиною кишкової стінки є слизова оболонка, а живі мікроорганізми нормофлори кишок активно беруть участь в обмінних процесах, вони є своєрідними антигенами, які позитивно впливають на стан слизової оболонки, а також стимулюють в них розвиток імунних утворень [5–7].

Травний канал найбільш густо заселений мікрофлорою. Внаслідок порушення мікробіологічної рівноваги органи травлення

заселяють умовно патогенні або патогенні бактерії, гриби, мікоплазми тощо. Екзогенні фактори, стрес, порушення режиму та якості годівлі може спричинити стійкі зміни кількісних характеристик та якісного складу нормобіосимбіозу. Пробіотичні препарати містять живі мікроорганізми і пов'язані із нормофлорою травного каналу та позитивно впливають на організм господаря. Механізм дії пробіотиків багатовекторний, спрямований перш за все на оптимізацію і стабілізацію нормальної мікрофлори, яка посилено конкурує з умовно-патогенними та патогенними бактеріями і грибами, запобігаючи їх адгезії на поверхні епітеліоцитів [8, 9].

Метою нашої роботи було вивчити гістологічні, гістохімічні особливості, морфометричні показники слизової оболонки та мікробний склад вмісту сліпих кишок курей-бройлерів, яким 42 доби поспіль згодовували комбікорми з різним вмістом пробіотиків.

### Матеріали і методи

Дослід проводили на курчатах-бройлерах породи «Kobb-500» в умовах виробництва на птахофабриці «Его». Було сформовано чотири дослідні групи курчат-бройлерів, масою тіла 37–40 г, по 300 голів у кожній. Курчатам дослідних груп згодовували збалансований корм з пробіотиком: I група — комбікорм + «Probion forte» в дозі 1 г/кг корму, II група — комбікорм + «Probion forte» в дозі 0,5 г/кг корму і III група комбікорм + пробіотик «Bio Plus 2B» в дозі 0,4 г/кг корму. Птиці контрольної (IV) групи згодовували комбікорм без пробіотика. Птицю утримували напольно з вільним доступом до води та корму.

На 15, 30 і 43 добу досліду по 10 курчат з кожної групи зважували, виводили з експерименту, проводили розтин і відбирали шматочки сліпих кишок, які фіксували у 10 % розчині нейтрального формаліну, рідині Карнуа з подальшою заливкою у парафін [10, 11].

На санному мікромомі з парафінових блоків виготовляли зрізи. Для фарбування гісто-зрізів застосовували загальноприйняті та деякі гістохімічні методики: гематоксилін-еозин; альціановий синій за Східменом — на глікозаміноглікани; PAS-реакція за Мак-Манусом — на глікопротеїди [12]. Виконання всіх гістохімічних методів супроводжувалось необхідним контролем для підтвердження їхньої специфічності.

Світлову мікроскопію та фотографування здійснювали за допомогою мікроскопа *Leica DM-2500* (Швейцарія) та фотокамери *Leica DFC450C* і програмного забезпечення *Leica Application Suite Version 4.4*. Статистичну обробку одержаних результатів проводили на ПК за допомогою програми *Microsoft Excel*. Вірогідність різниці між статистичними характеристиками двох експериментальних сукупностей даних визначали за коефіцієнтом Стюдента, а вірогідними вважали зміни при рівні значущості  $P < 0,05$ . Кількісний та якісний склад мікрофлори сліпих кишок визначали шляхом виділення та ідентифікації мікроорганізмів за багатоступеневою схемою [13].

### Результати й обговорення

За гістоморфометричного дослідження стінки сліпих кишок курчат-бройлерів у процесі росту та розвитку уже на 15 добу дослідів в I і III групах встановлено вірогідне зростання висоти ворсинок слизової оболонки сліпих кишок. Більші значення висоти ворсинок сліпої кишки спостерігали при переході її у товстий відділ кишечника в курчат I групи, у яких висота ворсинок, порівняно з контрольною групою курей, вірогідно зростала на  $98,23 \text{ мкм}$  ( $524,3 \pm 14,4 \text{ мкм}$

та  $426,1 \pm 7,8 \text{ мкм}$ ,  $P < 0,05$ ). В курчат II групи відзначали вірогідне зниження висоти ворсинок на  $86,86 \text{ мкм}$  у порівнянні з контрольною групою, тоді як в курчат-бройлерів III групи встановлено збільшення висоти ворсинок на  $18,67 \text{ мкм}$ . При визначенні показників глибини крипт сліпої кишки виявили, що в курчат-бройлерів I групи глибина крипт, порівняно з контрольною групою, збільшувалась на  $4 \text{ мкм}$ , тоді як в курей II групи зменшувалась на  $7,68 \text{ мкм}$ , а в III групі збільшувалась на  $17,18 \text{ мкм}$ . Співвідношення висоти ворсинок до глибини крипт у сліпій кишці становили: у I групі —  $1:0,256$ ; у II групі —  $1:0,361$ ; у III групі —  $1:0,331$ ; і IV групі —  $1:0,308$  (Табл. 1).

На 30 добу експерименту висота ворсинок сліпих кишок курей-бройлерів I групи зростала на  $244,41 \text{ мкм}$ , II групи — на  $87,74 \text{ мкм}$ , III групи — до  $234,77 \text{ мкм}$  порівняно з показниками контрольної групи. Що стосується глибини крипт, то в курей I групи цей показник збільшувався на  $13,85 \text{ мкм}$  порівняно з контрольною групою. У II групі глибина крипт становила  $139,7 \text{ мкм}$ , що на  $2,34 \text{ мкм}$  менше, ніж у контрольній групі, тоді як показник крипт сліпих кишок III групи зростав на  $9,71 \text{ мкм}$  (Табл. 2).

На 43 добу згодовування комбікорму з пробіотиком «*Probion forte*» в дозі  $1 \text{ г/кг}$ ,  $0,5 \text{ г/кг}$  та «*Bio Plus 2B*» в дозі  $0,4 \text{ г/кг}$  корму висота ворсинок сліпих кишок курей-бройлерів вірогідно збільшувалась: у I групі — на  $229,9 \text{ мкм}$ , у II групі — на  $179,08 \text{ мкм}$ , у III групі — на  $215,5 \text{ мкм}$ . Також вірогідно зростали показники глибини крипт сліпих кишок курей I, II і III дослідних груп. У I групі курей-бройлерів глибина крипт збільшувалась на  $45,02 \text{ мкм}$ , в II групі — на  $23,7 \text{ мкм}$  а в III групі була більшою на  $36,9 \text{ мкм}$  порівняно з контрольною групою (Табл. 3).

Таблиця 1

### Гістоморфометричні показники слизової оболонки сліпих кишок курчат-бройлерів на 15 добу дослідів

| Показники            | I група                | II група               | III група            | IV група         |
|----------------------|------------------------|------------------------|----------------------|------------------|
| Висота ворсинок, мкм | $524,3 \pm 14,4^{***}$ | $339,2 \pm 10,4^{***}$ | $444,8 \pm 11,8^*$   | $426,1 \pm 7,9$  |
| Глибина крипт, мкм   | $134,2 \pm 2,74^*$     | $122,6 \pm 3,08^*$     | $147,4 \pm 5,1^{**}$ | $130,2 \pm 2,05$ |
| Співвідношення ВВ/ГК | $1:0,256$              | $1:0,361$              | $1:0,331$            | $1:0,308$        |

Примітка: у цій та наступних таблицях \* —  $P < 0,05$ , \*\* —  $P < 0,01$  порівняно з контролем



Таблиця 2

**Морфометричні показники слизової оболонки сліпих кишок курей-бройлерів на 30 добу досліду**

| Показники            | I група       | II група    | III група      | IV група   |
|----------------------|---------------|-------------|----------------|------------|
| Висота ворсинок, мкм | 949,7±34,6*** | 790, ±34,3* | 940,02±40,8*** | 705,3±32,8 |
| Глибина крипт, мкм   | 155,9±4,1*    | 139,7±3,3*  | 151,75±3,9*    | 142,04±3,7 |
| Співвідношення ВВ/ГК | 1:0,164       | 1:0,176     | 1:0,161        | 1:0,201    |

Таблиця 3

**Морфометричні показники слизової оболонки сліпих кишок курей-бройлерів на 43 добу досліду**

| Показники            | I група      | II група     | III група    | IV група    |
|----------------------|--------------|--------------|--------------|-------------|
| Висота ворсинок, мкм | 771,1±14,67* | 720,2±51,13* | 756,7±21,2** | 541,8±12,64 |
| Глибина крипт, мкм   | 126,7±9,37** | 104,06±5,74* | 118,5±16,03* | 81,7±11,4   |
| Співвідношення ВВ/ГК | 1:0,164      | 1:0,144      | 1:0,156      | 1:0,150     |

За світлооптичного дослідження у стінці шийки сліпих кишок контрольної групи відзначали, що слизова оболонка формувала складки і містила добре розвинені короткі ворсинки, які вільно контактували між собою. У власній пластинці слизової оболонки розміщувались крипти (Рис. 1). У курей-бройлерів дослідних груп простежували, що ворсинки слизової оболонки сліпих кишок були **вищими та відносно ширшими, а розміщені в їх основі лімфоїдні вузлики** — густо заселені лімфоцитами (Рис. 2). Агреговані лімфатичні вузлики характеризувались переважним заселенням їх малими лімфоцитами.

Порівняно з контрольною групою, у птиці дослідних груп кількість та величина лімфоїдних вузликів слизової оболонки сліпих кишок були відносно більшими, чітко структурованими, кулястої форми. Подекуди лімфоїдні елементи проникали через м'язову пластинку слизової оболонки і зливались з аналогічними утворами підслизової основи та займали майже усю товщу у власній пластинці слизової оболонки. При цьому лімфатичні вузлики, які проникали через м'язову оболонку, утворювали скупчення, відмежовані м'язовими прошарками (Рис. 3) Більш активне заселення лімфоцитами лімфатичних вузликів сприяло зростання кількості та величини лімфоїдних структур у сліпих кишках і вказувало на посилення імунологічного стану. Слід зазначити, що в курей I дослід-

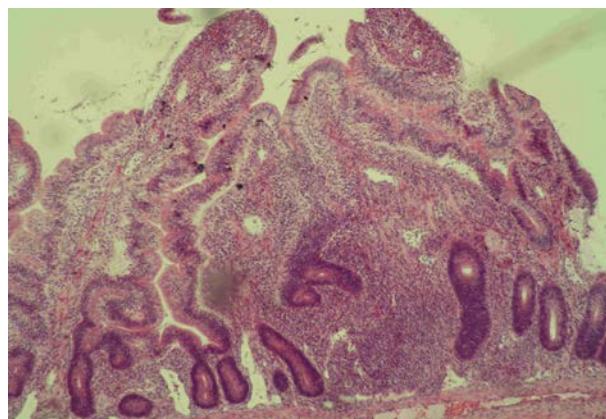


Рис. 1. Слизова оболонка сліпої кишки курей-бройлерів контрольної групи. Гематоксилін та еозин. Ок. 10, об. 10

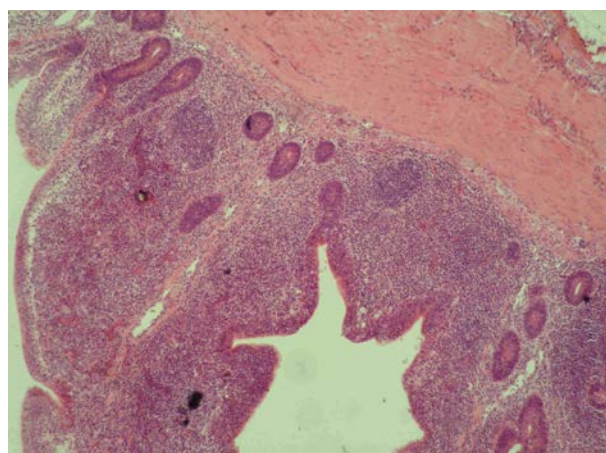


Рис. 2. Слизова та м'язова оболонки сліпої кишки курей-бройлерів I групи. Гематоксилін та еозин. Ок. 10, об. 10

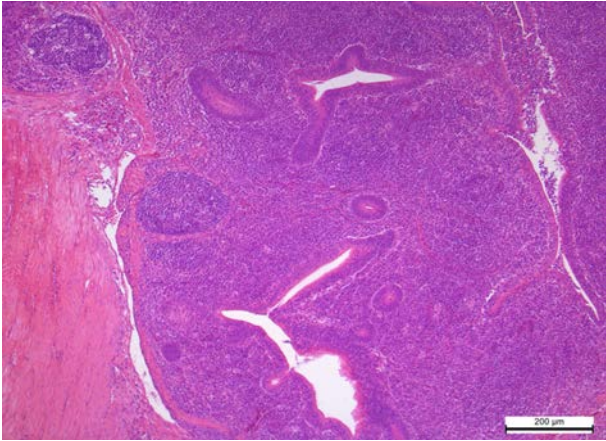


Рис. 3. Слизова та м'язова оболонки сліпої кишки курей-бройлерів III групи. Структуровані лімфоїдні вузлики кулястої форми. Гематоксилін та еозин. Ок. 10, об. 20

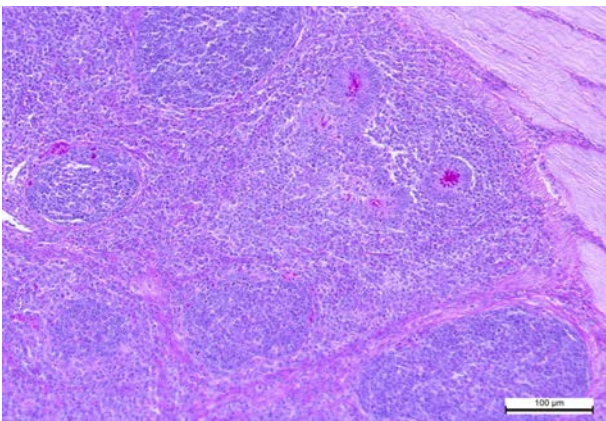


Рис. 4. Лімфоїдні вузлики, розташовані в основі власної пластинки слизової оболонки сліпої кишки курей I групи. А – крипти; В – лімфатичні вузлики. Мак-Манус. Ок. 10, об. 40

ної групи, які отримували з кормом пробіотик «ProBion forte» в дозі 1 г/кг, в основі власної пластинки слизової оболонки сліпих кишок частіше відзначали густо розташовані та агреговані лімфатичні вузлики, які заповнювали проміжки між криптами (Рис. 4).

Відомо, що в організмі курей, на відміну від інших тварин, немає лімфатичних вузлів, проте ділянки периферичної лімфоїдної тканини розміщуються у власній пластинці слизової оболонки шлунково-кишкового тракту, сліпих відростках, що дає можливість активно реагувати на будь-який антигенний вплив [6].

На препаратах, забарвлених альціановим синім за Стідменом, у ворсинках та криптах між стовпчастими епітеліоцитами добре проглядались альціанофільні келихоподібні

клітини. Одноклітинні залози ворсинок сліпої кишки контрольної птиці розміщувались хаотично та були помірно заповнені глікозаміногліканами. При цьому апікальна поверхня келихоподібних клітин була більш розширеною внаслідок нагромадження секреторних продуктів, а самі клітини набували грушоподібно-видовженої форми (Рис. 5).

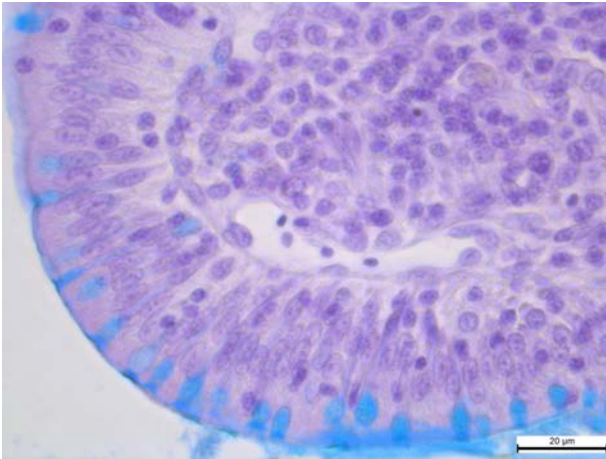
У ворсинках сліпих кишок курей дослідних груп відзначали, що блакинуватосині секреторні клітини ворсинок та крипт були більшими порівняно з контрольною птицею і переважно розміщувались рівномірно поміж стовпчастими клітинами. Келихоподібні клітини набували округлої або овальної форми, альціанофільного забарвлення, що вказувало на високу функціональну активність клітин і багатий вміст глікозаміногліканів (Рис. 6). Варто зазначити, що найінтенсивніше збагачення секреторних клітин глікозаміногліканами відзначали у ворсинках сліпих кишок курей I дослідної групи.

Разом з тим, у секреті келихоподібних клітин як контрольної, так і дослідної птиці виявляли нагромадження PAS-позитивних речовин. Відомо, що всі секреторні білки зв'язані з вуглеводами та входять до складу глікопротеїдів. У гістохімії вуглеводів PAS-реакція відіграє важливу діагностичну роль при ідентифікації глікопротеїнів, полісахаридів, деяких мукополісахаридів, глікопротеїдів і низки жирних кислот [14].

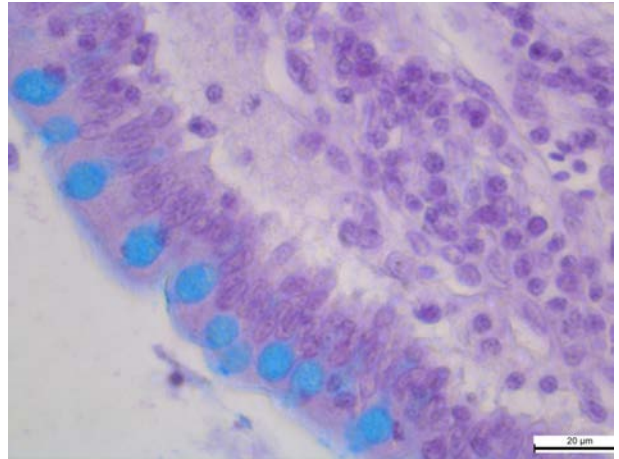
На препаратах, забарвлених за МакМанусом, відзначали, що, порівняно з контрольною групою, в цитоплазмі келихоподібних клітин ворсинок сліпих кишок дослідних груп також простежувалось збільшення кількості та об'єму келихоподібних клітин і вмісту в їх цитоплазмі PAS-позитивних речовин (Рис. 7, Рис. 8).

Активне утворення келихоподібними клітинами слизу, багатого глікозаміногліканами та нейтральними мукополісахаридами, сприяло утворенню щільної слизистої біоплівки. Мукозні сполуки вкривали поверхневі стінки епітеліальних клітин, крипт, заповнювали простір між ворсинками, що сприяло утворенню потужного бар'єру від проникнення патогенної та умовно-патогенної мікро-

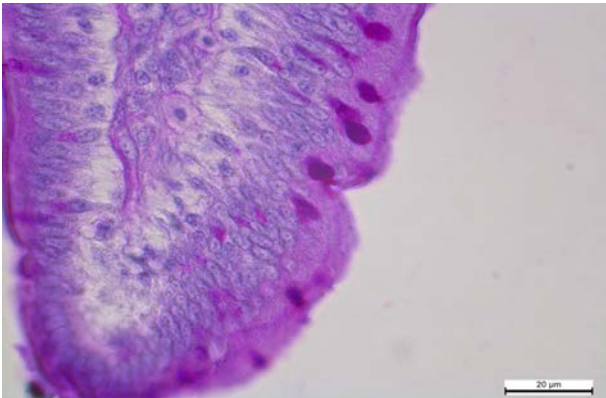




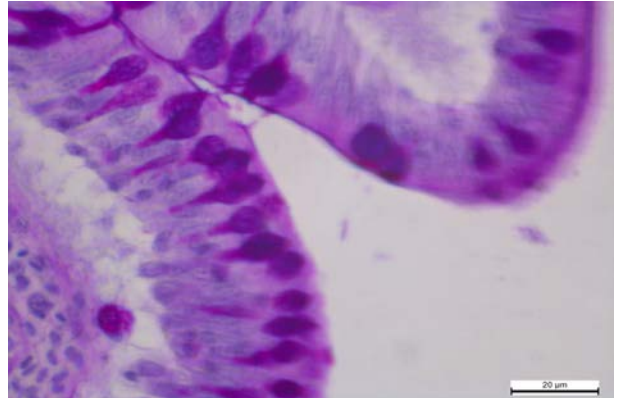
*Рис. 5.* Альціанофільність келихоподібних клітин ворсинки сліпої кишки курей-бройлерів контрольної групи.  
Стідмен. Ок. 10, об. 100



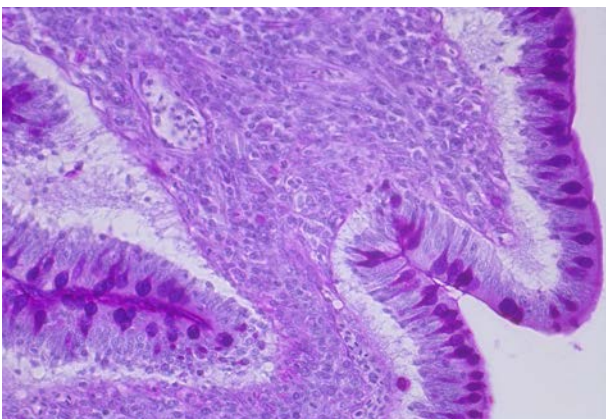
*Рис. 6.* Альціанофільність келихоподібних клітин ворсинки сліпої кишки курей-бройлерів I групи.  
Стідмен. Ок. 10, об. 100



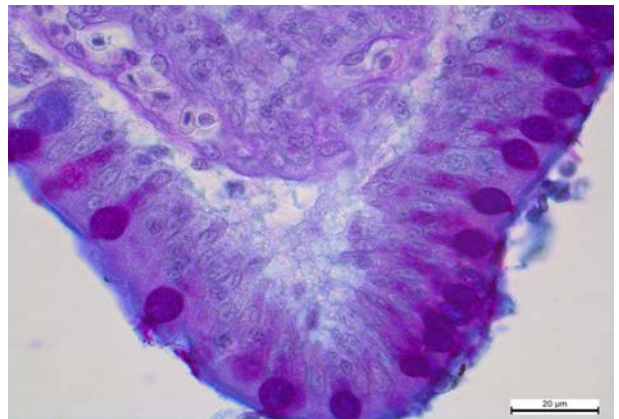
*Рис. 7.* PAS-позитивна реакція келихоподібних клітин ворсинки сліпої кишки курей-бройлерів контрольної групи.  
Мак-Манус. Ок. 10, об. 100



*Рис. 8.* PAS-позитивна реакція келихоподібних клітин ворсинки сліпої кишки курей-бройлерів I групи.  
Мак-Манус. Ок. 10, об. 100



*Рис. 9.* PAS-позитивна реакція келихоподібних клітин ворсинки та PAS-позитивна біоплівка на ворсинці та крипті слизової оболонки сліпої кишки курей-бройлерів II групи. Мак-Манус. Ок. 10, об. 40



*Рис. 10.* Келихоподібні клітини та слизова біоплівка на ворсинці сліпої кишки курей-бройлерів I групи.  
Джон-Рейд. Ок. 10, об. 100

флори і перешкоджало її адгезії та колонізації епітелію (Рис. 9, Рис. 10).

Відомо, що слизистий секрет келихоподібних клітин складається з глікопротеїду і містить велику кількість вуглеводів, де глікопротеїди слугують рідкою фазою, в якій проходить рух клітин, а вуглеводи забезпечують вихід білка з клітини. Отже, мукопротеїди слизової оболонки кишок є складовою частиною захисного апарату клітин; утворюючи біологічно активну поверхню клітин, вони також запобігають автолітичним процесам. Завдяки постійному оновленню поверхневих епітеліальних клітин нормофлора приєпітеліальної плівки разом з десквамованими ентероцитами постійно надходить у просвіт кишок і формує домінуючу частину порожнинного біоценозу, що активно конкурує з потенційно шкідливими факультативними та транзиторними мікроорганізмами, не допускаючи їх надлишкового розмноження і проникнення у приєпітеліальну зону [14, 15].

При мікробіологічному дослідженні вмісту сліпих кишок курей різних груп на 42 добу застосування з кормом пробіотиків «Probion» в дозі 1 г/кг (І група), 0,5 г/кг (ІІ група) та «Bio plus 2B» в дозі 0,4 г/кг (ІІІ група) висівали мікроорганізми роду *Lactobacillus* на 15,3 %, 14 %, 10,7 %, більше, ніж у контрольній групі.

Разом з тим, варто зазначити, що кількість мікроорганізмів роду *E. coli* у досліджуваних І, ІІ, ІІІ групах порівняно з контролем зменшилась — на 22,9 %, 20,3 % та 16,5 % відповідно. Мікроорганізмів роду *Salmonella*, *Campilobacter* та *Cl. perfringens* на 42 добу застосування пробіотиків у сліпих кишках не виявляли.

Аналізуючи результати гістологічних, гістохімічних, морфометричних досліджень слизової оболонки та мікробіоценозу вмісту сліпих кишок курей дослідних груп, варто зазначити, що застосування з кормом пробіотиків у різних дозах курчатам-бройлерам у процесі росту та розвитку сприяло поліпшенню морфофункціонального стану кишок. Найактивніше ці процеси проходили у слизовій оболонці кишок курей-бройлерів, яким згодовували з кормом «Probion forte» в дозі 1 г/кг.

**Перспективи дослідження.** Вивчення мікроскопічних особливостей стінки клубо-

вої кишки курей-бройлерів за згодовування комбікормів з пробіотичними препаратами «Probion forte» в дозі 1 г/кг, 0,5 г/кг та «Bio Plus 2B» в дозі 0,4 г/кг.

## Висновки

1. У слизовій оболонці сліпих кишок курей І, ІІ, і ІІІ дослідних груп, яким згодовували комбікорми «Probion forte» в дозі 1 г/кг, 0,5 г/кг та «Bio Plus 2B» в дозі 0,4 г/кг, встановлено вірогідне зростання висоти ворсинок на 229,9 мкм, 179,08 мкм та 215,55 мкм і глибини крипт — на 45,02, 23,7 та 36,9 мкм відповідно, що вказує на виражені гіперпластичні процеси, направлені на активну функціональну діяльність кишок.

2. У сліпих кишках дослідної птиці, якій згодовували корм з різним вмістом пробіотичних препаратів, відзначали посилення імунного бар'єру, яке проявлялося в активному заселенні лімфоцитами лімфатичних вузликів, відносному збільшенні кількості та величини лімфоїдних структур.

3. У ворсинках сліпих кишок птиці дослідних груп відзначено зростання об'єму та кількості келихоподібних клітин, збагачення їх цитоплазми глікозаміногліканами та нейтральними мукополісахаридами, що сприяло утворенню масивної слизової біоплівки, яка вкривала стінки епітеліальних клітин, заповнювала простір між ворсинками і, ймовірно, була потужним бар'єром від проникнення патогенної та умовно патогенної мікрофлори.

4. У вмісті сліпих кишок курей І, ІІ, ІІІ груп встановлено вірогідне збільшення кількості мікроорганізмів роду *Lactobacillus* — на 15,3 %, 14 % і 10,7 % та зменшення кількості мікроорганізмів роду *E. coli* — на 22,9 %, 20,3 % 16,5 % відповідно. Мікроорганізми роду *Salmonella*, *Campilobacter* та *Cl. perfringens* на 42 добу застосування пробіотичних препаратів у сліпих кишках дослідної птиці не виявляли.

## Перспективи подальших досліджень.

Надалі буде досліджено вплив 10- і 100-кратної доз пробіотика «Probion forte» на морфофункціональний стан органів травлення курей-бройлерів.



1. Semen I. S., Kotsyumbas I. Ya., Kushnir I. M. Prospects of probiotics in poultry. *Scientific Bulletin of Lviv National University of Veterinary Medicine and Biotechnology named S. Z. Hzhysky*, 2007, vol. 9, no. 3 (43), Part 2, pp. 24–30. (in Ukrainian)
2. Wren W. B. Probiotics: Pact of fiction. *Am. Health. Nutr.*, 1987, vol. 42, no. 8, pp. 28–30.
3. Fox S. M. Probiotics: Intestinal inoculants for production animals. *Veter. Med.* (Edwardsville), 1988, vol. 83, no. 8, pp. 806–810.
4. Antipov V. A Biological drugs are symbiotic microorganisms and their application in veterinary medicine. *Agricultural abroad*, 1981, vol. 2, pp. 43–47. (in Russian)
5. Vraikin V. F. *Anatomy and Histology of poultry*. Moscow, Kolos, 1984, p. 288. (in Russian)
6. Kashirskaya N. Y. The value of probiotics and prebiotics in the regulation of intestinal microflora. *Russian Medical Journal*, 2000, no. 13, pp. 6–9.
7. Shestakov V. A. Morphology and histochemistry of the intestine of chickens in an ontogenesis. Cand. veterinary sci. diss. Omsk, 1988, 166 p. (in Russian)
8. Cummings J. H., Macfarlane G. T., Englyst H. N. Probiotics digestion and fermentation. *Am. J. Clin. Nutr.*, 2001, suppl. 73, pp. 415–420.
9. Dildey D. Four natural allies for poultry and egg. *World Poultry Ind.*, 1988, vol. 52, N 1, pp. 22–24.
10. Kuznetsov C. A. Compounds of trace elements in feeding the birds. *Poultry*, 2001, no 2, pp. 29–34. (in Russian)
11. Merkulov G. A. Course histological techniques. Leningrad, Veter. Literature Publ., 1961, 339 p. (in Russian)
12. Kononsky A. I. Histochemistry. Kyiv, Night School Publ., 1976, 278 p. (in Ukrainian)
13. Menshikov V. V. Laboratory Methods in the clinic. Moscow, Medicine Publ., 1987, 234 p. (in Russian)
14. Lapach S. N., Chubenko A. V., Babich P. N. Statistical methods in biomedical research using *Excel*. Kyiv, Morion Publ., 2001. 408 p. (in Russian)
15. The physiology of digestion. *Series "Guide of physiology"*. Leningrad, Science Publishing house, 1974, 761 p.