

## ДІАГНОСТУВАННЯ ФІБРОЗНИХ ЗМІН У МІОКАРДІ СВІЙСЬКОГО КОТА ЗА КАРДІОМІОПАТІЙ

*В. М. Плисюк<sup>1,2</sup>, М. І. Цвіліховський<sup>1</sup>*  
2976583@gmail.com; m\_tsvilikhovsky@ukr.net

<sup>1</sup>Національний університет біоресурсів і природокористування України,  
вул. Героїв Оборони, 15, м. Київ, 03041, Україна

<sup>2</sup>Мережа ветеринарних клінік ВЦ «Алден-Вет»,  
пр. В. Лобановського, 10А, м. Київ, 03037 Україна

*У статті представлено сучасний підхід до можливостей діагностування фіброзних змін у міокарді свійських котів за гіпертрофічної та інших форм кардіоміопатій. Причинами розвитку фіброзу в міокарді можна вважати неповне завершення процесу запалення, адже порушення процесу проліферації, що є завершальною стадією запального процесу, веде до надмірного накопичення колагену і розвитку фіброзних змін у міокарді. До розвитку хронічного запалення та фіброзу може призводити як недостатня кількість макрофагів у вогнищах запального процесу, так і їх численне скупчення.*

*У ході досліджень патологій серця за останні роки дедалі більше науковців вважають, що саме фіброзні зміни в міокарді є первинним чинником розвитку гіпертрофічної кардіоміопатії.*

*Метою роботи було дослідження можливостей діагностування фіброзних явищ у міокарді свійського kota за кардіоміопатій. При виконанні роботи було застосовано методи ультразвукового обстеження серця і гістологічного дослідження міокарда котів з підтвердженням діагнозом кардіоміопатії.*

*Дані, отримані від проведених досліджень, вірогідно підтверджують наявність фіброзних змін у міокарді свійських котів за кардіоміопатій. Також аналіз інформації, отриманої від гістологічних досліджень міокарда загиблих котів, дає можливість впевнитись, що фіброзні зміни у серцевому м'язі свійських котів можуть бути наслідком хронічного міокардиту в цих тварин. Результати виконаної роботи вказують на те, що кардіоміопатії у свійських котів часто є вторинними — як наслідок перенесеного основного захворювання.*

*На сьогодні ультразвукове обстеження серця свійських котів можна вважати єдиним доступним неінвазивним методом діагностики і оцінки наявності та розвитку фіброзних змін у міокарді.*

**Ключові слова:** МІОКАРД, КАРДІОМІОПАТІЇ, ФІБРОЗ, ЗАПАЛЕННЯ, УЛЬТРАЗВУКОВЕ ОБСТЕЖЕННЯ

## DIAGNOSTICS OF FIBROTIC CHANGES IN MYOCARDIUM OF HOME-GROWN CAT UNDER CARDIOMYOPATHY

*V. N. Plysiuk<sup>1,2</sup>, M. I. Tsvilikhovski<sup>1</sup>*  
2976583@gmail.com; m\_tsvilikhovsky@ukr.net

<sup>1</sup>National University of Life and Environmental Sciences of Ukraine,  
15 Heroiv Oborony str., Kyiv, 03041, Ukraine

<sup>2</sup>Network of veterinary clinics VC «Alden-Vet»,  
10 A V. Lobanovsky pr., Kyiv 03037 Ukraine

*This article presents a modern approach to the opportunities of diagnosing fibrosis of the myocardium in domestic cats and other forms of hypertrophic cardiomyopathy. The causes of fibrosis in the myocardium can be considered a partial completion of the process of inflammation, because disruption of proliferation, which is the final stage of inflammation, and leads to excessive accumulation of collagen and fibrosis of the myocardium. Prior to the development of chronic inflammation and fibrosis can result as insufficient number of macrophages in inflammation foci, and their numerous clusters.*

*By the studies of heart pathologies in recent years, more and more scientists believe that fibrotic changes in the myocardium are the primary factor in the development of hypertrophic cardiomyopathy.*

*The aim was to study the possibilities of diagnosing fibrotic effects in the myocardium of domestic cat with cardiomyopathies. In the performance of methods ultrasound of the heart and myocardial histology cats with confirmed diagnosis of cardiomyopathy were applied.*

*The data obtained from the studies will likely confirm the presence of fibrosis in myocardium domestic cats for cardiomyopathy. Also, analysis of information from the histological studies of myocardial dead cats makes it possible to ensure that fibrotic changes in heart muscle domestic cats may result from chronic myocarditis in those animals. The result of the work done is logical to believe that cardiomyopathies in domestic cats are secondary and acquired from the suffering of the underlying disease.*

*Nowadays, ultrasound of the heart of domestic cats can be considered the only available non-invasive method for diagnosing and evaluating the presence and development of fibrosis in the myocardium.*

**Keywords:** MYOCARDIUM, CARDIOMYOPATHY, FIBROSIS, INFLAMMATION, ULTRASOUND

## ДИАГНОСТИРОВАНИЕ ФИБРОЗНЫХ ИЗМЕНЕНИЙ В МИОКАРДЕ ДОМАШНЕГО КОТА ПРИ КАРДИОМИОПАТИЯХ

*В. Н. Плысюк<sup>1,2</sup>, Н. И. Цвиликховский<sup>1</sup>*  
2976583@gmail.com; m\_tsvilikhovsky@ukr.net

<sup>1</sup>Национальный университет биоресурсов и природопользования Украины,  
ул. Героев Оборона, 15, г. Киев, 03041, Украина

<sup>2</sup>Сеть ветеринарных клиник ПЦ «Алден-Вет»,  
пр. В. Лобановского, 10А, г. Киев, 03037, Украина

*В статье представлен современный подход к возможностям диагностики фиброзных изменений в миокарде домашних кошек при гипертрофической и других формах кардиомиопатий. Причинами развития фиброза в миокарде можно считать неполное завершение процесса воспаления: ведь нарушение процесса пролиферации, что является завершающей стадией воспалительного процесса, ведет к избыточному накоплению коллагена и развития фиброзных изменений в миокарде. К развитию хронического воспаления и фиброза может приводить как недостаточное количество макрофагов в очагах воспалительного процесса, так и их многочисленные скопления.*

*В ходе исследований патологий сердца за последние годы все больше ученых считают, что именно фиброзные изменения в миокарде являются первичным фактором развития гипертрофической кардиомиопатии.*

*Целью работы было исследование возможностей диагностики фиброзных явлений в миокарде домашнего кота за кардиомиопатии. При выполнении работы были использованы методы ультразвукового обследования сердца и гистологического исследования миокарда кошек с подтвержденным диагнозом кардиомиопатии.*

*Данные, полученные от проведенных исследований, достоверно подтверждают наличие фиброзных изменений в миокарде домашних кошек при кардиомиопатии. Также анализ информации, полученной от гистологических исследований миокарда погибших котов, дает возможность убедиться, что фиброзные изменения в сердечной мышце домашних котов могут быть следствием хронического миокардита у этих животных. Результаты проделанной работы указывают на то, что кардиомиопатии у домашних кошек часто бывают вторичными как следствие перенесенного основного заболевания.*

*На сегодня ультразвуковое обследование сердца домашних кошек можно считать единственным доступным неинвазивным методом диагностики и оценки наличия и развития фиброзных изменений в миокарде.*

**Ключевые слова:** МИОКАРД, КАРДИОМИОПАТИИ, ФИБРОЗ, ВОСПАЛЕНИЕ, УЛЬТРАЗВУКОВОЕ ИССЛЕДОВАНИЕ

Фіброз відіграє одну з головних ролей у патогенезі й розвитку патологій серцево-судинної системи загалом і міокарда зокрема. Розвиток фіброзних змін у міокарді веде до зниження його еластичності. А це, своєю чергою, погіршує як скоротливу функцію, так і діастолічне розслаблення серцевого м'яза [3].

Під фіброзом розуміють утворення сполучної тканини у вогнищах неповного завершення процесу запалення у тканинах. За умов повного завершення процесу запалення відбувається повноцінне відновлення структури і функції тканини [1]. Причиною хронічного запалення та розвитку фіброзних змін

у тканинах може бути як недостатня кількість макрофагів, так і їх численне скупчення у вогнищах запального процесу [5, 6].

До надмірного накопичення колагену і розвитку фіброзних змін у міокарді веде порушення процесу проліферації, що є завершальною стадією запального процесу [3]. Наслідком фіброзних змін у міокарді є гіпертрофічні зміни міофібрил кардіоміоцитів, які мають компенсаторний характер. Такі зміни впливають на перебіг порушень ритму, розвиток діастолічної дисфункції і прогресування серцевої недостатності за кардіоміопатій та інших серцево-судинних захворювань. У ході досліджень патологій серця за останні роки дедалі більше науковців вважають, що можливим первинним чинником розвитку гіпертрофічної кардіоміопатії є фіброзні зміни у міокарді [3, 8, 10].

У результаті гістологічних досліджень міокарда в гуманній медицині вогнища запальної інфільтрації простежувалися у 15–38 % хворих на дилатаційну кардіоміопатію. Ці інфільтрати складаються переважно з лімфоцитів. Найчастіше такі інфільтрати розташовувались між кардіоміоцитами у паренхімі та ділянках інтерстеціального фіброзу, дуже рідко — у периваскулярних зонах. За даними гістологічних досліджень, а також дослідження ролі аутоімунних механізмів дилатаційної форми кардіоміопатії, можна припустити, що ця форма кардіоміопатії в людей є наслідком перенесеного вірусного міокардиту [2]. Інфекційні процеси належать до однієї з основних причин, які можуть спричинити розвиток фіброзу [3].

У 1997 р. Комітет експертів ВООЗ запропонував застосовувати термін «запальна кардіоміопатія» (ЗКМП), до якої відносити всі захворювання серця, що мають характер запалення. Цьому слугували дані досліджень на тваринах, при яких виявляли інфільтрати запального характеру і наявності вірусної РНК в ендоміокардіальних біоптатах хворих кардіоміопатіями [9].

Сьогодні в гуманній медицині за допомогою методу ехокардіографії (ультразвукового обстеження серця) стало можливим діагностувати ступінь фіброзних змін у міокарді.

В основі методу ехокардіографії лежать фізичні характеристики ультразвукової хвилі. Власне, ділянки тканин, що містять велику кількість сполучної (фіброзної) тканини, мають підвищену ехогенність, тобто візуалізуються гіперехогенними. До прижиттєвих методів діагностування фіброзу міокарда відносять також біопсію міокарда з подальшим дослідженням біоптату, але таку методику застосовують при проведенні оперативних втручань на серці [4].

Метою роботи було дослідження можливостей діагностування фіброзних явищ у міокарді свійського kota за кардіоміопатій. При виконанні роботи було застосовано метод ультразвукового обстеження серця (ехокардіографії) і метод гістологічного дослідження міокарда котів з підтвердженим діагнозом кардіоміопатії.

### Матеріали і методи

Для дослідження прояву фіброзу міокарда у котів за кардіоміопатій застосовували метод ультразвукового обстеження серця і метод гістологічного дослідження міокарда котів з підтвердженим діагнозом кардіоміопатії. Ехокардіографію проводили на ультразвукових системах «MyLab Class C» фірми «Esaote» і «Imagic Agile» фірми «Kontron Medical» з використанням секторальних (фазованих) мультичастотних датчиків. Гістологічні дослідження міокарда котів проводили в лабораторії Київського обласного онкологічного диспансеру за стандартною методикою з фарбуванням тканин гематоксилін-еозином.

### Результати й обговорення

У роботі використані дані ультразвукового обстеження серця котів і дані гістологічних досліджень міокарда загиблих котів переважно британської короткошерстої та шотландської висловухої порід віком від 1 до 14 років.

При проведенні ультразвукового обстеження серця свійських котів (n=5) з діагнозом гіпертрофічна форма кардіоміопатії нами було отримано такі дані:

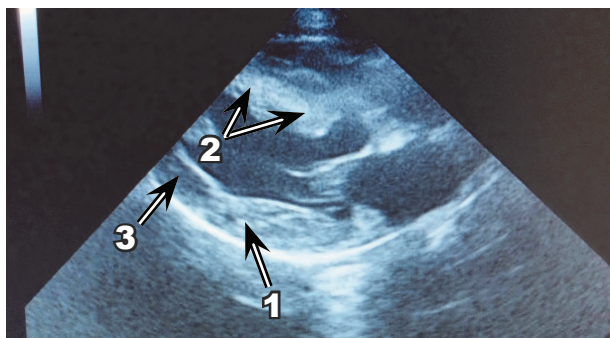


— на ультразвукограмах спостерігалося підвищення ехогенності міокарда вільної стінки лівого шлуночка і міжшлуночкової перетинки, а також наявність гіперехогенних плям і крапель у міокарді вільної стінки лівого шлуночка і міжшлуночкової перетинки (рис. 1, 2);

— ділянки міокарда, які не зазнали фіброзних змін, на ультразвукограмах вигля-

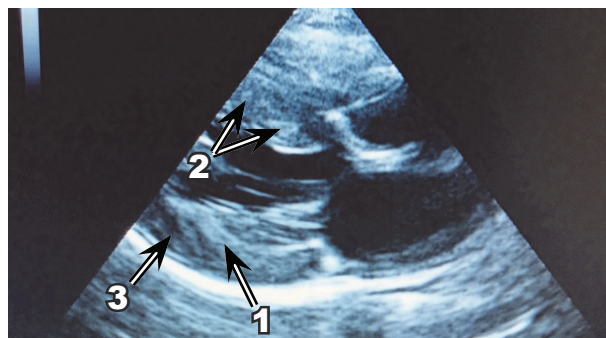
дали гіпоехогенними, майже до анехогенного (рис. 1, 2).

Такі ультразвукографічні зміни свідчать про наявність фіброзу в міокарді обстежених свійських котів. Це дає можливість підозрювати, що дослідні свійські коти раніше могли хворіти на міокардити, які, можливо, і були причиною розвитку фіброзних змін у їхньому міокарді.



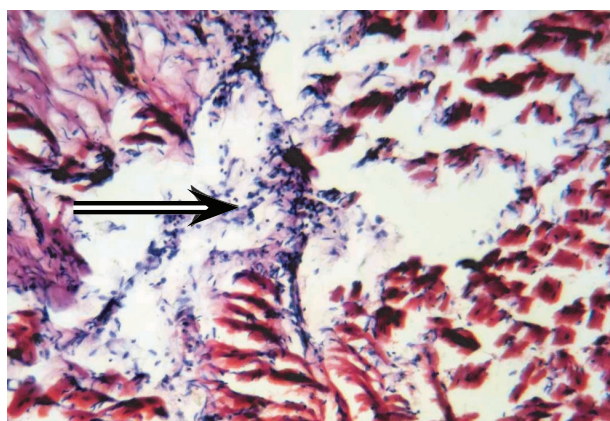
*Рис. 1.* Ультрасонограма серця кота Мікі шотландської висловухої породи, віком 9 років (В-режим, поздовжня вісь). Візуалізується наявність гіперехогенних плям у міокарді вільної стінки лівого шлуночка (1) і підвищена ехогенність міокарда міжшлуночкової перетинки (2), ділянка міокарда з низькою ехогенністю, що не має фіброзних змін (3)

*Fig. 1.* Ultrasonography of heart of cat (Miki, Scottish breed, 9 years old) (B-mode longitudinal axis). The presence of hyperechoic spots infarction free wall (1), increased echogenicity infarction of interventricular septum (2), myocardial areas of low echogenicity with no fibrosis (3)



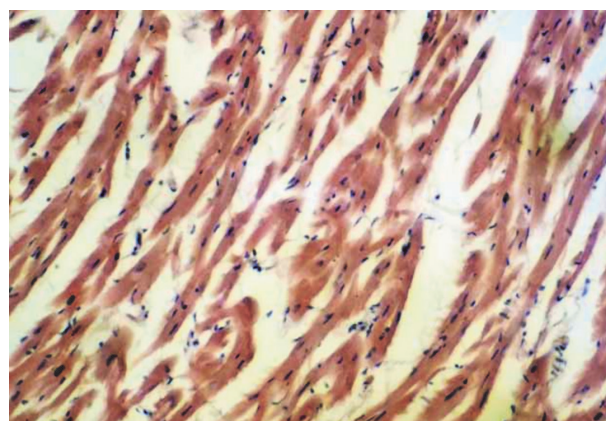
*Рис. 2.* Ультрасонограма серця кішки Марго британської короткошерстої породи віком 11 років (В-режим, поздовжня вісь). Візуалізується гіперехогенна ендоміокардіальна пляма у вигляді стрічки (1) і вогнищеві гіперехогенні плями в міокарді міжшлуночкової перетинки (2), ділянка міокарда з низькою ехогенністю, що не має фіброзних змін (3)

*Fig. 2.* Ultrasonography of heart of female cat (Margo, British Shorthair breed, 11 years old) (B-mode longitudinal axis). Endomyocardial hyperechoic spot is visualized as a tape (1), focal hyperechoic spots in the myocardium of interventricular septum (2), myocardial areas of low echogenicity with no fibrosis (3)



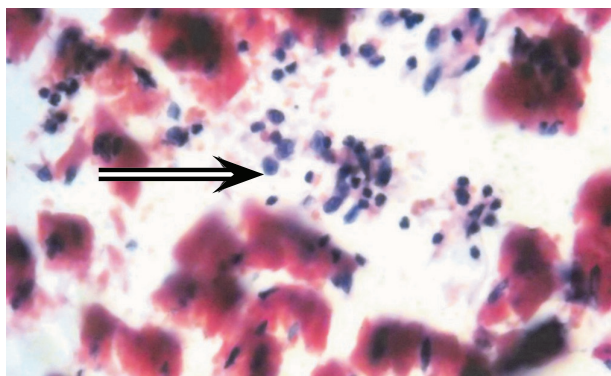
*Рис. 3.* Мікрофото (об'єктив 10, окуляр 10х, фарбування гематоксилін-еозином) гістологічного зрізу міокарда кота Тімофей шотландської висловухої породи. Стрілкою позначено вогнище фіброзної тканини

*Fig. 3.* Microphotographs (lens 10, eyepiece 10x, staining with hematoxylin-eosin) of histological sections of infarction (cat Timofey, Scottish breed). The arrow points the focus of fibrous tissue



*Рис. 4.* Мікрофото (об'єктив 10, окуляр 10х, фарбування гематоксилін-еозином) гістологічного зрізу міокарда кішки Умка британської короткошерстої породи. Візуалізується гіпертрофія м'язових волокон, явища інтерстиціального набряку та дифузні фіброзні зміни

*Fig. 4.* Microphotographs (lens 10, eyepiece 10x, staining with hematoxylin-eosin) of histological sections of infarction of female cat (Umka, British short-breed). The hypertrophy of muscle fibers, interstitial edema phenomenon and diffuse fibrotic changes are visualized



*Рис. 5.* Мікрофото (об'єктив 40, окуляр 10х, фарбування гематоксилін-еозином) гістологічного зрізу міокарда кота Тімофей шотландської висловухої породи. В міжклітинному просторі відмічено лімфо-гістіоцитарну інфільтрацію (показано стрілкою)

*Fig. 5.* Microphotographs (lens 40, eyepiece 10x, staining with hematoxylin-eosin) of histological sections of infarction of cat (Timofey, Scottish breed). In the intercellular space the lymph-histiocytic infiltration is marked (indicated with arrow)

Для отримання повнішої інформації та більш вірогідного підтвердження фіброзних змін у міокарді свійських котів за кардіоміопатій нами було проведено гістологічні дослідження серцевого м'яза цих тварин. Звісно, такі гістологічні дослідження у ветеринарній медицині можливо виконати тільки після загибелі тварини. Тому матеріалом для гістологічного дослідження слугував міокард загиблих свійських котів з діагностованою гіпертрофічною формою кардіоміопатії (n=3). Отримані від гістологічних досліджень дані вірогідно підтвердили наявність фіброзних змін у міокарді свійських котів (рис. 3, 4), але поряд з вогнищами фіброзної тканини у міокарді свійських котів також були ділянки, в яких у міжклітинному просторі спостерігалася лімфо-гістіоцитарна інфільтрація (рис. 5). Це, своєю чергою, підтверджує наявність інфекційного процесу в міокарді у загиблих свійських котів.

## Висновки

Аналізуючи дані літературних джерел і власних досліджень, можна зробити такі висновки.

На сьогодні ультразвукове обстеження серця свійських котів є єдиним доступним

неінвазивним методом діагностики і оцінки наявності та розвитку фіброзних змін у міокарді. Наявні фіброзні зміни у міокарді свійських котів можна вірогідно вважати результатом перенесеного хронічного міокардиту.

Логічним буде вважати гіпертрофічну форму кардіоміопатії вторинною, тобто набутою внаслідок перенесеного основного захворювання.

Залежно від ступеня прояву фіброзних змін у міокарді, можна прогнозувати перебіг кардіоміопатій у хворих свійських котів.

## Перспективи подальших досліджень.

Необхідним є проведення досліджень етіологічних чинників хронічного запалення серцевого м'яза як причини розвитку фіброзних змін у міокарді свійських котів за кардіоміопатій.

1. Ado A. D. *Pathological physiology*. М., Triad-X, 2000, 574 p. (in Russian)
2. Amosova K. M. *Cardiomyopathy*. Kyiv, Book plus, 1999, 213 p. (in Ukrainian)
3. Drapkina O. M., Drapkina Yu. S. Fibrosis and renin-angiotensin-aldosterone system activity. Reality and future prospects. *Arterial hypertension*, 2012, vol. 18, no. 5, pp. 449–455. (in Russian)
4. Drapkina O. M., Cherkunova E. V. Evaluation of atrial contractile function disorders and fibrosis as predictors of chronic heart failure. *Rational Pharmacotherapy in Cardiology*, 2014, vol. 10, no. 2, pp. 231–237. (in Russian)
5. Keophiphath M, Achard V, Henegar C, Rouault C, Clément K, Lacasa D. Macrophage-secreted factors promote a profibrotic phenotype in human preadipocytes. *Mol. Endocrinol.*, 2009, vol. 23, no. 1, pp. 11–24.
6. Lebedeva A. I., Muslimov S. A., Musina L. A. Experimental modeling of the chronic inflammation process and fibrosis. *Biomedicine*, 2013, no. 4, pp. 114–123. (in Russian)
7. Litvitsky P. F. Inflammation. *Current Pediatrics*, 2006, vol. 5, no. 3, pp. 46–51. (in Russian)
8. Savchenko M. I., Kovalev Yu. R., Kuchinskiy A. P. Hypertrophic cardiomyopathy: fibrosis or hypertrophy. *Arterial hypertension*, 2013, vol. 19, no. 2, pp. 148–155. (in Russian)
9. Storozhakov G. I. Cardiomyopathies: Evolutions of Views of the Problem. *Medical business*, 2009, no 1, pp. 3–12. (in Russian)
10. Tsyplenkova V. G., Illarionova N. G. The study of mechanisms of death of cardiomyocytes during noncoronary heart disease. *International Journal of Applied and Basic Research*, 2010, no. 10, pp. 91–92. (in Russian)