

ГІСТОСТРУКТУРА ВНУТРІШНІХ ОРГАНІВ САМИЦЬ ЩУРІВ ПЕРШОГО ПОКОЛІННЯ ЗА ДІЇ РІЗНИХ ДОЗ ГЕРМАНІЮ ЦИТРАТУ

М. І. Храбко¹, Р. С. Федорук¹, Ю. В. Мартин¹, У. І. Тесарівська², М. І. Шумська²
ecology@inenbiol.com.ua

¹Інститут біології тварин НААН,
вул. В. Стуса, 38, м. Львів, 79034, Україна
²ДНДКІ ветпрепаратів і кормових добавок,
вул. Донецька, 11, м. Львів, 79019, Україна

Досліджували структурні відмінності селезінки, тимусу, печінки і лімфовузлів самиць щурів першого покоління (F_1) за дії різних доз наногерманію цитрату (HGeЦ). Експериментальна частина роботи виконана на самицях F_1 , яким вигоювали різні кількості германію цитрату, отриманого методом нанотехнології. Самицям дослідних груп, на відміну від контрольної (I), вигоювали 10 (II), 20 (III) і 200 (IV) мкг Ge/кг маси тіла з періоду споживання питної води впродовж росту, розвитку і вагітності. Зразки тканин у самиць F_1 контрольної і дослідних груп отримували на 21-у добу їх вагітності.

Морфоструктурні зміни внутрішніх органів визначали з використанням загальноприйнятих методів морфологічних і гістологічних досліджень, що дозволило виявити певні відмінності дії різних доз HGeЦ у самиць дослідних груп покоління F_1 порівняно з контролем. Встановлено гістоструктурні зміни розмірів гепатоцитів з їх збільшенням та деформацією стінок вен і розширенням навколо них стромы у тварин F_1 за дії 20 мкг Ge/кг маси тіла. Дія 200 мкг Ge/кг маси тіла у самиць F_1 зумовлювала порушення гемодинаміки органа та розволокнення стінок його судин. Застосування 10 і 20 мкг Ge/кг маси тіла у самиць F_1 зумовлювало поліпшення морфофункціонального стану і гістоструктурної характеристики тимусу, тоді як доза 200 мкг Ge/кг маси тіла спричиняла помірний набряк стромы і звуження кіркової зони цього органа.

Встановлені відмінності морфоструктури внутрішніх органів самиць щурів F_1 за тривалої дії HGeЦ можуть зумовлюватися дозою його застосування. Більше виражені морфологічні та гістологічні зміни відзначено в органах самиць щурів покоління F_1 за дії 200 мкг Ge/кг маси тіла.

Ключові слова: ЩУРИ, ГЕРМАНІЮ ЦИТРАТ, ГІСТОСТРУКТУРА, ОРГАНИ

HISTOSTRUCTURE OF INTERNAL ORGANS IN FEMALE RATS OF FIRST GENERATION FOR DIFFERENT DOSES OF GERMANIUM CITRATE

М. І. Khrabko¹, R. S. Fedoruk¹, Yu. V. Martyn¹, U. I. Tesarivska², M. I. Shumska²
ecology@inenbiol.com.ua

¹ Institute of Animal Biology NAAS,
38 Vasyl Stus str., Lviv 79034, Ukraine
²State Scientific-Research Control Institute
of Veterinary Medicinal Products and Feed Additives,
11 Donetska str., Lviv 79019, Ukraine

The structural differences of the spleen, thymus, liver and lymph nodes of female rats of first generation (F_1) under the influence of various doses of nano-germanium citrate (NGeCit) have been studied. The experimental part of the work was performed on the F_1 female rats which were watered various quantities of germanium citrate, obtained by the method of nanotechnology. Female research groups, in contrast to the control (I), were given 10 (II), 20 (III) and 200 (IV) mg Ge/kg of body weight from the period of drinking water consumption, during growth, development and pregnancy. Tissue samples of F_1 female in control and experimental groups were taken on the 21st day of pregnancy.

Morphostructural changes of internal organs were determined using standard methods of morphological and histological studies which revealed some differences in action of different doses of NGeCit in F_1 females of research groups compared with the control. Histostructural changes of hepatocyte size with their increase, deformation of veins and stratification of stroma around them in F_1 animals at the action of 20 μ g Ge/kg of body mass were established. The action of 200 μ g Ge/kg of body weight in F_1 females caused a violation of the organ

hemodynamics and dilatation of the walls of its vessels. The use of 10 and 20 $\mu\text{g Ge/kg}$ body weight in F_1 females led to an improvement in the morphofunctional state and histostructural characteristics of the thymus, whereas 200 $\mu\text{g Ge/kg}$ body weight caused moderate stromal edema and narrowing of the cortical zone of this organ.

The established differences in the morphostructure of the internal organs of F_1 female rats for prolonged action of NGeCit may be determined by the dose of its application. More pronounced morphological and histological changes are noted in the organs of F_1 females for the action of 200 $\mu\text{g Ge/kg}$ of body weight.

Keywords: RATS, GERMANIUM CITRATE, HISTOSTRUCTURE, ORGANS

ГИСТОСТРУКТУРА ВНУТРЕННИХ ОРГАНОВ САМОК КРЫС ПЕРВОГО ПОКОЛЕНИЯ ПРИ ДЕЙСТВИИ РАЗЛИЧНЫХ ДОЗ ГЕРМАНИЯ ЦИТРАТА

М. И. Храбко¹, Р. С. Федорук¹, Ю. В. Мартын¹, У. И. Тесаривська², М. И. Шумская²
ecology@inenbiol.com.ua

¹Институт биологии животных НААН,
ул. В. Стуса, 38, г. Львов, 79034, Украина

²Государственный научно-исследовательский контрольный институт ветеринарных
препаратов и кормовых добавок,
ул. Донецкая, 11, г. Львов, 79019, Украина

Исследовали структурные различия селезенки, тимуса, печени и лимфоузлов самок крыс первого поколения (F_1) при действии разных доз наногермания цитрата (HGeЦ). Экспериментальная часть работы выполнена на самках F_1 , которым выпаивали разные количества германия цитрата, полученного методом нанотехнологии. Самкам опытных групп, в отличие от контрольной (I), выпаивали 10 (II), 20 (III) и 200 (IV) мкг Ge/кг массы тела с периода потребления питьевой воды в течение роста, развития и беременности. Образцы тканей у самок F_1 контрольной и опытных групп получали на 21-е сутки их беременности.

Морфоструктурные изменения внутренних органов определяли с использованием общепринятых методов морфологических и гистологических исследований, что позволило выявить определенные различия действия разных доз HGeЦ у самок F_1 опытных групп по сравнению с контрольной. Установлено гистоструктурные изменения размеров гепатоцитов с их увеличением, деформацией стенок вен и расстройством вокруг них стромы у животных F_1 при действии 20 мкг Ge/кг массы тела. Действие 200 мкг Ge/кг массы тела у самок F_1 предопределяло нарушения гемодинамики органа и разволокнение стенок его сосудов. Применение 10 и 20 мкг Ge/кг массы тела у самок F_1 приводило к улучшению морфофункционального состояния и гистоструктурной характеристики тимуса, в то время как 200 мкг Ge/кг массы тела вызывало умеренный отек стромы и сужение корковой зоны этого органа.

Установленные различия морфоструктуры внутренних органов самок крыс F_1 при длительном воздействии HGeЦ могут быть обусловлены дозой его применения. Более выраженные морфологические и гистологические изменения отмечено в органах самок крыс поколения F_1 при действии 200 мкг Ge/кг массы тела.

Ключевые слова: КРЫСЫ, ГЕРМАНИЯ ЦИТРАТ, ГИСТОСТРУКТУРА, ОРГАНЫ

Широкого застосування у біології, медицині та ветеринарії сьогодні набуло використання органічних і координаційних сполук різноманітних макро- та мікроелементів. Серед цих елементів особливий статус має ультрамікроелемент Германій (Ge), що характеризується імуностимулюючою, антиоксидантною та детоксикаційною здатністю. Імуностимулююча дія супроводжується індукцією γ -інтерферону, який бере участь в імуноткорекції Т-клітин і макрофагів [12, 13], тоді як імунотдепресив-

на — пригніченням синтезу антитіл [14]. Крім того, Германій посилює транспортування та передавання O_2 і забезпечує зниження гіпоксії на тканинному рівні [4, 11]. Завдяки дії Ge посилюється здатність іонів Оксигену взаємодіяти з іонами Гідрогену, що дозволяє вибірково мінімізувати локальне ушкодження клітин [9, 11]. Також відомо, що Ge здатний швидко виводитись з організму з сечею і володіє низькою кумуляцією у тканинах [5, 10]. Однак мінеральні сполуки Ge, зокрема оксиди, у певних дозах

можуть проявляти токсичний вплив в організмі, порушуючи функцію нирок [10, 13]. Це вплинуло на пошук та вивчення нових, зокрема органічних сполук Ge, токсичність яких значно нижча, ніж його оксидів, або відсутня [1, 8]. Однією з таких сполук є цитрат германію, отриманий методом нанотехнології [15]. Результати раніше проведених нами досліджень вказують на дозозалежний стимулювальний вплив германію цитрату, отриманого методом нанотехнології, на імунобіологічну реактивність, репродуктивну і детоксикаційну функції, розвиток внутрішніх органів і цілого організму самиць щурів покоління F_0 та їх приплоду [2, 3, 6]. Однак результати досліджень впливу наногерманію цитрату (HGeЦ) на структуру внутрішніх органів у доступній літературі обмежені окремими публікаціями [1, 7]. Тому метою дослідження було вивчити вплив різних доз германію цитрату, отриманого методом нанотехнології, на гістологічну структуру печінки, селезінки, тимусу і лімфатичних вузлів кишкової брижі самиць щурів покоління F_1 в останній доби вагітності.

Матеріали та методи

Дослідження проведені у віварії Інституту біології тварин НААН на білих лабораторних щурах-самицях, поділених на 4 групи за принципом аналогів, по 4–5 тварин у кожній. Тварини контрольної (I) групи утримувались на збалансованому стандартному раціоні (СР) зі згодовуванням гранульованого комбікорму впродовж усього періоду досліджень і споживанням води без обмеження. Тваринам дослідних (II, III, IV) груп згодовували корми СР і випоювали з водою HGeЦ, виготовлений нанотехнологічним методом [15], у таких кількостях (мкг Ge/кг маси тіла): II група — 10; III — 20; IV — 200. Метод забезпечує одержання наночастинок Германію на першому технологічному етапі, а також їх хімічне зв'язування з диполями деіонізованої води та лимонною кислотою на подальших етапах. Водний розчин HGeЦ у концентрації 1,2 г/дм³, рН 1,30, отриманий від ТОВ «Нанотехнології та наноматеріали» (м. Київ). Надходження HGeЦ в організм щурів F_1 дослідних груп тривало впродовж

лактації самиць F_0 (з материнським молоком) і спожитою водою після виходу з гнізда, у період фізіологічного і статевого дозрівання та запліднення і завершувалося в останні доби вагітності. На 21-у добу вагітності від самиць F_1 після наркозу, знерухомлення та розтину черевної і грудної порожнини з дотриманням біоетичних вимог [10] відбирали внутрішні органи, які зважували для визначення маси і коефіцієнтів їх маси, вирізали шматочки тканин печінки, селезінки, тимусу та лімфовузлів кишкової брижі товщиною 0,2–0,4 см для проведення мікроскопічних досліджень. Матеріал фіксували у 10 % розчині нейтрального формаліну. Для проведення гістологічних досліджень використовували загальноприйняті методи заливки зразків тканин у парафін [16]. Гістозрізи розміром 7 мкм фарбували гематоксиліном та еозином. Фотографування препаратів проводили за допомогою вмонтованого в мікроскоп фотоапарата *Nikon D330*.

Результати й обговорення

Дослідженнями селезінки самиць щурів F_1 контрольної групи відзначено, що поділ на червону і білу пульпу збережений, трабекулярна будова чітко виражена, лімфатичні вузлики червоної пульпи переважно кулясто-овальної форми, тоді як білої пульпи — кулястої форми (рис. 1А). Лімфатичні вузлики червоної пульпи помірно кровонаповнені, інфільтровані макрофагами, проглядаються мегакаріоцити. Характерно, що в селезінці щурів II групи відзначено збільшення об'єму білої пульпи порівняно з контролем (рис. 1Б). Добре прослідковується періартеріальна та маргінальна зони. У щурів III групи гістоструктурно виражено порушення гемодинаміки, проте поділ на білу і червону пульпу збережений (рис. 1В). Більшість вузликів невеликі у зв'язку зі зменшенням центрів розмноження та витонченням мантії зони. Аналогічним порушенням гемодинаміки та кровонаповнення червоної пульпи характеризувалась селезінка щурів IV групи (рис. 1Г). Відзначалось розволокнення трабекул і набухання стінок судин. Внутрішня еластична стінка окремих судин слабо забарвлювалась еозином з нечіткими контурами. Така деструк-

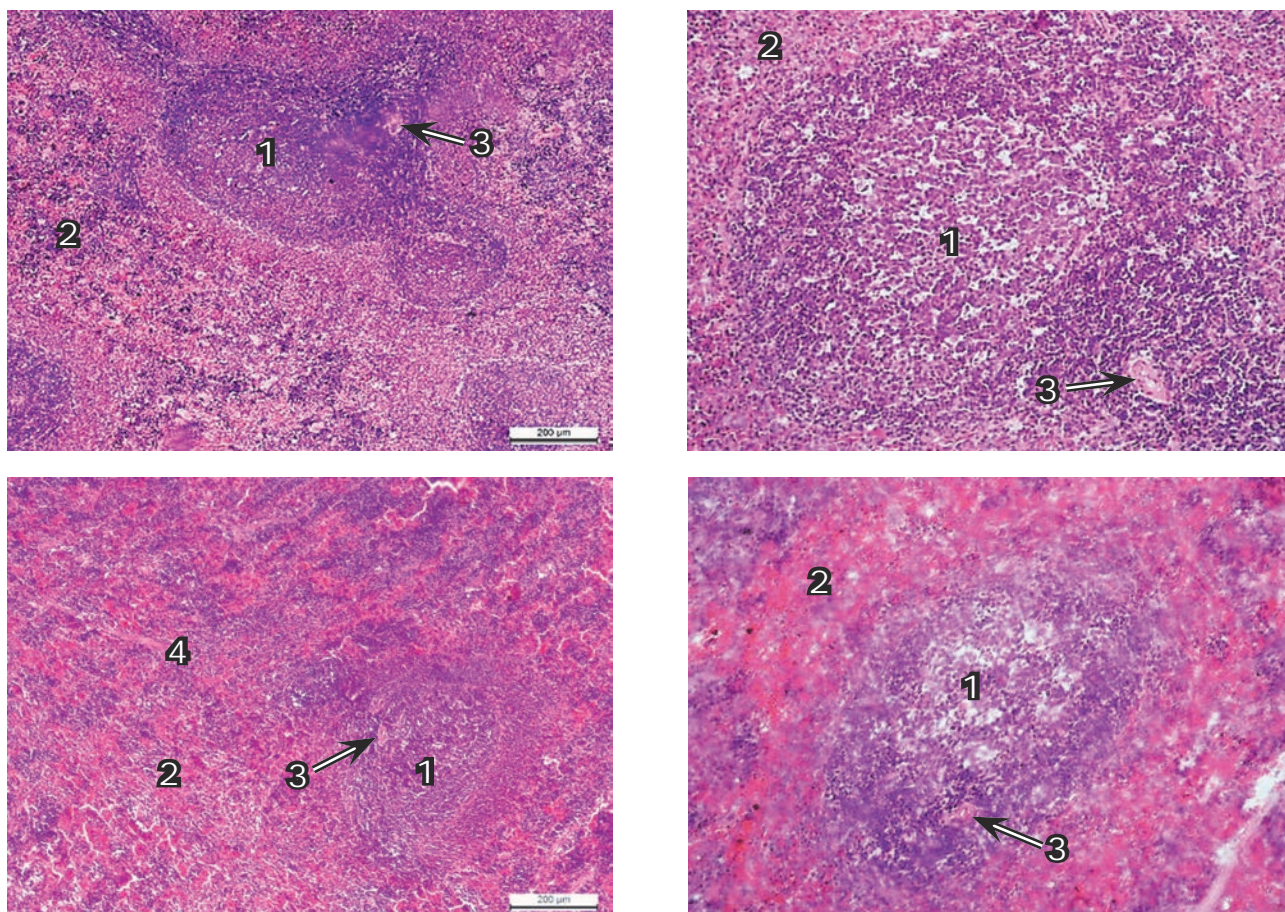


Рис. 1. Мікроструктура селезінки самиць щурів F_1 : А — контроль (I); Б — 10 (II); В — 20 (III); Г — 200 мкг Ge/кг маси тіла (IV групи). 1 — біла пульпа; 2 — червона пульпа; 3 — судина; 4 — трабекула. Гематоксилін та еозин, $\times 100$

Fig. 1. Microstructure of the spleen of F_1 female rats: А — control (1st); Б — 10 (2nd); В — 20 (3rd); Г — 200 μg Ge/kg of body weight (4th group). 1 — white pulp; 2 — red pulp; 3 — vessel; 4 — trabecula. H&E, $\times 100$

ція ендотеліоцитів з явищами розволокнення стінки судин сприяли підвищенню їхньої проникності.

Мікроструктура печінки тварин F_1 контрольної групи на розрізі збережена, орган забарвлений у вишневий колір, виражена пружна часточкова і пластинчата будова. Цитоплазма гепатоцитів переважно базofilна, однорідно забарвлена, ядра їх великі, круглі, містять одне, рідше два ядерця (рис. 2А). У тварин II групи прослідковувалось збільшення просвіту синусоїдів, контури гепатоцитів чіткі, у цитоплазмі зернистість менш виражена (рис. 2Б). В синусоїдних капілярах збільшувалась кількість округлих купферівських клітин. Центральні вени кровонаповнені, що спостерігалось і в щурів III групи (рис. 2Б, В). У просвіті капілярів самиць III групи виявлено скупчення еритроцитів (рис. 2В). У централобулярній та перилобулярній ділянках часточок більшість гепатоцитів

збільшені в розмірах, цитоплазма дещо набубнявіла, з просвітленими ділянками і дрібно-крапельними включеннями.

У печінці самиць щурів IV групи центральні та портальні вени, внутрішньочасточкові капіляри сильно розширені, що вказує на посилену циркуляцію крові (рис. 2Г). Відзначено також незначне набухання ендотелію центральних вен, стінки вен триад zdeформовані, синусоїдальні капіляри розширені, пусті. В синусоїдних капілярах проглядаються клітини Купфера округлої форми, які займають центральне положення. Строма навколо триад розшарована, інфільтрована слабозинофільною масою з поодинокими клітинними елементами. Прослідковуються стиснені гепатоцити, знижена інтенсивність їх забарвлення та виражена зернистість цитоплазми.

За світлооптичного вивчення тимусу щурів контрольної та дослідних (II і III) груп

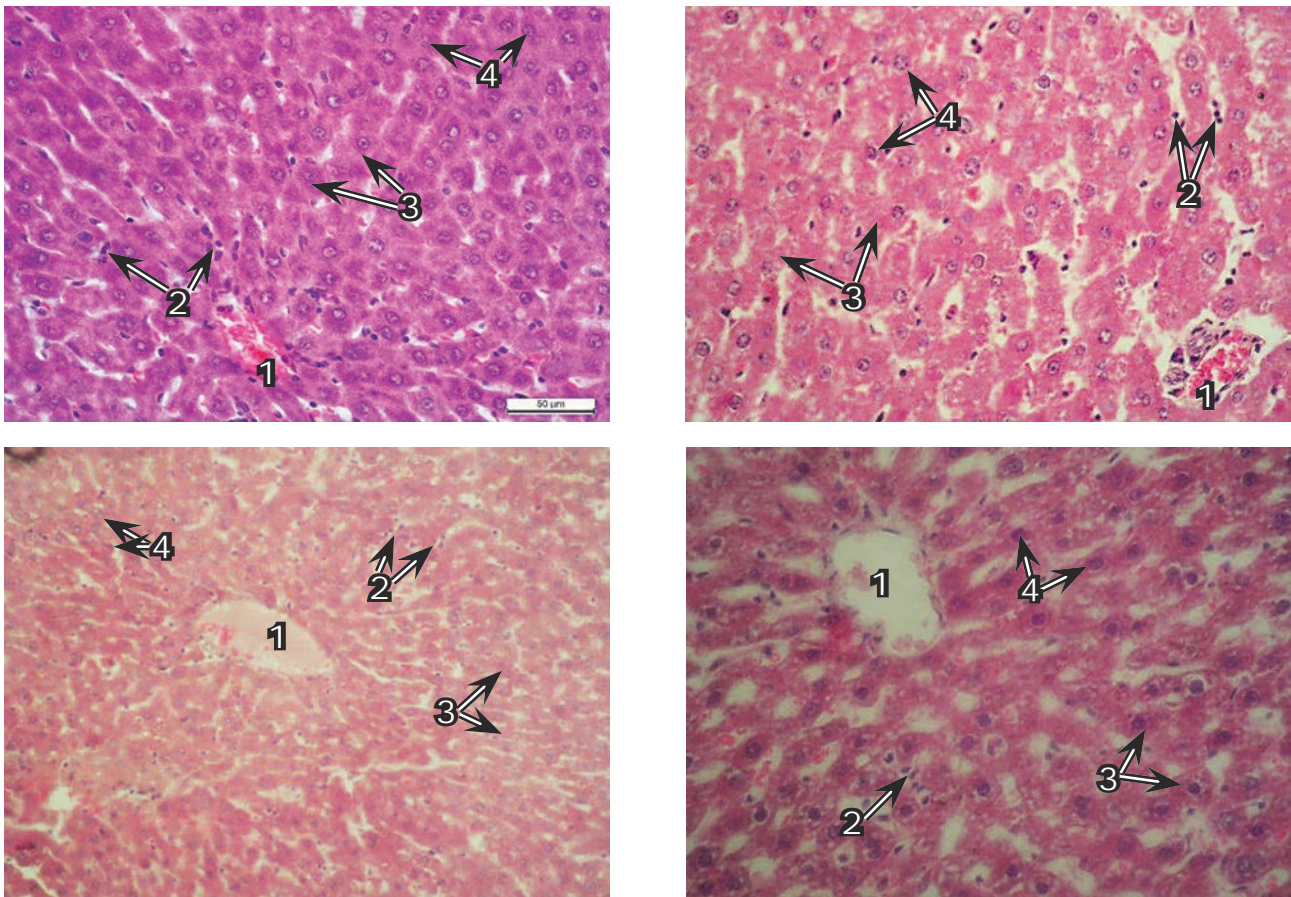


Рис. 2. Мікроструктура печінки самиць щурів F_1 : А — контроль (I); Б — 10 (II); В — 20 (III); Г — 200 мкг Ge/кг маси тіла (IV групи). 1 — вени; 2 — клітини купфера; 3 — гепатоцити; 4 — ядра гепатоцитів. Гематоксилін та еозин, $\times 100$

Fig. 2. Microstructure of liver of F_1 female rats: А — control (1st); Б — 10 (2nd); В — 20 (3rd); Г — 200 μ g Ge/kg of body weight (4th group). 1 — veins; 2 — kupffer cells; 3 — hepatocytes; 4 — nuclei hepatocytes. H&E, $\times 100$

варто відзначити добре розвинуті тимусні часточки, розділені помірно розширеними сполучнотканинними перегородками, які в окремих ділянках були потовщені, а в деяких з них виявлялись жирові клітини (рис. 3А). Межа між кірковою та мозковою речовинами добре виражена. Чітко контурована кіркова зона представлена у вигляді темно-синьої смуги, щільно і рівномірно наповненої тимоцитами різного розміру. Гістологічними дослідженнями тимусу щурів II і III груп виявлено поліпшення морфофункціонального стану органа, що характеризувалось збільшенням об'єму його часточок, активним заселенням кіркової речовини тимоцитами і лімфоцитами, зменшенням вмісту тілець Гассалія (рис. 3Б, 3В). Найбільше звуження кіркової речовини та розширення мозкової зони простежувалось у тимусі щурів IV групи (рис. 3Г). У кірковій речовині встанов-

лено зменшення вмісту тимоцитів та зростання кількості їх бластних форм. У сполучнотканинній основі кіркової речовини зірчасті епітеліо-ретiculoцити набубнявілі, їх цитоплазма просвітлена, місцями вакуолізована, а ядра слабо-базофільні або лізовані. Тимоцити у тварин цієї групи часто виявляли в стані каріорексису.

Внаслідок помірного виходу і загибелі лімфоцитів у тимусі самиць IV групи спостерігалось вогнищеве спустошення і просвітлення ретикулярної строми. Посилення активності тимічного ретикулоепітелію супроводжувалось утворенням великої кількості тимічних тілець, які, зливаючись, утворювали різні за величиною конгломерати. Мозкова зона зростала, в ній відзначалися розволокнення сполучнотканинних елементів строми навколо судин, набубнявіння ендотелію стінок капілярів і вен, що вказує на підвищену проникність стінок судин і свідчить

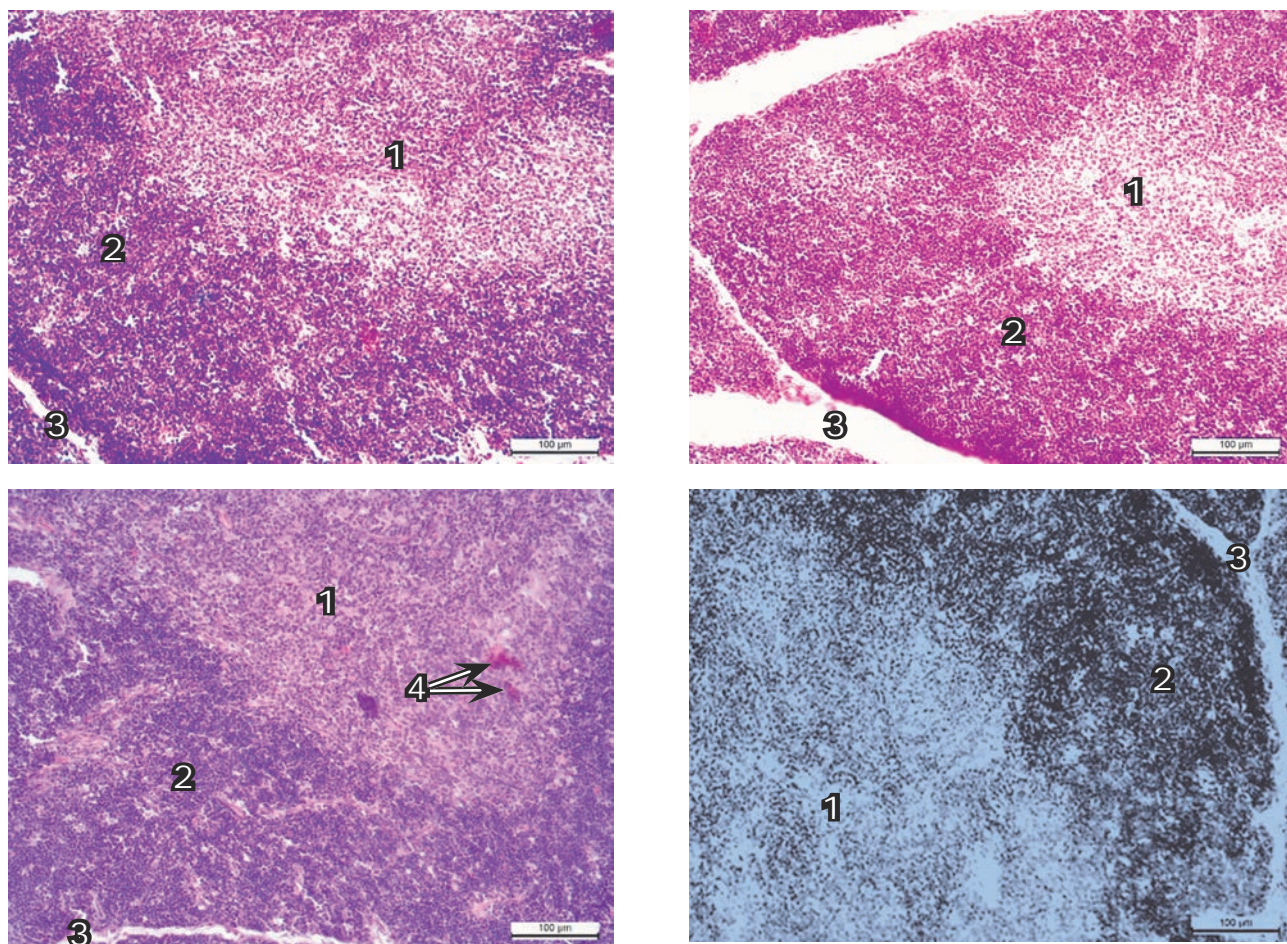


Рис. 3. Мікроструктура тимусу самиць щурів F_1 : А — контроль (I); Б — 10 (II); В — 20 (III); Г — 200 мкг Ge/кг маси тіла (IV групи). 1 — мозкова зона; 2 — кіркова зона; 3 — капсула; 4 — тільця Гассалія.

Гематоксилін та еозин, $\times 100$

Fig. 3. Microstructure of thymus F_1 female rats: А — control (1st); Б — 10 (2nd); В — 20 (3rd); Г — 200 μg Ge/kg of body weight (4th group). 1 — brain area; 2 — cortical zone; 3 — capsule; 4 — Hassall corpuscles. H&E, $\times 100$

про порушення гемолімфатичної рівноваги тканин та метаболічного гомеостазу.

У лімфатичних вузлах кишкової брижі щурів контрольної групи за малого ($\times 100$) збільшення кіркова і мозкова речовина чітко структуровані (рис. 4А). У кірковій речовині добре проглядаються різних розмірів лімфатичні вузлики (фолікули), серед яких помітно виділяються вузлики зі світлими центрами. У кірковій речовині лімфатичних вузлів тварин II і III дослідних груп, яким випоювали HGeЦ у дозі 10 та 20 мкг Ge/кг маси тіла, відзначали збільшення кількості фолікулів зі світлими центрами і широкою мантийною зоною, утвореною малими лімфоцитами (рис. 4Б, 4В). У лімфатичних вузлах щурів IV групи переважно спостерігали розпушення капсули і паренхіми (рис. 4Г). Виразена

ділятація центральних синусів, набубнявіння і десквамація синусних ендотеліальних клітин. Багато клітин перебувало в стані каріорексису. Лімфатичні фолікули мали нечітке окреслення. Розміри їх маленькі, периферійна зона витончена, а центральна — розрихлена.

У лімфатичних вузлах кишкової брижі самиць контрольної групи за збільшення в 400 разів відзначали проліферацію ретикулярних клітин і лімфоцитів. По периферії вузликів виражена зона, утворена малими лімфоцитами (рис. 5А). Паракортикальна зона щільно заповнена лімфоцитами. У лімфатичних вузлах відзначали проліферацію ретикулярних клітин і лімфоцитів. По периферії фолікул виражена зона, утворена малими лімфоцитами. М'якушеві тяжі представлені у вигляді широких шлейфів, заповнених лімфоцитами, макро-

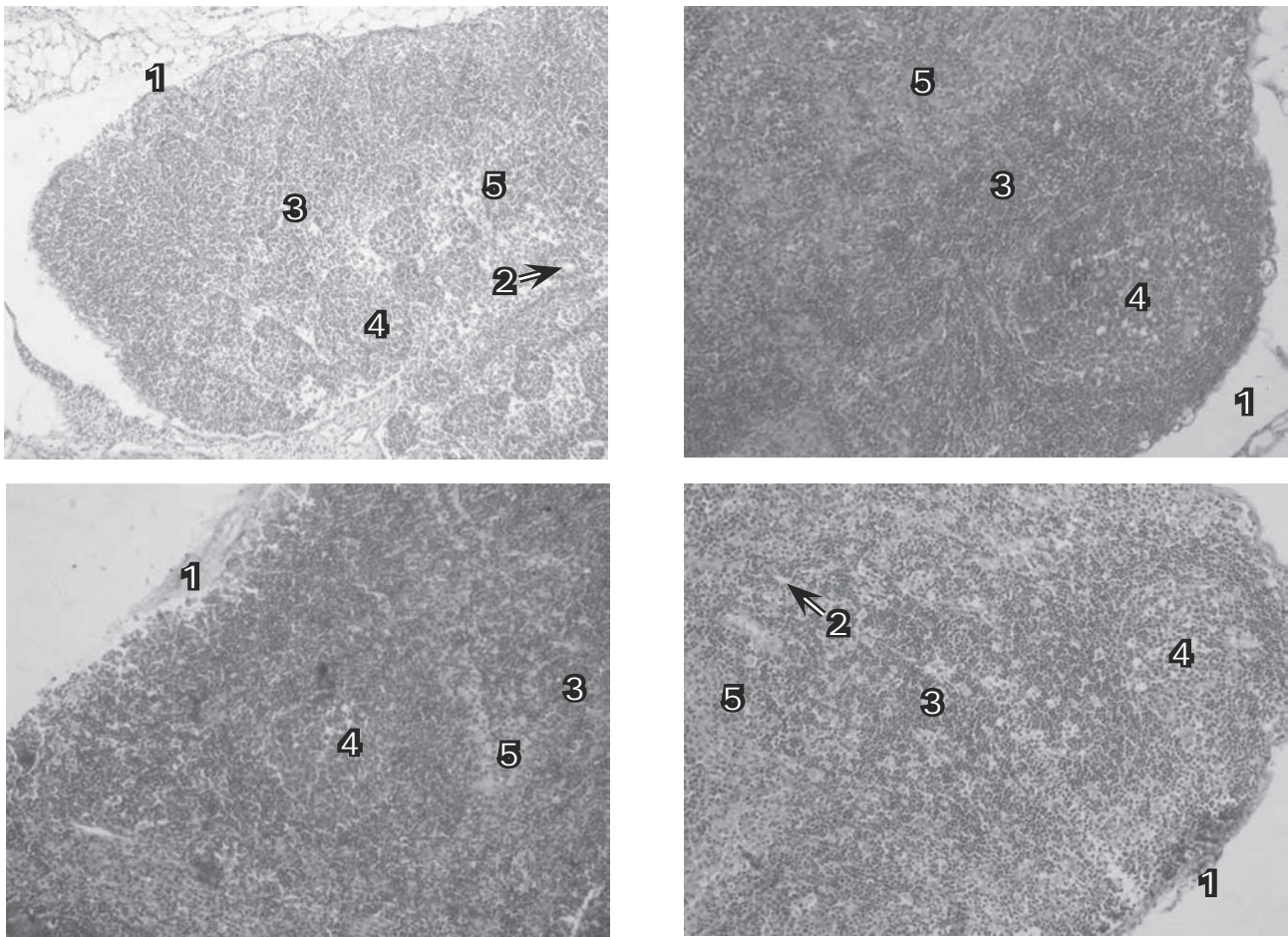


Рис. 4. Мікροструктура лімфатичного вузла кишкової брижі самиць щурів F_1 : А — контроль (I); Б — 10 (II); В — 20 (III); Г — 200 мкг Ge/кг маси тіла (IV групи). 1 — капсула; 2 — капіляри; 3 — кіркова зона; 4 — лімфоїдний вузлик з центром розмноження; 5 — мозкова зона.
Гематоксилін та еозин, $\times 100$

Fig. 4. Microstructure of the lymph node in F_1 female rats: А — control (1st); Б — 10 (2nd); В — 20 (3rd); Г — 200 μg Ge/kg of body weight (4th group). 1 — capsule; 2 — capillaries; 3 — cortical zone; 4 — lymphoid nodule with centered reproduction; 5 — brain area. H&E, $\times 100$

фагами, плазматичними клітинами. У просвіті розширених центральних синусів виявляли нейтрофільні та еозинофільні лейкоцити і десквамовані ендотеліальні клітини. Гермінативний центр сформований з лімфобластів, макрофагів, «дендритних» клітин (рис. 5Б). Відомо, що саме тут відбувається проліферація і диференціація В-клітин у незрілі плазмоцити і їх взаємодія з антигеном, «дендритними» клітинами. У центрі таких фолікулів добре помітні крупні дендритні клітини. У лімфатичних вузлах щурів II і III груп паракортикальна зона широка, густо заповнена Т-лімфоцитами. Мозкова зона з розширеними м'якушевыми тяжами, які інфільтровані лімфоцитами, плазмоцитами, плазмобластами (рис. 5Б, 5В). Дрібні лімфатичні фолікули самиць IV групи містили незначні

скупчення лімфоцитів (рис. 5Г). Інші лімфатичні фолікули мали розпушену центральну зону. При цьому слід зауважити, що в лімфатичних вузлах виражено проглядається різке зменшення загальної кількості клітин. Поодинокі виділялись невеликі вторинні лімфатичні фолікули. Паракортикальна зона звужена. Щільність лімфоцитів у паракортикальній зоні низька. Відомо, що паракортикальна пульпа є місцем реакції типу клітинного імунітету, тобто це тимусзалежна зона, яка в щурів зменшена.

М'якушеві тяжі лімфатичних вузлів тварин IV групи стоншені, розпушені, представлені у вигляді вузьких шлейфів, заповнених нечисленними лімфоцитами. У просвіті розширених центральних синусів виявляли поодинокі нейтрофільні, еозинофільні лейкоцити

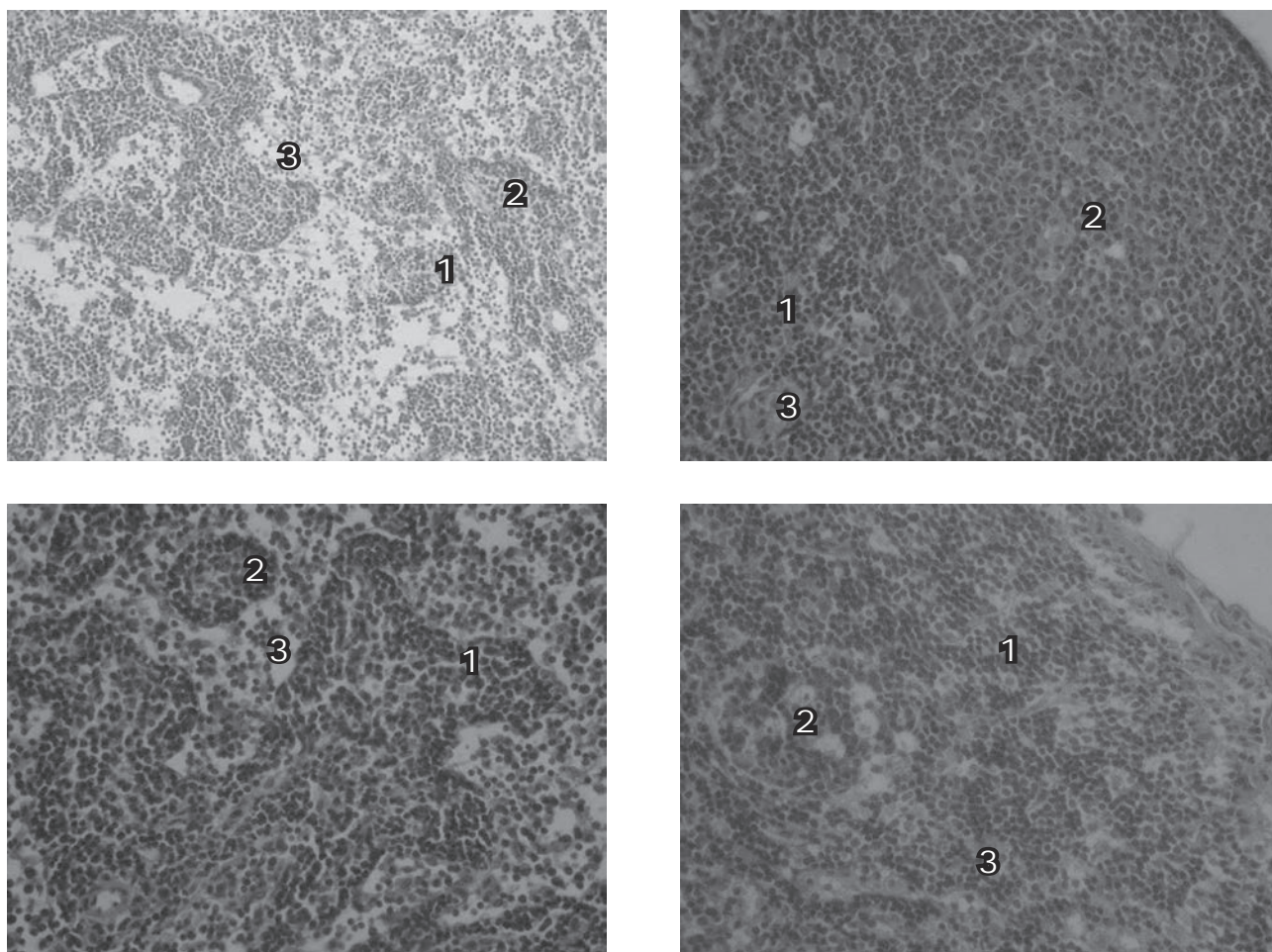


Рис. 5. Мікроструктура лімфатичного вузлика самиць щурів F_1 : А — контроль (I); Б — 10 (II); В — 20 (III); Г — 200 мкг Ge/кг маси тіла (IV групи). М'якушеві тяжі заповнені лімфоцитами, плазмобластами, макрофагами. 1 — кіркова зона; 2 — лімфоїдний вузлик з центром розмноження; 3 — мозкова зона. Гематоксилін та еозин, $\times 400$

Fig. 5. Microstructure of the lymph node in F_1 female rats: А — control (1st); Б — 10 (2nd); В — 20 (3rd); Г — 200 μ g Ge/kg of body weight (4th group). 1 — cortical zone; 2 — lymphoid nodule centered reproduction; 3 — brain area. H&E, $\times 400$

і десквамовані ендотеліальні клітини. Ймовірно, що різке розширення синусів спрямоване на посилення процесів біологічної і механічної фільтрації, пов'язаних з фагоцитозом і сповільненим відтоком лімфи через розширені синуси. Таким чином, тривале введення HGeЦ у високій дозі спричиняє різке зменшення вмісту клітин кіркової та мозкової зон у периферичних імунних органах, що може зумовлювати пригнічення імунної системи.

Характерно, що маса селезінки тварин II та III груп зменшувалась на 23,6 і 9,7 %, тоді як у IV групі збільшувалась на 11,1 % (рис. 6). Маса печінки у самиць щурів зменшувалась за дії 10 мкг Ge/кг м.т. і вірогідно ($P < 0,05$) — за 20 мкг Ge/кг маси тіла, однак випоювання

більшої кількості германію цитрату в IV групі зумовлювало збільшення її маси ($P < 0,05$).

Відзначено невірогідно виражений вплив германію цитрату у різних дозах на коефіцієнти маси селезінки та печінки (рис. 7). На це вказує тенденція до зменшення коефіцієнтів маси селезінки у II і IV групах та до збільшення у III групі. Коефіцієнти маси печінки зберігали на нижчому рівні відповідну спрямованість тенденції щодо зниження її маси у тварин II та III, але підвищення для IV дослідних груп порівняно з контролем.

Очевидно, відмінності маси селезінки і печінки самиць щурів дослідних груп більшою мірою зумовлені змінами маси їх тіла та меншою мірою — абсолютної маси їх органів.

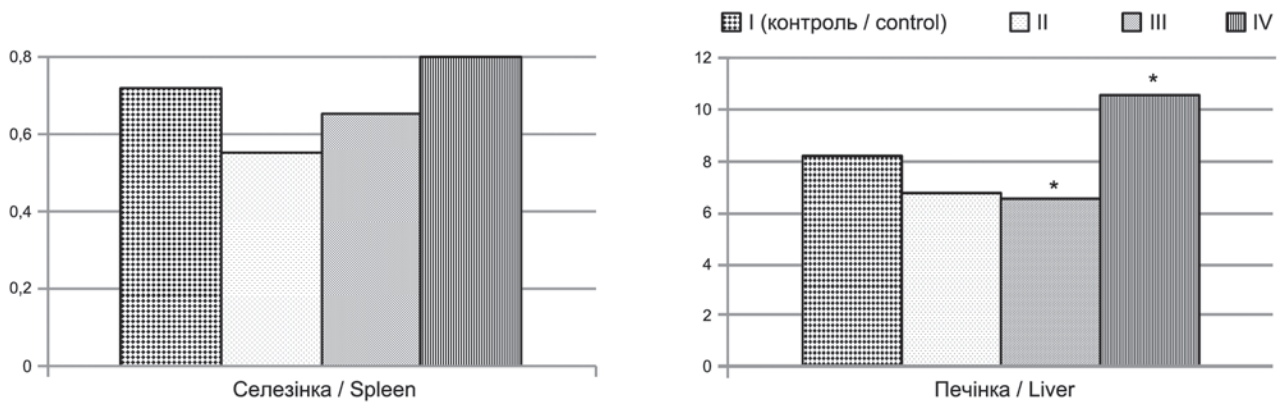


Рис. 6. Маса селезінки та печінки самиць щурів F_1 , г (n=4-5)

Fig. 6. Spleen and liver mass in F_1 female rats, g (n=4-5)

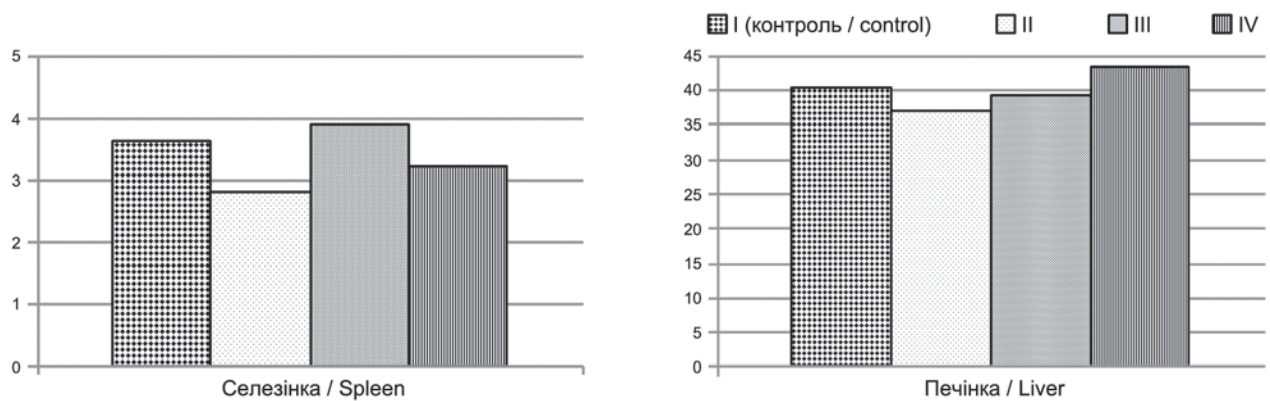


Рис. 7. Коефіцієнти маси селезінки та печінки самиць щурів F_1 , г/кг (n=4-5)

Fig. 7. Coefficients of the spleen and liver mass in F_1 female rats, g/kg (n=4-5)

Примітка: статистично вірогідні різниці враховували порівняно з I (контрольною) групою: * — $P \leq 0,05$.
 Note: the statistically significant differences were established compared to the 1st (control) group: * — $P \leq 0.05$.

Висновки

1. Застосування самицям щурів F_1 10 мкг Ge/кг маси тіла характеризувалось збільшенням об'єму білої пульпи селезінки, проте за дії 20 і 200 мкг Ge/кг маси тіла виявлено порушення гемодинаміки та розволокнення стінок судин цього органа.

2. У гістологічній структурі печінки самиць щурів F_1 за дії 10 мкг Ge/кг маси тіла спостерігалось збільшення просвіту синусоїдів, кількості округлих купферівських клітин і посилена циркуляція крові. Дія 20 мкг Ge/кг маси тіла зумовлювала збільшення розміру гепатоцитів, тоді як за 200 мкг Ge/кг маси тіла відзначено деформацію стінок вен триад і розшарування навколо них строми.

3. Дія германію цитрату у дозах 10 і 20 мкг Ge/кг маси тіла покращувала морфо-

функціональний стан тимусу у самиць F_1 з активним заселенням кіркової речовини тимоцитами і лімфоцитами, що вказує на повноцінну імунореактивну здатність органа. Випоювання щурам 200 мкг Ge/кг маси тіла спричиняло помірний набряк строми, звуження кіркової зони, внаслідок виходу Т-лімфоцитів, що могло зумовлювати зниження функціональної здатності цього імунокompетентного органа.

4. У лімфатичних вузлах кишкової брижі самиць щурів за дії 10 і 20 мкг Ge/кг маси тіла відзначено збільшення кількості вузлів 2-го порядку, насичених малими лімфоцитами з центрально розміщеними дендритними клітинами. У тварин, які отримували 200 мкг Ge/кг маси тіла, виражене зменшення кількості таких клітин.

5. Застосування різних кількостей германію цитрату зумовлювало вірогідне змен-

шення маси печінки за дії 20 мкг Ge/кг маси тіла і її збільшення за 200 мкг Ge порівняно з контролем, проте зміни маси селезінки і коефіцієнтів маси цих органів у тварин III і IV груп не були вірогідними.

Перспективи подальших досліджень.

Отримані результати дають підставу вважати перспективними дослідження структури внутрішніх органів потомства самиць щурів F₁ за дії різних доз наногерманію цитрату у поєднанні з вивченням функцій інших систем їх організму.

1. Chunjiang Tan, Lu Xiao, Wenlie Chen, Songming Chen. Germanium in ginseng is low and causes no sodium and water retention or renal toxicity in the diuretic-resistant rats. *Experimental Biology and Medicine*, 2015, 240, pp. 1505–1512.

2. Fedoruk R. S., Khrabko M. I., Dolaychuk O. P., Tsap M. M. The growth and development of the F₁ rats when watering them, and female-mothers of different doses of germanium citrate. Collection of works of scientific symposium with international participation “Zootechnical science — an important factor for the European type of the agriculture”, Moldova, Maximovca, 2016, pp. 780–785.

3. Fedoruk R. S., Khrabko M. I., Tsap M. M., Martsynko O. E. Growth, development and reproductive function of female rats and their offspring viability at the conditions of the watering of different doses of citrate germanium. *The Animal biology*, 2016, vol. 18, no. 3, pp. 97–106. DOI: 10.15407/animbiol18.03.097. (in Ukrainian)

4. Flyd O. D., Gard T. K., Vernadsky A., Mironov V. F. *Connections of pentaco-ordinated Germanium. I. Hermotsyny, hermolany and hermokan*. ZHOH, 2008, pp. 2745–2750. (in Russian)

5. Jeyaraman V., Sellappa S. *In vitro* anticancer activity of organic germanium on human breast cancer cell line (MCF-7). *Journal of Current Pharmaceutical Research*, 2011, vol. 5 (1), pp. 39–41.

6. Khrabko M. I., Fedoruk R. S. Growth and development of F₁ male rats organism and its immunophysiological activity during the period watering them

different doses of nanotechnology and chemically synthesized germanium citrate. *Bulletin of Kyiv National Taras Shevchenko University. Problems of regulation of physiological functions*, 2016, vol. 2 (21), pp. 39–43. (in Ukrainian)

7. Kotsjumbas G., Tesarivska U., Humenetska M., Shumska M. Hematological parameters and morphological characteristics of the spleen in female rats F₁ under influence nanohermanium citrate, used in different doses. *Scientific Messenger LNUVMBT named after S. Z. Gzhytsky*, 2017, vol. 19, no. 77, pp. 45–50.

8. Kresyun V. I., Shemonayeva K. F., Vidavska A. G. Pharmacological characterization of compounds of germanium. *Clinical Pharmacy*, 2004, no. 4, pp. 65–68. (in Ukrainian)

9. Kudrin A. V., Skalny A. V., Larks A. A., Rocky M. G., Gromova O. A., Germanium and immune response. In: *Immunopharmacology microelements*. Moscow, KMC Publ., 2000, 386 p. (in Russian)

10. Law of Ukraine no. 3447-IV “On protection of animals from cruelty”. Supreme Council of Ukraine, Official. kind., 2006, 27, 990, 230 p. (Library of official publications).

11. Lin C. H., Chen T. J., Hsieh Y. L., Jiang S. J., Chen S. S. Kinetics of germanium dioxide in rats. *Toxicology*, 1999, vol. 132 (2–3), pp. 147–153.

12. Lukevics E. J., Gard T. K., Ignatovich L. M., Mironov F. V. *The biological activity of compounds of germanium*. Riga Zynatne. 1990, 191 p.

13. Stadnik A. M., Byts G. A., Stadnyk O. A. The biological role of germanium in animals and humans. *Sci. Herald LNAV named after S. Z. Gzhytsky*, 2006, vol. 2 (1), pp. 174–185. (in Ukrainian)

14. Thayer J. S. Germanium compounds in biological systems. *Rev. Silicon. Germanium. Tin. Lead Compd.*, 1985, vol. 8 (2–3), pp. 133–155.

15. Ukraine patent for utility model number 38391. IPC (2006): C07C 51/41, C07F 5/00, C07F 15/00, C07C 53/126 (2008.01), C07C 53/10 (2008.01), A23L 1/00, B82B 3/00. Method metal carboxylates “Nanotechnology receiving metal carboxylates”. Kosinov M. V., Kaplunenko V. G. Publish. 12.01.2009, Bull. no. 1. (in Ukrainian)

16. Vlizlo V. V., Fedoruk R. S., Ratych I. B. *Laboratory methods of investigation in biology, stock-breeding and veterinary*. A reference book; Edited by V. V. Vlizlo. Lviv, Spolom, 2012, 764 p. (in Ukrainian)