

## ОСОБЛИВОСТІ МАКРО-МІКРОСКОПІЧНОЇ СТРУКТУРИ ФУНКЦІОНАЛЬНИХ СЕГМЕНТІВ ПАРЕНХІМИ ЛІМФАТИЧНИХ ВУЗЛІВ У КРОЛІВ М'ЯСНОГО НАПРЯМУ ВИКОРИСТАННЯ

П. М. Гаврилін, І. І. Гіберт  
nanulay2018@gmail.com

Дніпропетровський державний аграрно-економічний університет,  
вул. Сергія Єфремова, 25, м. Дніпро, 49600, Україна

*Встановлено особливості гістоархітекτονіки функціональних зон та сегментів у лімфатичних вузлах статевозрілих кролів м'ясного напрямку використання на прикладі кролів кросу Hyplus. Соматичні лімфатичні вузли кролів представлені щільними, компактними утвореннями, повністю відокремленими, тоді як вісцеральні — множинним скупченням різних за розміром вузлів, які утворюють пакети або грона в жировій тканині, не створюючи конгломератів. Лімфоїдна паренхіма характеризується чітко вираженою морфологічною полярністю, з наростанням її обсягу та щільності в напрямку устя приносящих лімфатичних судин, з формуванням щільної кіркової і розрідженої мозкової речовини вузлів.*

*Паренхіма вузлів поділяється на відокремлені кірковими синусами або капсулярними трабекулами сегменти чи компартменти. Визначено, що для сегментів лімфатичних вузлів характерна полярна будова, їхній розширений полюс сформований з одиниць глибокої кори та розміщеними навколо цих одиниць лімфатичних вузликів; протилежний, більш звужений край сегмента, побудований із мозкових тяжів та лімфатичних просторів між ними (мозкових синусів). На периферії одиниць глибокої кори лімфатичні вузлики мають округло-овальну форму, а в ділянці мозкових тяжів — округло-циліндричну. Система синусів досить розвинута, організована як «система зрошення», що зв'язує кожну судину з чітко визначеним функціональним відділенням, утворюючи широкі лабіринти, які найкраще виражені у вісцеральних лімфатичних вузлах, у мозкових синусах, що, імовірно, пов'язано зі значнішим антигенним навантаженням. У лімфатичних вузлах кролів основою для кожної лімфоїдної часточки є центри одиниць глибокої кори з реактивними центрами проліферації Т-лімфоцитів, їхня периферія представлена зоною транзиту лімфоцитів і лімфатичними вузликами. Дистально одиниці глибокої кори межують з мозковими тяжами.*

**Ключові слова:** КРОЛІ, ЛІМФАТИЧНИЙ ВУЗОЛ, СТРУКТУРНО-ФУНКЦІОНАЛЬНІ ЗОНИ, СИНУСИ, ОДИНИЦІ ГЛИБОКОЇ КОРИ, СЕГМЕНТИ, ПАРАКОРТЕКС, КОМПАРТМЕНТ, МОЗКОВІ ТЯЖІ, ЛІМФАТИЧНІ ВУЗЛИКИ

## PECULIARITIES OF THE MACRO-MICROSCOPIC STRUCTURE OF FUNCTIONAL SEGMENTS OF LYMPHATIC NODES PARENCHYMA IN MEAT-PRODUCING RABBITS

P. M. Gavrilin, I. I. Gibert  
nanulay2018@gmail.com

Dnipropetrovsk State Agro-Economical University,  
25 Akad. Serhey Efremov str., Dnipro 49600, Ukraine

*The features of histoarchitectonics of functional zones and segments in the lymph nodes of mature meat rabbits have been established on the example of Hyplus cross rabbits. Somatic lymph nodes of rabbits are represented by dense, compact formations, completely isolated, while visceral — a plurality of aggregations of different sized nodes that form packets or clusters in adipose tissue, without creating conglomerates. Lymphoid parenchyma is characterized by a pronounced morphological polarity, with an increase in its volume and density in the direction of the mouth of the tiny lymphatic vessels, with the formation, respectively, of a dense cortical and rarefied cerebellum of the nodes.*

*Parenchyma nodes are divided into segregated cortical sinuses and trabeculae segments or compartments. It is determined that for the segments of the lymph nodes the polar structure is characteristic, their extended pole is formed from the deep cortex units and located around these units of the lymph nodes, the opposite, more narrowed edge of the segment, constructed from brains and lymphatic spaces between them (medullar sinuses). On the periphery of the deep crust units, the lymphatic nodules are round-oval in shape, and in the region of the*

*cerebral cords — round-cylindrical. The sine system is sufficiently developed, organized as an "irrigation system" that connects each vessel with a clearly defined functional compartment, forming wide labyrinths that are better expressed in the visceral lymph nodes, in the brain sines, which is probably associated with a more significant antigenic load. In the lymph nodes of rabbits, the basis of each lymphoid lobe is the centers of deep crust units with reactive centers of proliferation of T-lymphocytes, their periphery is represented by the lymphocyte transit zone and lymph nodes the deep crust units border with the cerebral cords.*

**Keywords:** RABBITS, LYMPH NODE, STRUCTURAL-FUNCTIONAL ZONES, SINUSES, DEEP CORTEX UNITS, SEGMENTS, PARACORTEX, COMPARTMENT, CEREBRAL GRAFTS, LYMPH NODES

## ОСОБЕННОСТИ МАКРО-МИКРОСКОПИЧЕСКОЙ СТРУКТУРЫ ФУНКЦИОНАЛЬНЫХ СЕГМЕНТОВ ПАРЕНХИМЫ ЛИМФАТИЧЕСКИХ УЗЛОВ У КРОЛИКОВ МЯСНОГО НАПРАВЛЕНИЯ ИСПОЛЬЗОВАНИЯ

П. Н. Гаврилин, И. И. Гиберт  
nanulay2018@gmail.com

Днепропетровский государственный аграрно-экономический университет,  
ул. Сергея Ефремова, 25, г. Днепр, 49600, Украина

*Установлены особенности гистоархитектоники функциональных зон и сегментов у лимфатических узлах половозрелых кроликов мясного направления использования на примере кроликов кросса Нурплус. Соматические лимфатические узлы кроликов представлены плотными, компактными образованиями, полностью обособленными, в то время как висцеральные — множественным скоплением различных по размеру узлов, образующих пакеты или гроздь в жировой ткани, не создавая конгломератов. Лимфоидная паренхима характеризуется четко выраженной морфологической полярностью, с нарастанием ее объема и плотности в направлении устья приносящих лимфатических сосудов, с формированием, соответственно, плотной коры и разреженного мозгового вещества узлов.*

*Паренхима узлов делится на отделенные корковыми синусами или капсулярными трабекулами сегменты или компартменты. Определено, что для сегментов лимфатических узлов характерно полярное строение, их расширенный полюс сформирован из единиц глубокой коры и размещенными вокруг этих единиц лимфатических узелков; противоположный, более суженный край сегмента, построенный из мозговых тяжей и лимфатических пространств между ними (мозговых синусов). На периферии единиц глубокой коры лимфатические узелки имеют округло-овальную форму, а в области мозговых тяжей — округло-цилиндрическую. Система синусов достаточно развита, организованная как «система орошения», что связывает каждую сосуд с четко определенным функциональным отделением, образуя широкие лабиринты, которые лучше выражены в висцеральных лимфатических узлах, в мозговых синусах, что, вероятно связано с более значительной антигенной нагрузкой. В лимфатических узлах кроликов основой каждой лимфоидной дольки есть центры единиц глубокой коры с реактивными центрами пролиферации Т-лимфоцитов, их периферия представлена зоной транзита лимфоцитов и лимфатическими узлами. Дистально единицы глубокой коры граничат с мозговыми тяжами.*

**Ключевые слова:** КРОЛИКИ, ЛИМФАТИЧЕСКИЙ УЗЕЛ, СТРУКТУРНО-ФУНКЦИОНАЛЬНЫЕ ЗОНЫ, СИНУСЫ, ЕДИНИЦЫ ГЛУБОКОЙ КОРЫ, СЕГМЕНТЫ, ПАРАКОРТЕКС, КОМПАРТМЕНТ, МОЗГОВЫЕ ТЯЖИ, ЛИМФАТИЧЕСКИЕ УЗЕЛКИ

Згідно з сучасними уявленнями, лімфатичні вузли представлені як основні компоненти імунної системи, функціональні властивості яких охоплюють не тільки фільтраційну функцію, а й фагоцитоз та продукування антитіл [20, 22]. Лімфатичні вузли також сприяють проліферації та рециркуляції лімфоцитів [14]. Забезпечуючи антигенний

контроль усіх рідин організму, за рахунок формування скупчених лімфоцентрів у різноманітних його частинах вони повністю адаптовані до потенційного імунного навантаження [11, 12]. На сьогодні вже доведено, що для лімфатичних вузлів ссавців характерним є як регіонарна спеціалізація паренхіми, так і її внутрішньоорганна диференціація, що в мор-

фологічному аспекті має прояв у часточковій структурі [4, 5, 8].

Відсутність єдиної узагальненої термінології для визначення структурних одиниць паренхіми в лімфатичних вузлах призводить до розбіжностей у наукових гіпотезах та інтерпретації результатів експериментів загалом. У науковому світі використовують декілька визначень для структурно-функціональних одиниць паренхіми лімфатичних вузлів — як компартменти [19], так і лімфоїдні часточки [9, 23].

Дослідження морфології лімфатичних вузлів завжди привертало увагу завдяки їхній важливій ролі в діагностиці багатьох захворювань. Тому багато досліджень було проведено на лімфатичній системі тварин — таких, як свині [21], бики [8], вівці [17], а також лабораторні тварини — хом'яки, миші й щури [13, 16]. Кролі також використовувалися як експериментальні тварини і їхні лімфатичні вузли є важливим предметом для дослідників [3, 15, 20]. Водночас дослідження лімфовузлів кролів обмежені грудною й черевною порожнинами, а також зосереджені на загальній гістологічній інформації [2, 10]. З іншого боку, проведено низку досліджень [15, 20] з морфометрії лімфатичних вузлів без визначення породи чи кросу кролів. Проблема визначення особливостей морфології та морфогенезу лімфатичних вузлів кролів останнім часом набула особливої актуальності у зв'язку зі значним збільшенням обсягів виробництва м'яса кролів в Україні, за рахунок розведення м'ясних кросів, з яких найбільш поширеним є крос *Huplus*.

Метою роботи було визначити закономірності структурно-функціональної організації паренхіми лімфатичних вузлів у статевозрілих кролів кросу *Huplus* і встановити особливості часточкової будови паренхіми цих органів.

### Матеріал і методи

Досліджували соматичні (підколінні, підщелепні, пахвові) і вісцеральні (каудальні брижові, каудальні середостінні та каудальні шлункові) лімфатичні вузли кролів кросу *Huplus* 90-добового віку, відібрані методом анатомічного препарування та досліджені з використанням комплексу класичних гістологічних методів (фіксація, уцілювання і забарвлення).

Структурно-функціональні зони лімфоїдної паренхіми лімфатичних вузлів — кіркове плато, паракортекс (одиниці глибокої кори), лімфатичні вузлики, мозкові тяжі й особливості їхнього розміщення в сегментах виявляли за допомогою методики імпрегнації тотальних серединних зрізів лімфатичних вузлів сріблом за Футом в авторській модифікації [7], враховуючи специфічність архітекτονіки сіток ретикулярних волокон у кожній зоні органів. Мікроскопічну характеристику функціональних зон та сегментів лімфатичних вузлів, а також їхніх структурних перетворень визначали з використанням мікроскопів *МБС-10* і *Olimpus CX 41* на гістопрепаратах, забарвлених гематоксилином і еозином.

### Результати й обговорення

На органному рівні структурної організації лімфатичні вузли кролів мають вигляд щільних компактних утворень. Соматичні лімфатичні вузли кроля — повністю відокремлені, поодинокі органи, тоді як вісцеральні характеризуються множинним скупченням різних за розміром лімфатичних вузлів, утворюючи або великі пакети (брижові лімфатичні вузли), щільно розміщені в жировій тканині, або грона (середостінні лімфатичні вузли) не утворюючи при цьому конгломератів.

Гістоархітектоніка лімфоїдної паренхіми в лімфатичних вузлах кролів характеризується чітко вираженою морфологічною полярністю, що проявляється наростанням її обсягу та щільності в напрямку приносних лімфатичних судин з формуванням, відповідно, щільної кіркової і розрідженої мозкової речовини вузлів. Унаслідок цього основні функціональні зони паренхіми вузлів наближені до підкапсулярного синусу. При мікроскопічному дослідженні тотальних гістопрепаратів лімфатичних вузлів встановлено, що вони побудовані за єдиним принципом і становлять сукупність функціональних зон лімфоїдної паренхіми та мають специфічну архітектоніку сіток ретикулярних волокон, які розташовуються один стосовно одного у певному порядку, утворюючи функціональні сегменти або компартменти вузлів.



У паракортикальній зоні лімфатичних вузлів сітки ретикулярних волокон утворюють комірчасті багатокутні осередки, архітектоніка ретикулярного остова кіркового плато має вигляд щільного тонкого сплетіння, а мозкові тяжі — неоднорідного дрібнокоміркового переплетіння. Лімфатичні вузлики характеризуються чітко вираженим гетерогенним аргірофільним каркасом, мантия вузликів побудована специфічно сконцентрованими ретикулярними кошиками, що в центральних ділянках утворює рідку сітку великих вічок, які у вторинних вузликах зазнають дегенерації і мають вигляд окремих фрагментів тонких слабо звивистих волокон [6].

Просторова структура функціональних сегментів лімфатичних вузлів у кролів визначається формою одиниць, що їх утворюють і формують пірамідальний сегмент з розширенням, наближеним до крайового синусу. Основою розширеного полюса кожного функціонального сегмента є прямокутно-овальна паракортикальна зона (одиниця глибокої кори). Периферія одиниць глибокої кори представлена паракортикальними тяжами.

За сучасними дослідженнями центри одиниць глибокої кори відносять до Т-залежної зони, навколо якої сформована В-залежна (лімфатичні вузлики) і змішана зона (мозкові тяжі) [1, 18].

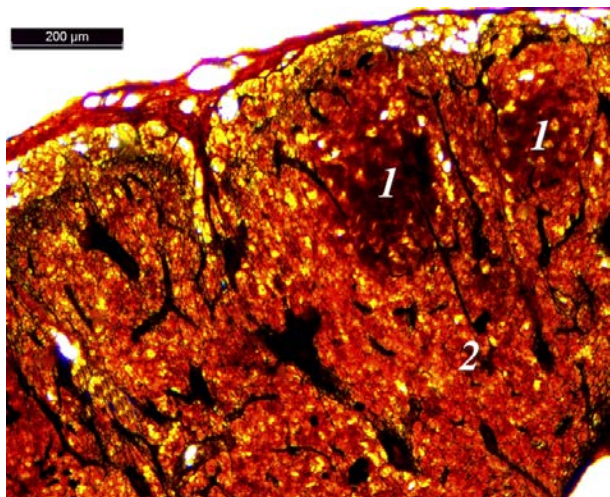


Рис. 1. Компартмент паренхіми підколінного лімфатичного вузла: 1 — лімфатичні вузлики, 2 — центр одиниць глибокої кори. Імпрегнація азотнокислим сріблом

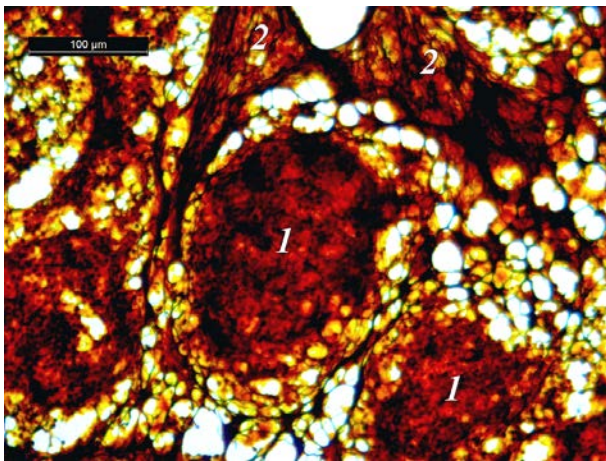
Fig. 1. Compartment of the parenchyma of the popliteal lymph node: 1 — lymphatic nodules, 2 — center of deep cortex units. Silver nitrate impregnation

Узагальнюючи дані, можна визначити полярну будову сегментів, тобто розширений полюс сформований з одиниць глибокої кори та дифузно розміщеними лімфатичними вузликами, тоді як протилежний більш звужений, побудований із мозкових тяжів та лімфатичних просторів між ними (мозкових синусів) (рис. 1).

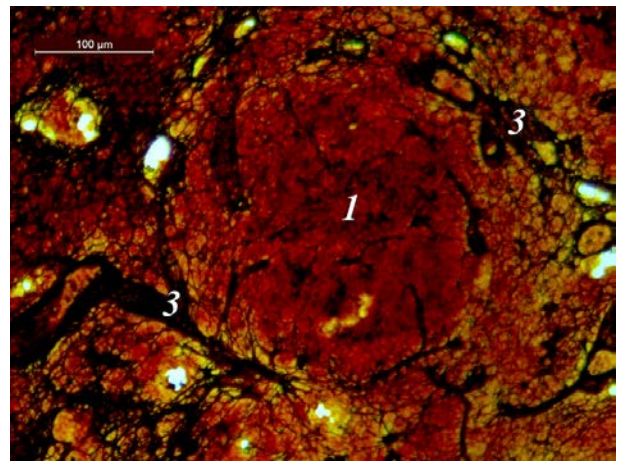
Лімфатичні вузли кролів — це полісегментні органи зі сформованим сполучнотканинним каркасом, який формується з тонкої капсули, ворітного потовщення та вираженої системи септальних трабекул — внутрішніх перемичок, що визначають межі окремих сегментів вузла. Залежно від локалізації, визначається переважання трабекул тієї чи іншої групи. Зважаючи на розташування паракортикального центру (ядра), у кролів більш розвинені капсулярні трабекули, на відміну від ворітних. Функціональні сегменти лімфатичних вузлів є повністю або частково відокремленими.

Морфологічна консолідація функціональних сегментів у лімфатичних вузлах з утворенням загального сполучнотканинного каркасу формує специфічну гістоархітекtonіку їх лімфоїдної паренхіми. На тотальних серединних зрізах одиниць глибокої кори розміщуються рівномірно в один шар вздовж крайового синуса. Лімфатичні вузлики розташовані на периферії одиниць глибокої кори на різних рівнях, формуючись як у кірковому плато, так і в паракортикальних тяжах. Більшість із них округло-овальної форми різного розміру, найбільші розміщені в кірковому плато, а найменші — у паракортикальних тяжах (рис. 2.).

У функціональних сегментах соматичних лімфатичних вузлів лімфатичні вузлики формуються у кірковому плато та в паракортикальних тяжах, як правило, на межі з інтерфолікулярною зоною (кіркове плато). У вісцеральних лімфатичних вузлах лімфатичні вузлики в межах лімфоїдної часточки відрізняються вираженим різномірним типом розташування. Вузлики у вісцеральних лімфатичних вузлах формуються уздовж усіх без винятку синусів, у корковому плато вздовж крайового синуса, у паракортикальних тяжах вздовж кіркових проміжних синусів та в мозкових тяжах — вздовж мозкових синусів. (рис. 3).



а



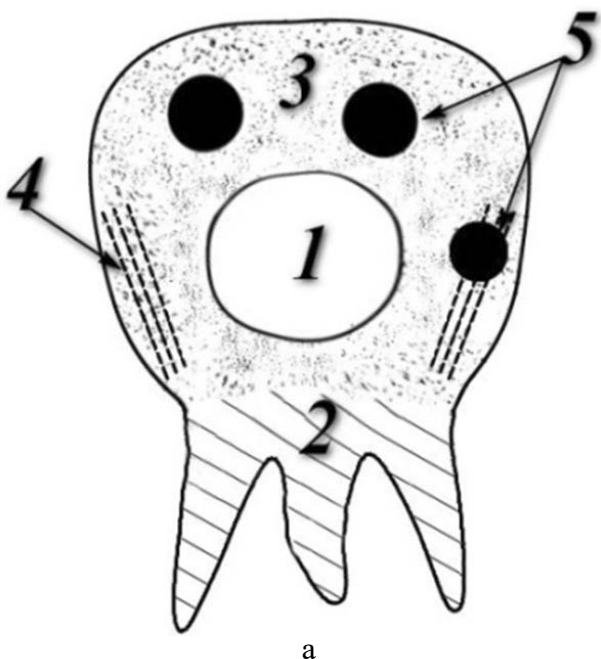
б

Рис. 2. Лімфатичні вузлики (1), розміщені в мозкових тяжах (2), між мозковими синусами брижового лімфатичного вузла (а) та в паракортикальних тяжах (3) підколінного лімфатичного вузла (б). Імпрегнація азотнокислим сріблом

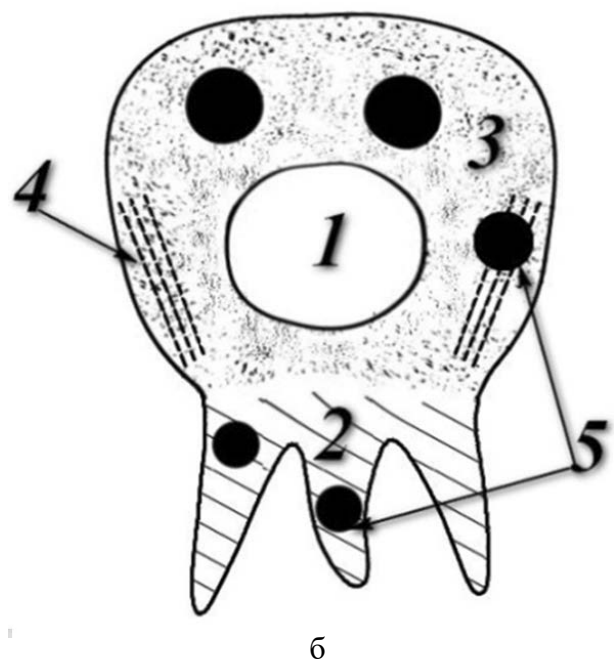
Fig. 2. Lymphatic nodules (1) that are located in the medullary cords (2), between the medullary sinuses of the lymph node (а), and in the paracortical cords (3) of the popliteal lymph node (б). Impregnation with silver nitrate

Гістоархітектоніка лімфоїдної паренхіми у ЛВ кроля має характерну морфологічну полярність, яка виражена в щільному накопиченні лімфоцитів у кірковій зоні та розрідженій мозковій речовині вузлів. Зважаючи на це, основні функціональні зони паренхіми ЛВ кролів спрямовані до крайового синусу у зв'язку зі специфікою лімфодинаміки.

Система синусів досить розвинута, представлена крайовими, проміжними, мозковими та організована як «система зрошення», що зв'язує кожен судину з чітко визначеним функціональним відділенням, утворюючи широкі лабіринти, які найкраще виражені у вісцеральних лімфатичних вузлах, у мозкових синусах; це пов'язано зі значним антигенним навантаженням.



а



б

Рис. 3. Схема лімфоїдних часточок соматичних(а) та вісцеральних(б) лімфатичних вузлів: 1 — центр одиниці глибокої кори, 2 — мозкові тяжі, 3 — кіркове плато, 4 — паракортикальні тяжі, 5 — лімфатичні вузлики

Fig. 3. Outline of lymphoid lobules of the somatic (а) and visceral (б) lymph nodes: 1 — center of the deep cortex, 2 — medullary cords, 3 — cortical plateau, 4 — paracortical cords, 5 — lymphatic nodules



## Висновки

1. Гістоархітектоніка лімфоїдної паренхіми в лімфатичних вузлах кролів характеризується чітко вираженою морфологічною полярністю, що проявляється наростанням її обсягу та щільності в напрямку приносящих лімфатичних судин, з формуванням щільної кіркової і розрідженої мозкової речовин вузлів.

2. Лімфатичні вузли побудовані за єдиним принципом і формують сукупність функціональних зон лімфоїдної паренхіми, кожна з яких має специфічну архітекtonіку ретикулярних волокон. Функціональні зони розміщуються один стосовно одного у певному порядку, утворюючи функціональні сегменти або компартменти вузлів, які в кролів гібридних кросів, на відміну від більшості продуктивних тварин, розташовані в один ряд вздовж крайового синуса.

3. На розширеному полюсі часточок вздовж крайового синуса розташовується кіркове плато з лімфатичними вузликами (поверхнева кора) й одиниці глибокої кори (глибока кора), тоді як їхня верхівка формується з мозкових тяжів.

4. На периферії одиниць глибокої кори лімфатичні вузлики мають округло-овальну форму, а в ділянці мозкових тяжів — округло-циліндричну.

5. Система синусів досить розвинута, організована як «система зрошення», що зв'язує кожну судину з чітко визначеним функціональним відділенням, утворюючи широкі лабіринти, які найкраще виражені у вісцеральних лімфатичних вузлах, у мозкових синусах; це, імовірно пов'язано зі значнішим антигенним навантаженням.

6. У лімфатичних вузлах кролів основою для кожної лімфоїдної часточки є реактивні центри проліферації Т-лімфоцитів, їхня периферія представлена зоною транзиту лімфоцитів і лімфатичними вузликами, дистально одиниці глибокої кори межують із мозковими тяжами.

### Перспективи подальших досліджень.

Майбутні дослідження будуть спрямовані на вивчення зміни мікротопографії та клітинного складу лімфатичних вузлів кролів кросу *Hyplus* у віковому аспекті з моменту народження до настання фізіологічної зрілості.

1. Capece T., Kim M. The Role of Lymphatic Niches in T Cell Differentiation. *Molecules and Cells*, 2016, vol. 39, no. 7, pp. 515–523. DOI: 10.14348/molcells.2016.0089.

2. Furuta W. An experimental study of lymph node regeneration in rabbits. *American Journal of Anatomy*, 1947, vol. 80, issue 3, pp. 437–505. DOI: 10.1002/aja.1000800305.

3. Gavrilin P. N., Gibert I. I. The study of topography features and macro structure of the lymph nodes of rabbits for meat use (cross *Hyplus*). *Science and Technology Bulletin*, 2016, vol. 4, pp. 12–17. (in Ukrainian)

4. Gavrilin P. N., Lieshchova M. A., Gavrilina O. G., Boldyreva T. F. Prenatal morphogenesis of compartments of the parenchyma of the lymph nodes of domestic cattle (*Bos taurus*). *Regulatory Mechanisms in Biosystems*, 2018, vol. 9, no. 1, pp. 95–104. DOI: 10.15421/021814. (in Ukrainian)

5. Gavrilin P. N., Lieshchova M. A. The morphological aspects of zonal functional specialization of peripheral lymphoid organs parenchyma of the mature productive mammals in the prenatal ontogenesis. *Visnyk of Zhytomyr National Agroecological University*, 2008, vol. 21, no. 2, pp. 15–22. (in Ukrainian)

6. Gavrilin P. N., Lieshchova M. A., Tishkina N. N. Peculiarities of morphogenesis the functional segments of lymphatic nodes in the productive maturity mammals. *Science and Technology Bulletin*, 2012, vol. 1, pp. 23–26. (in Ukrainian)

7. Gavrilin P. N. Modification of the silver impregnation method according to Fut histotopograms of hemopoietic organs made on a microtome cryostat. *Journal of Morphology*, 1999, vol. 5, no. 1, pp. 106–108. (in Russian)

8. Gavrilin P. N., Prokushenkova O. H., Masyuk D. N., Perepechaeva N. H. Peculiarities of structural and functional organization of Domestic Bull's lymph nodes parenchyma (*Bos primigenius taurus* L.). *National University of Life and Environmental Sciences of Ukraine*, 2013, vol. 188, no. 1, pp. 92–101. (in Ukrainian)

9. Gretz J. E., Anderson C. C., Shaw S. Cords, channels, corridors and conduits, critical architectural facilitating cell interactions in the lymph node cortex. *Immunological Reviews*, 1997, vol. 156, issue 1, pp. 11–24. DOI: 10.1111/j.1600-065X.1997.tb00955.x

10. Hellman T. Lymphatic vessels, lymph nodes and lymph nodes. *Der mikroskopischen Anatomie des Menschen*, Berlin, 1930, vol. 6, pp. 282–386.

11. Houston S. A., Cerovic V., Thomson C., Brewer J., Mowat A. M., Milling S. The lymph nodes draining the small intestine and colon are anatomically separate and immunologically distinct. *Mucosal Immunology*, 2016, vol. 9, no. 2, pp. 468–478. DOI: 10.1038/mi.2015.77.

12. Ikomi F., Kawai Y., Ohhashi T. Recent Advance in Lymph Dynamic Analysis in Lymphatics and Lymph Nodes. *Annals of Vascular Diseases*, 2012, vol. 5, issue 3, pp. 258–268. DOI: 10.3400/avd.ra.12.00046.

13. Iwasaki R., Mori T., Ito Y., Kawabe M., Murakami M., Maruo K. Computed Tomographic Evaluation of Presumptively Normal Canine Sternal Lymph

Nodes. *Journal of the American Animal Hospital Association*, 2016, vol. 52, issue 6, pp. 371–377. DOI: 10.5326/JAAHA-MS-6520.

14. Jia L., Xie Z., Zheng J., Liu L., He Y., Liu F., He Y. Morphological Studies of Lymphatic Labyrinths in the Rat Mesenteric Lymph Node. *The Anatomical Record: Advances in Integrative Anatomy and Evolutionary Biology*, 2012, vol. 295, issue 8, pp. 1291–1301. DOI: 10.1002/ar.22509.

15. Marasulov A. A. Morphology of organs and tissues of the immune system in rabbits in the age aspect. Avtoref. of dis. cand. biol. scie. Kyrgyz National Agrarian University, Bishkek, 2011, 26 p. (in Russian)

16. Palm A. E., Friedrich H. C., Kleinau S. Nodal marginal zone B cells in mice: a novel subset with dormant self-reactivity. *Scientific Reports*, 2016, vol. 6, no. 1, pp. 1–11. DOI: 10.1038/srep27687.

17. Prokushenkova E. G., Chaban P. V. Features of macro-microscopic structure of the parenchyma of the lymph nodes of sheep domestical. *Science and Technology Bulletin*, 2014, vol. 2, pp. 12–17. (in Ukrainian)

18. Rouse R. V., Reichert, R. A., Gallatin W. M., Weissman I. L., Butcher E. C. Localization of lymphocyte subpopulations in peripheral lymphoid organs: Di-

rected lymphocyte migration and segregation into specific microenvironments. *American Journal of Anatomy*, 1984, vol. 170, issue 3, pp. 391–405. DOI: 10.1002/aja.1001700313.

19. Sainte-Marie G. The Lymph Node Revisited: Development, Morphology, Functioning, and Role in Triggering Primary Immune Responses. *The Anatomical Record: Advances in Integrative Anatomy and Evolutionary Biology*, 2010, vol. 293, issue 2, pp. 320–337. DOI: 10.1002/ar.21051.

20. Sapin M. R., Jurina N. A., Etingen L. E. *Lymph node*. Moscow, Medicine 1978, 272 p. (in Russian)

21. Tishkina N. M. Regularities of the structural and functional organization of parenchyma of lymph nodes in newborn piglets. *Scientific Journal of Veterinary Medicine*, 2005, vol. 33, pp. 260–266. (in Ukrainian)

22. Vyrenkov Y. E., Shishlo V. K., Antropova J. G., Ryzhova A. V. Contemporary data on the structural and functional organization of the lymph node. *Morphology*, 1995, vol. 3, pp 34–40. (in Russian)

23. Willard-Mack C. L. Normal Structure, Function, and Histology of Lymph Nodes. *Toxicologic Pathology*, 2006, vol. 34, no. 5, pp. 409–424. DOI: 10.1080/01926230600867727.