

УДК 616.717/718-089.1:541.64]-089.168.1-07

О.Г. Дудко

МЕТОДИКА ОЦІНКИ РЕЗУЛЬТАТІВ ПОЛІМЕРНОГО ОСТЕОСИНТЕЗУ

Буковинський державний медичний університет, м. Чернівці

Резюме. У статті наведено методику оцінки найближчих та віддалених результатів полімерного остеосинтезу, визначено основні критерії оцінки, запропоновано бальну шкалу оцінки результатів. Проаналізовано досвід застосування фіксаторів, виготовлених із П-12 для остеосинтезу переломів кінцівок різних локалізацій, описано особливості клінічної та рентгенологічної картини, обгрунтовано доцільність КТ та МРТ дослід-

ження у віддалені терміни. Зазначена методика може застосовуватися для оцінки результатів остеосинтезу конструкціями, виготовленими з різноманітних металевих та інших конструкційних матеріалів.

Ключеві слова: біоінертні полімери, остеосинтез, поліамід-12, віддалені результати.

Вступ. Останнім часом значно зросла кількість оперативних втручань при лікуванні пошкоджень опорно-рухового апарату. Найбільш поширеним серед них є остеосинтез, методика і технології якого постійно удосконалюються. Упродовж останніх 50 років широкого застосування набули металеві конструкції для остеосинтезу кісткових фрагментів переломів кінцівок. На думку низки вчених, одним із напрямків подальшого розвитку остеосинтезу є застосування нових матеріалів для виготовлення фіксуючих конструкцій, у тому числі полімерів [1-4]. За своїми механічними властивостями та біосумісністю полімерні матеріали добре себе зарекомендували [5, 6]. У зв'язку з новизною даного напрямку, у вітчизняній та зарубіжній літературі немає чітко визначених критеріїв оцінки результатів полімерного остеосинтезу, у тому числі і віддалених. Недостатньо висвітлені особливості клінічних та рентгенологічних змін, що відбуваються в кістці ділянки імплантації полімерного матеріалу [7]. Фіксатори, виготовлені з поліаміду-12 (П-12), пройшли низку експериментальних лабораторних та біомеханічних досліджень [8] і впроваджені в клінічну практику на кафедрі травматології, ортопедії та нейрохірургії Буковинського державного медичного університету, починаючи з 1969 року [9].

Мета дослідження. Визначити клінічні та рентгенологічні критерії, розробити методику оцінки віддалених результатів полімерного остеосинтезу.

Матеріал і методи. Клінічно-рентгенологічне обстеження хворих після остеосинтезу переломів фіксаторами з П-12 стрілоподібної форми, гвинтами, циліндричними і конічними штифтами та болтами-стяжками проведено у 62 хворих у терміни 21-44 роки (рис. 1).

Серед обстежених у 29 пацієнтів були переломи верхньої кінцівки, що становило 46,8 %, у 33 пацієнтів (53,2 %) – нижніх кінцівок. Результати лікування простежені нами до 10 років у 61 пацієнта, до 25 років – у 48 осіб, у терміни до 40 років – у 18 осіб, 41-45 років – у трьох осіб.

Контрольну групу склали 58 осіб після металлостеосинтезу внутрішньо- і білясуглобних переломів, яким проведено остеосинтез конструкція-

ми, що за формою, розмірами та принципом фіксації відповідали полімерним конструкціям – це гвинти, спиці, дротяний серкляж, що широко застосовувалися на той час. Серед обстежених 16 осіб (27,59 %) оперовані з приводу переломів верхньої кінцівки, 42 особи (72,41 %) – переломів нижньої кінцівки.

Розроблена методика враховує клінічні та рентгенологічні критерії і є удосконаленням існуючої системи оцінки якості лікування, затвердженої Наказом МОЗ України № 41 від 30.03.94 р. Перевагою даної методики є можливість переведення якісних показників у кількісні, що дозволяє провести комплексну оцінку та порівняння між групами, оперованих фіксаторами, виготовленими з різних матеріалів. Для оцінки застосовано сім клінічних і три рентгенологічні критерії. Причому незадовільному результату присвоювалося 0 балів, задовільному – один бал, доброму – два бали (табл. 1). У подальшому бали отримані по кожному показнику, додавалися і оцінювалися сума балів як загальний результат. Сума балів від 15 до 22 відповідала доброму результату, від 8 до 14 – задовільному, від 0 до 7 балів – незадовільному. При цьому можливе як загальне оцінювання за повною сумою балів, так і порівняння за кожним критерієм окремо.

При проведенні рентгенологічного дослідження можливо застосовувати як аналогову, так і цифрову рентгенографію у двох стандартних проекціях. У найближчому післяопераційному періоді рентгенографія проводиться через 1, 3, 6, 12, 24 місяці після оперативного втручання, а у віддалені терміни – кожні 5-10 років.

Рентгенографія в найближчому і віддаленому післяопераційному періоді ставить перед собою різні завдання – якщо в першому випадку потрібно визначити наявність консолидації перелому, вираженість кісткової мозолі, правильне положення кісткових відламків, то у віддалені терміни слід визначити, як відбувається процес відновлення кісткової тканини даного сегмента, перебудова кортикального шару та кістково-мозкового каналу в ділянках діафізів, формування кісткової структури в метаепіфізарних ділянках.

У віддалені терміни, з метою більш об'єктивної оцінки стану кісткової тканини, зокрема її

щільності, наявності патологічно-змінених ділянок, відновлення кісткової структури, виявлення дегенеративно-дистрофічних змін у суглобах ділянки перелому ми рекомендуємо застосовувати КТ та МРТ.

Результати дослідження та їх обговорення.

Віддалені результати лікування хворих з переломами нижньої кінцівки після остеосинтезу фіксаторами з П-12 вивчалися в терміни 5, 10, 20, 30 і 40 років. При обстеженні загальне самопочуття хворих було задовільне, скарги на біль чи порушення функції кінцівки пацієнти не пред'являють, вісь кінцівки правильна, рухи в суглобах не обмежені. У ділянці операції відмічається білястий рубець, гладенький, рухомий, неспаяний з прилеглими тканинами, пальпується

ущільнення в місці виходу полімерного фіксатора, проте локальне запалення, больові чи якісь інші неприємні відчуття, пов'язані з ним, як правило, відсутні.

На комплексну бальну оцінку віддалених результатів хворих з переломами нижньої кінцівки значною мірою вплинули негативно такі рентгенологічні критерії, як наявність каналу з фіксатором, періостальні нашарування в ділянці виходу фіксатора, зокрема для хворих із переломами діафіза кісток гомілки цей показник був найвищий – $17,4 \pm 1,6$ бала, позитивно вплинули добрі клінічні показники – відсутність болю і збереження функції кінцівки. Також добрий клінічно-рентгенологічний результат відмічався у хворих після остеосинтезу кісточок гомілки – $16,1 \pm 1,2$

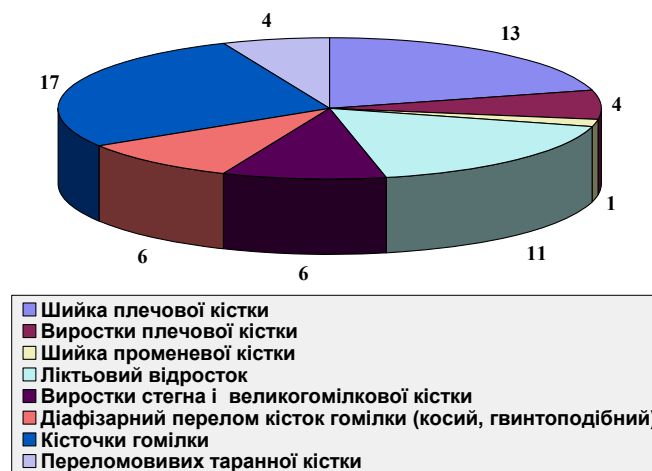


Рис. 1. Розподіл хворих, оперованих фіксаторами з П-12 за локалізацією переломів

Таблиця 1

Критерії оцінки наслідків лікування та їх бальна оцінка

	Бальна оцінка критеріїв		
	Добрі (2 бали)	Задовільні (1 бал)	Незадовільні (0 балів)
Клінічні критерії			
Біль у ділянці перенесеного перелому	Відсутня	Помірна	Виражена
Обмеження рухів	Незначне	Помірне	Виражене
Функція	Не порушена	Помірно порушена	Різко порушена
Наявність деформації	Відсутня	Помірна	Виражена
Вкорочення сегмента	Відсутнє	Незначне	Значне
Порушення чутливості	Відсутнє	Помірне	Виражене
Сила м'язів	Нормальна	Знижена	Різко знижена
Наявність нейродистрофічних порушень	Відсутні	Помірні	Виражені
Рентгенологічні критерії			
Наявність патологічно змінених ділянок	Відсутні	Помірні	Виражені
Остеоартроз суміжних суглобів	Незначний	Помірний	Виражений
Локальний остеопороз	Відсутній	Помірний	Виражений

Таблиця 2

Оцінка віддалених результатів остеосинтезу переломів із застосуванням полімерних та металевих фіксаторів

Локалізація перелому	Бальна оцінка
Хворі, оперовані фіксаторами з поліаміду-12	
Шийка плечової кістки, n=13	17,1±0,9
Виростки плеча, n=4	17,7±2,9
Ліктьовий відросток, n=10	17,4±0,4
Шийка променевої кістки, n=1	16,9
Виростки стегна, n=3	14,4±2,5
Виростки гомілки, n=3	11,4±1,8
Діафізарні, метафізарні переломи великого-м'якої кістки, n=7	17,4±1,6
Кісточки гомілки, n=16	16,1±1,2
Таранна кістка, n=4	8,3±1,6
Хворі, оперовані металевими фіксаторами	
Шийка плечової кістки, n=5	17,0±0,8
Виростки плеча, n=4	18,0±0,9
Ліктьовий відросток, n=7	18,0±0,6
Виростки стегна, n=2	14,7±2,1
Виростки гомілки, n=5	11,0±1,3
Діафізарні, метаепіфізарні переломи великого-м'якої кістки, n=15	17,8±0,7
Кісточки гомілки, n=20	17,1±0,8

бала. Результати ближче до задовільного отримано в пацієнтів із внутрішньо-суглобовими пошкодженнями колінного суглоба, зокрема після остеосинтезу виростків стегна – 14,4±2,5 бала та остеосинтезу переломів виростків великого-м'якої кістки – 11,4±1,8 бала, що, на нашу думку пов'язано з розвитком гонартрозу. Найнижчий результат відмічався в пацієнтів після остеосинтезу таранної кістки гвинтом із П-12, у середньому 8,3±1,6 бала (табл. 2).

Слід зазначити, що у всіх випадках при застосуванні полімерних матеріалів відбулося відновлення чіткої трабекулярної структури в ділянці метафізів та відновлення кортикального шару і кістково-мозкового каналу в ділянках діафізів. Цей процес, як правило, відбувається впродовж 12-24 місяців після оперативного втручання і в подальшому рентгенологічна картина в ділянці імплантації полімерних П-12 фіксаторів упродовж 5-45 років змінюється незначно, що вказує на високу біоінертність. Разом з тим слід зазначити наявність рентгенологічних змін, які навряд чи можна назвати фізіологічними, а саме наявність ділянки ущільнення, що оточує полімерний фіксатор та періостальні нашарування, які оточують місце входу і виходу полімерного фіксатора. На нашу думку, ці зміни пов'язані з наявністю стороннього тіла (полімерного гвинта) і не є наслідком токсичного чи будь-якого іншого місцевого негативного впливу даного полімеру. Цей факт також підтверджує відсутність будь-яких інших патологічно змінених ділянок в оперованому сегменті.

При оцінці віддалених результатів оперативного лікування переломів слід враховувати ряд наступних клінічних критеріїв (які можуть служити критеріями оцінки якості лікування у віддалені терміни):

- чи відновлюється анатомія кінцівки (симетрична довжина кінцівки, відсутність грубих деформацій, кутового зміщення);
- чи відновлена функція кінцівки (наявність контрактур, порушення чутливості, зниження м'язової сили, гіпотрофічні розлади, порушення координації рухів);
- наявність больових відчуттів (під час рухів у спокої), у ділянці перенесеного перелому, у місцях післяопераційних доступів, у ділянках уведення чи знаходження фіксуючої конструкції, у суглобах, що оточують даний сегмент;
- наявність косметичних дефектів (післяопераційні рубці тощо);
- психологічний фактор (занепокоєння з приводу наявності фіксуючої конструкції);
- можливість інфекційних чи запальних ускладнень у ділянці фіксуючої конструкції.

Крім того, враховуються рентгенологічні критерії:

- наявність грубих, зокрема, осьових деформацій (особливо при внутрішньо-суглобових переломах);
- завершеність консолидації, перебудова та структура кісткової тканини в ділянці перенесеного перелому;

- структура кісткової тканини пошкодженого сегмента, наявність патологічних утворень, періостальної реакції;
- КТ ознаки – щільність кісткової тканини в ділянці перенесеного перелому та даного сегмента (порівняно з контрлатеральною кінцівкою).

МРТ ознаки – відновлення структури кісткової тканини, наявність внутрішньокісткового набряку, наявність запалення м'яких тканин ділянки перелому та оточуючого суглоба, наявність патологічних утворень чи ділянок деструкції в місці консолидованого перелому та сегменті кінцівки.

Висновок

Запропонована методика оцінки віддалених результатів полімерного остеосинтезу враховує особливості користування ушкодженою кінцівкою в процесі повсякденної життєдіяльності, дозволяє оцінити стан кісткової тканини ділянки перелому, відновлення її структури і може застосовуватися для оцінки результатів остеосинтезу конструкціями виготовленими з різноманітних металевих та інших матеріалів. Методика дозволяє визначити анатомо-функціональний результат хірургічного лікування, рівень ускладнень не тільки в найближчий післяопераційний період, але й у подальші роки життя пацієнта.

Література

1. Асамов М.С. Экономическая эффективность применения композиционных материалов на основе поликапромида в травматологии и ортопедии / М.С. Асамов // Ортопедия, травматол. и протезир. – 2002. – № 3. – С. 137-138.
2. Тарасенко В. И. Возможности и перспективы использования углерод-углеродных имплантатов (УУКМ) в

травматологии и ортопедии / В.И. Тарасенко, А.А. Тяжелов // 36. наук. праць XV з'їзду ортопедів-травматологів України. – Д.: Ліра, 2010. – С. 248.

3. Рамі М.А. Абу Хамде Самара. Експериментально-механічне обґрунтування використання вуглецевих імплантатів для лікування переломів довгих кісток пацієнтів похилого віку: автореф. дис. на здобуття наук. ступеня канд. мед. наук: спец. 14.01.21 «Травматологія і ортопедія» / Рамі М.А. Абу Хамде Самара. – Харків, 2003. – 16 с.
4. Scott Moravek Copolymers of rac-Lactide and ε-Caprolactone: Conventional Copolymerization vs. Macroinitiator Copolymerization / Moravek Scott, Storey Robson // J. of Macromolecular Science, Part A: Pure and Applied Chemistry. – 2009. – Vol. 46, № 4. – P. 339-345.
5. Hongyan Tian Preparation, characterization and mechanical properties of the polylactide/perlite and the polylactide/montmorillonite composites / Tian Hongyan, Tagay Hideyuki // J. of Materials Science. – 2007. – Vol. 42, № 9. – P. 3244-3250.
6. Bhardwaj Rahul Advances in the Properties of Polylactides Based Materials: A Review / Bhardwaj Rahul, Mohanty Amar K. // J. of Biobased Materials and Bioenergy. – 2007. – Vol. 1, № 2. – P. 191-209.
7. Giovanni Serino Polylactide and polyglycolide sponge used in human extraction sockets: bone formation following 3 months after its application /Serino Giovanni, Rao Walter, Iezzi Giovanna, Piattelli Adriano // Clinical Oral Implants Research. – 2008. – Vol. 19, № 1. – P. 26-31.
8. Дудко О.Г. Регенерація внутрішньосуглобових переломів при остеосинтезі полімерними гвинтами в експерименті / О.Г. Дудко, В.Л. Васюк, Г.Є. Дудко // Клін. анат. та операт. хірургія. – 2009. – Т. 8, № 2. – С. 52-57.
9. Дудко Г.С. Медико-социальные и экономические аспекты хирургического лечения переломов полимерными и металлополимерными конструкциями / Г.С. Дудко, И.М. Рубленик // Сов. мед. – 1991. – № 12. – С. 43-45.

МЕТОДИКА ОЦЕНКИ РЕЗУЛЬТАТОВ ПОЛИМЕРНОГО ОСТЕОСИНТЕЗА

А.Г. Дудко

Резюме. В статье описана методика оценки ближайших и отдаленных результатов полимерного остеосинтеза, определены основные критерии оценки, предложено бальную шкалу оценки результатов. Проанализирован опыт использования фиксаторов изготовленных из полиамида-12 для остеосинтеза переломов конечностей различных локализаций, описаны особенности клинической и рентгенологической картины, обосновано целесообразность использования КТ и МРТ исследования в отдаленные сроки. Данная методика может использоваться для оценки результатов остеосинтеза конструкциями, изготовленными из различных металлических сплавов и других конструкционных материалов.

Ключевые слова: полимеры, остеосинтез, полиамид-12, отдаленные результаты.

ESTIMATION METHODOLOGY OF POLYMERIC OSTEOSYNTHESIS OUTCOME

O.G. Dudko

Abstract. The paper presents the methodology of estimation of early and late outcome of polymeric osteosynthesis; basic criteria's of estimation were determined and the score system was introduced. The experience of use of fixation devices made of polyamide-12 for osteosynthesis of limbs fractures in different location was analyzed. The peculiarities of clinical and X-ray picture were described. Appropriateness of CAT and MRI investigation in late postoperative period was substantiated. The suggested methodology may be used for estimation of osteosynthesis results with devices made of various metal alloys and other constructive materials.

Key words: polymers, internal fixation, polyamide-12, late outcome.

Bukovinian state medical university (Chernivtsi)

Рецензент – проф. Р.В. Сенютович

Buk. Med. Herald. – 2014. – Vol. 18, № 4 (72). – P. 25-28