

УДК:616.833.24:615.21

Тактика ведення хворого з вертеброгенною попереково-крижовою радикулопатією: опис клінічного випадку

Резюме

Попереково-крижова радикулопатія - один з найбільш важких варіантів вертеброгенних больових синдромів, який характеризується особливо інтенсивним і тривалим боєм, зазвичай супроводжується різким обмеженням рухливості, і є найчастішою причиною стійкої втрати працездатності. У більшості випадків ураження корінців спинномозкових нервів обумовлено вертебральними причинами - наявністю грижі міжхребцевого диска, дегенеративними змінами в міжхребцевих суглобах, вузьким хребетним каналом.

У статті описаний клінічний випадок з практики - ведення пацієнта з хронічною вертеброгенною попереково-крижовою радикулопатією. Розглядаються основні причини болю в нижній частині спини, основні підходи до діагностики та лікування хронічного больового синдрому. Особливу увагу приділено диференціальній діагностиці хронічного больового синдрому в спині та нозі.

Ключові слова: біль в попереку, попереково-крижова радикулопатія, вертеброгенний больовий синдром, диференціальна діагностика, хронічний больовий синдром в нозі, лікування больового синдрому.

■ Інгула Н.І.

Національна медична академія післядипломної освіти імені П.Л. Шупика, кафедра неврології та рефлексотерапії.

Вертеброгенні ураження нервової системи вважаються найпоширенішими хронічними захворюваннями людини, які складають переважну частку від усіх захворювань периферичної нервової системи. Біль у нижній частині спини - головна причина звернення хворих до лікарів різного профілю: неврологів, терапевтів, ревматологів, гінекологів та ін. У більшості випадків ураження корінців спинномозкових нервів обумовлено вертеброгенними причинами - наявністю грижі міжхребцевого диска, дегенеративними змінами в міжхребцевих суглобах, вузьким хребетним каналом.

Попереково-крижова радикулопатія - один з найбільш важких варіантів вертеброгенних больових синдромів, який характеризується особливо інтенсивним і тривалим боєм, зазвичай супроводжується різким обмеженням рухливості, і є найчастішою причиною стійкої втрати працездатності.

Ретельно зібраний анамнез захворювання, вмiло проведений клініко-неврологічний огляд, відповідний об'єм обстежень та диференціальна діагностика - це необхідні складові правильно встановленого діагнозу, що дозволяє провести найбільш обґрунтовану медикаментозну терапію та комплекс реабілітаційних заходів у даного хворого, і цим самим покращити якість життя пацієнта.

Опис клінічного випадку

Хворий: З., 65 років, був госпіталізований в ІІ неврологічне відділення КЗ КОР «Київської обласної клінічної лікарні» в плановому порядку 18.05.2015 р.

Діагноз при поступленні: Хронічна вертеброгенна попереково-крижова радикулопатія.

На момент госпіталізації хворий скаржився на тягнучий, стріляючий біль у попереку, що віддає по задній та бічній поверхні лівої ноги до п'яти, ниючий біль в лівому кульшовому суглобі, обмеження рухів у попереку, відчуття оніміння та слабкості в лівій стопі, утруднення ходи (через біль та слабкість в лівій стопі).

■ Анамнез захворювання

Зі слів хворого, хворіє з 2003 р., коли вперше з'явився біль у попереку після фізичного перенавантаження. З того часу періодично біль загострювався, переважно після фізичного навантаження. Лікувався за місцем проживання з незначним покращенням. В 2011 р. приєдналися біль та слабкість в лівій нозі, утруднилась хода. З 2015 р. біль в попереку та лівій нозі посилювався, наростала слабкість в лівій стопі.

■ Анамнез життя

Інфекційні захворювання заперечує. Травм, операцій не було. З 2014 р. хворіє на хронічний холецистит, хронічний панкреатит, стадія ремісії.

Алергологічний анамнез не обтяжений.

■ Об'єктивний огляд хворого

Загальний стан середньої тяжкості (зумовлений больовим синдромом). Шкіра, видимі слизові оболонки блідо-рожевого кольору, без висипань. Лімфатичні вузли при пальпації не збільшені, безболісні. При аускультатії – дихання везикулярне, хрипи не вислуховуються; серцеві тони ритмічні, звучні. Артеріальний тиск 130/90 мм.рт.ст., пульс - 70 уд/хв. Живіт м'який, безболісний при пальпації. Печінка, селезінка не збільшені. Симптом Пастернацького негативний з обох сторін. Набряки відсутні.

Фізіологічні відправлення в нормі. Онкоогляд без особливостей.

■ Неврологічний статус

Свідомість ясна. Помірно астенізований. Очні щілини D=S, зіниці D=S, фотореакція збережена. Обличчя симетричне. Язик по середній лінії. Сухожилкові та періостальні рефлекси: з рук D=S, живі; черевні рефлекси збережені; колінні S<D, знижені; ахілові рефлекси: правий знижений, лівий - не викликається. Патологічні стопні симптоми негативні. М'язева сила: визначалося зниження сили згиначів пальців лівої стопи до 3 балів, зниження сили розгинача 1-го пальця лівої стопи до 3 балів. Симптоми Ласега позитивний з обох сторін (кут ліворуч = 40°, праворуч = 65°). Симтом Васермана, Мацкевича позитивні з обох сторін. Гіпестезія за сегментарним типом L4, L5, S1 ліворуч. Болочить остистих відростків, паравертебральних точок попереково-крижового відділу хребта на рівні L4, L5, S1. Напруженість паравертебральних м'язів попереково-крижового відділу хребта II ст. з обох сторін. В позі Ромберга не стійкий. Хо́да анталгічна. Функція тазових органів не порушена. Менінгеальних знаків на момент огляду не виявлено.

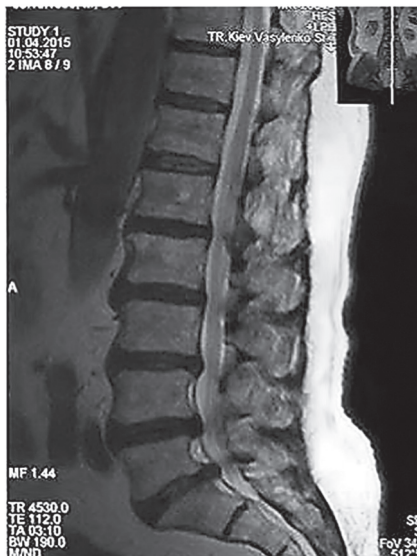■ Проведене обстеження

■ Лабораторні методи обстеження.

- Загальний аналіз крові (12.05.15): НЬ - 145 г/л, Ег - $3,5 \cdot 10^{12}/л$, L- $6,1 \cdot 10^9/л$, глюкоза - 4,3 ммоль/л, ШОЕ - 11 мм/год.
- Загальний аналіз сечі (12.05.15): кількість - 100 мл, колір - світло-жовтий, питома вага - 1013, білок та цукор не виявлено, лейкоцити - 5-7 в полі зору.

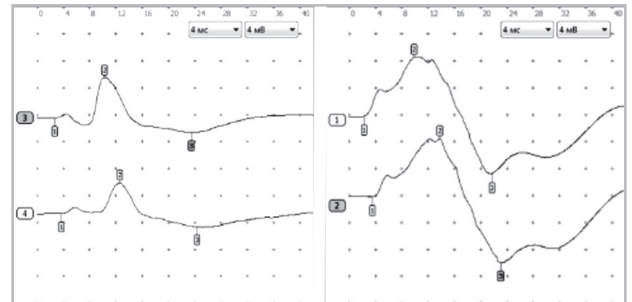
■ Інструментальні методи обстеження.

- МРТ попереково-крижового відділу хребта (01.04.15): Дегенеративно-дистрофічні зміни



попереково-крижового відділу відділу хребта. Протрузії міжхребцевих дисків L2-L3 до 2,5 мм, L3-L4 до 4,5 мм; задньолатеральна ліво-бічна грижа міжхребцевих дисків L4-L5 до 7,0 мм, L5-S1 до 8,0 мм (ширина каналу - 10,0 мм), здавлююча дуральний мішок та спино-мозкові корінці.

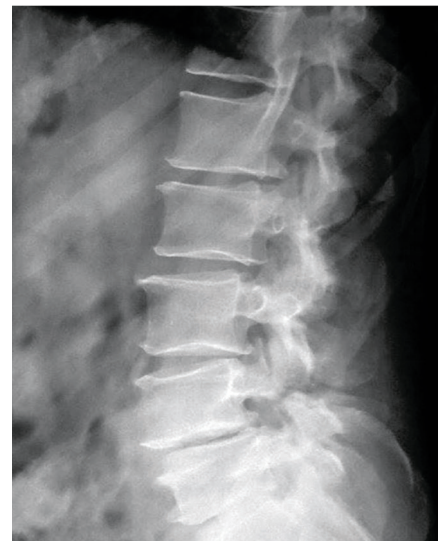- ЕНМГ нижніх кінцівок (19.05.15): Зниження амплітуди М-відповіді з лівого переднього голікового м'язу, що свідчить про аміотрофію та периферичний парез.



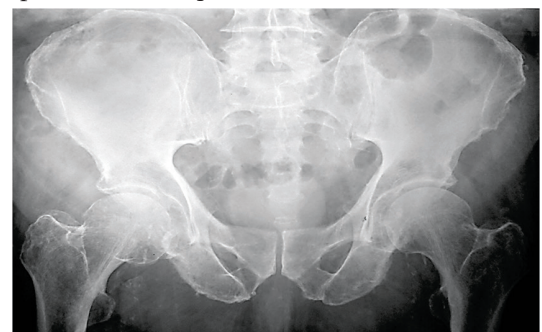ліворуч

праворуч

- Ро-графія поперекового відділу хребта з функціональними пробами (20.05.15): Деформуючий спондиліоз, помірно виражений сколіоз поперекового відділу хребта. Остеохондроз міжхребцевих дисків L3-L4, L4-L5, L5-S1. Нестабільність міжхребцевих сегментів L3-L4, L4-L5, L5-S1. Хрящові вузли тіл поперекових хребців.



- Ро-графія кульшових суглобів (22.05.15): Рентген-ознаки двобічного коксартрозу II ст. у вигляді субхондрального склерозу, дрібних крайових остеофітів.



■ Консультації суміжних спеціалістів

- Нейрохірург (20.05.15): Вертеброгенна попереково-крижова радикулопатія L4, L5, S1. Грижі міжхребцевих дисків L4-L5, L5-S1. Нейрохірургічного лікування на даний момент не потребує. Рекомендовано продовжити лікування у невролога.
- Травматолог (22.05.15): Розповсюджений остеохондроз хребта, спондилоз. Деформуючий остеоартроз обох кульшових суглобів II ст. Статико-динамічні порушення.

На підставі скарг хворого, зібраного анамнезу, клініко-неврологічного огляду, лабораторних та інструментальних методів обстеження було встановлено клінічний діагноз: Хронічна верте-

брогенна попереково-крижова радикулопатія L4, L5, S1 зліва, стадія загострення, зі стійким помірно вираженим больовим та м'язево-тонічним синдромом, парезом лівої стопи. Статико-динамічні порушення. Розповсюджений остеохондроз хребта, спондилоз, спондилоартроз, грижі міжхребцевих дисків L4-L5, L5-S1, протрузії міжхребцевих дисків L2-L3, L3-L4.

Для того щоб визначити часові характеристики болю (гострий чи хронічний), етіологію та топографічну анатомію ураження попереково-крижових корінців, що має відображення у встановленому діагнозі, ми користувалися табл. 1, табл. 2 та табл. 3, приведеними нижче.

Таблиця 1

Класифікація видів болю

Гострий біль	Хронічний біль
Зберігається менше 3 місяців (зазвичай 6 тижнів)	Зберігається більше 3 місяців
Виникає внаслідок пошкодження тканин	Продовжується після загоювання первинного процесу
Має захисне значення	Не має захисного значення
Вирішується по мірі загоювання	Має мультифокальне походження
Знімається анальгетиками	Реакція на анальгетики варіабельна, часто потребує комплексного лікування

Таблиця 2

Основні причини болю в спині

Вертеброгенні	Невертеброгенні
Дегенеративно-дистрофічні зміни хребта: <ul style="list-style-type: none"> • патологія м/хр дисків • артроз фасеткових суглобів • стеноз ребтового каналу 	Розтягнення м'язів та зв'язок
	Міофасціальний синдром
	Фіброміалгія
	Міозит
Травма	Захворювання внутрішніх органів
Аномалія розвитку	Аневризма черевної порожнини аорти
Пухлини	Артроз кульшового суглобу
Спондиліти	Психічні розлади

Таблиця 3

Симптоми ураження корінців попереково-крижового відділу хребта

Корінець	Іррадіація болю	Чутливі розлади	М'язова слабкість	Зміна рефлексу
L1	Пахова ділянка	Пахова ділянка	Згинання стегна	Кремастерний
L2	Пахова ділянка, передня поверхня стегна	Передня поверхня стегна	Згинання стегна, приведення стегна	Аддукторний
L3	Передня поверхня стегна, колінний суглоб	Передньо-медіальна поверхня стегна, область колінного суглобу	Розгинання гомілки, згинання і приведення стегна	Колінний, аддукторний
L4	Передня поверхня стегна, медіальна поверхня гомілки	Медіальна поверхня гомілки	Розгинання гомілки, згинання і приведення стегна	Колінний
L5	Задньо-латеральна поверхня стегна, латеральна поверхня гомілки, медіальний край стопи	Латеральна поверхня гомілки, тильна поверхня стопи, I-II пальці	Розгинання стопи і великого пальця, розгинання стегна	Немає
S1	Задня поверхня стегна і гомілки, латеральний край стопи	Задньо-латеральна поверхня гомілки, латеральний край стопи	Згинання стопи і пальців, згинання гомілки і стегна	Ахіловий

Таблиця 4

Диференційна діагностика хронічного больового синдрому

Показник	Попереково-крижова радикулопатія	Синдром грушоподібного м'язу	Попереково-рижова плексопатія	Артроз кульшового суглобу
Характер болю	Гострий, колючий, стріляючий	Ниючий, тянучий, тупий	Спонтанний, тянучий	Повільно прогресуючий, ниючий, тупий
Локалізація болю	Поперекова ділянка	Область ягодиці, крижово-клубового з'єднання	Поперекова ділянка, ягодиця	В області кульшового суглобу, пахвинній ділянці
Іррадіація болю	В ногу по передній, бічній, задній поверхням	По задній поверхні ноги	В нижню кінцівку	По передній і бічній поверхні стегна
Посилення болю	В положенні сидячи, при рухах тулуба, сильному кашлі, чиханні	Після тривалого сидіння, на початку ходи, в положенні стоячи, при присіданні, спробі приведення стегна	В нічний час, при ходьбі	При ходьбі, при спробі встати зі стільця чи ліжка, на початку та після тривалої ходи
Випадіння чутливості	По ходу ураженого корінця	Не характерно	Нижні кінцівки, промежина	Не характерно
Нейро-дистрофічні розлади	Характерні, переважно дистальні відділи ноги	Не характерно	Виразена атрофія, одностороння, переважно тазовий пояс	На пізній стадії хвороби, проксимальні відділи
Зниження рефлексів	Характерно	Рідко	Характерно	Не характерно
Вегетативні розлади	Не виражені	Не виражені	Виражені	Не характерно

Проведення диференційної діагностики – один з найголовніших етапів при встановленні діагнозу захворювання. Від нього залежить правильність призначеного лікування, додаткових методів обстеження та прогносту для пацієнта. В нашому випадку ми провели диференціальну діагностику з захворюваннями, що супроводжуються хронічним больовим синдромом та можуть мати місце у даного пацієнта враховуючи вік, скарги, анамнез захворювання (табл. 4).

Лікування

Консервативне лікування включало фармакотерапію, лікувальну гімнастику, фізіотерапію, голкорексотерапію, масаж.

■ Фармакотерапія

Хворому було призначено нестероїдні протизапальні препарати (Моваліс 15 мг внутрішньо-м'язево 1 раз на добу 5 днів з подальшим переходом на таблетовану форму 7,5 мг 1 раз на добу 5 днів), міорелаксанти (Мідокалм 1,0 внутрішньо-м'язево 1 раз на добу 10 днів), вітаміни групи В (Вітаксон 2,0 мл внутрішньо-м'язево через день 5 днів), антихолінестеразні препарати (Іпігірікс 1,0 внутрішньо-м'язево 1 раз на добу 10 днів), антидепресанти (Амітриптилін 25 мг 1 раз на добу вечером), хондропротектори (Протекон 1 табл. 3 рази на добу).

■ Фізіотерапія

Магнітолазер на ділянку поперекового відділу хребта № 5 (через день). Фонофорез з гідрокорти-

зоном та індовазином на ділянку поперекового відділу хребта №5 (через день). Озекеритно-парафінові аплікації на стопи № 10.

Також хворому проводився масаж ділянки поперекового відділу хребта та нижніх кінцівок, лікувальна фізкультура та голкорексотерапія. Пацієнт носив підтримуючий напівжорсткий поперековий корсет.

■ Показання до хірургічного лікування:

- Масивна грижа диску з двобічними парезами і тазовими розладами.
- Гострий розвиток вираженого парезу.
- Збереження виражених симптомів випадіння протягом 2-4 тижнів незважаючи на адекватну консервативну терапію.
- Часті рецидиви.
- Дуже інтенсивний біль, що не знімається адекватною консервативною терапією.

■ Результати проведеного консервативного лікування

На 12 день терапії у даного хворого значно зменшився больовий синдром, наріс об'єм рухів в поперековому відділі хребта, зменшився м'язовий тонус паравертебральних м'язів, дещо наростала сила м'язів-розгиначів лівої стопи, покращилась хода.

Література

- [1] Бразис П.У., Мэсдю Д.К., Биллер Х. Топическая диагностика в клинической неврологии. (пер. с англ.). М., 2009. С.736.
- [2] Скоромец А.А., Скоромец А.П., Скоромец Т.А. Топическая диагностика заболеваний нервной системы. Руководство для врачей, Политехника, Санкт-Петербург 2012.
- [3] Мачерет Є.Л., Довгий І.Л., Коркушко О.О. Остеохондроз поперекового відділу хребта, ускладнений грижами дисків: Підручник. Том. 1, 2. К., 2006. – 256 с.
- [4] Силантьев К. Классическая неврология. Руководство по периферической нервной системе и хроническим болевым синдромам. М., 2006. – 400 с.
- [5] Baron R, Freynhagen R, Tulle T, et al. The efficacy and safety of pregabalin in the treatment of neuropathic pain associated with chronic lumbosacral radiculopathy. Pain 2010. doi:10.1016/j.pain. 2010.04.013.
- [6] Zhou Y, Abdi S. Diagnosis and minimally invasive treatment of lumbar discogenic pain a review of the literature. Clin J Pain 2006;22(5):468–81.
- [7] Treede RD, Jensen TS, Campbell JN, et al. Neuropathic pain. Redefinition and a grading system for clinical and research purposes. Neurology 2008;70:1630–35.
- [8] Rathwell J. Rational use of interventional modalities for the treatment of pain of spinal origin. Pain 2008-Updated review. IASP press, Seattle 2008:329–38.

Тактика ведення больных с вертеброгенной пояснично-крестцовой радикулопатией: описание клинического случая

■ Ингула Н.И.

Национальная медицинская академия последипломного образования имени П.Л. Шупика, кафедра неврологии и рефлексотерапии.

Резюме

Пояснично-крестцовая радикулопатия - один из самых тяжелых вариантов вертеброгенных болевых синдромов, который характеризуется особенно интенсивной и длительной болью, обычно сопровождается резким ограничением подвижности, и является наиболее частой причиной потери трудоспособности. В большинстве случаев поражения корешков спинномозговых нервов обусловлено вертеброгенными причинами - наличием грыжи межпозвонкового диска, дегенеративными изменениями в межпозвонковых суставах, узким позвоночным каналом.

В статье описан клинический случай из практики - ведение пациента с хронической вертеброгенной пояснично-крестцовой радикулопатией. Рассматриваются основные причины боли в нижней части спины, основные подходы к диагностике и лечению хронического болевого синдрома. Особое внимание уделено дифференциальной диагностике хронического болевого синдрома в спине и ноге.

Ключевые слова: боль в пояснице, пояснично-крестцовая радикулопатия, вертеброгенный болевой синдром, дифференциальная диагностика хронического болевого синдрома в спине, лечение болевого синдрома

Clinical management of patients with vertebral lumbosacral radiculopathy. Description clinical cases

■ N.I. Ingula

P.L. Shupyk National Medical Academy of Postgraduate Education Department of Neurology and Reflexotherapy

Summary

Lumbosacral radiculopathy - one of the most difficult choices vertebrogenic pain syndromes characterized especially intense and prolonged pain, usually accompanied by a sharp restriction of mobility, and is the most common cause of disability. Most of the destruction of roots of spinal nerves caused by vertebral reasons - the presence of a herniated disc, degenerative changes in the intervertebral joints, narrow spinal canal. This article describes a clinical case of practice - management of patients with chronic vertebral lumbosacral radiculopathy. The main causes of pain in the lower back, the main approaches to the diagnosis and treatment of chronic pain. Special attention is paid to the differential diagnosis of chronic pain in his back and leg.

Keywords: pain, lumbosacral radiculopathy, vertebral pain, the differential diagnosis of chronic back pain, treatment of pain.