

12. *Лабораторные методы исследования в клинике* : справочник / под ред. В. В. Меньшикова. – М. : Медицина, 1987. – 368 с.
13. *Горячковский А. М.* Клиническая биохимия в лабораторной диагно-

- тике / А. М. Горячковский. – Одесса : Экология, 2005. – 616 с.
14. *Барабой В. А.* Окислительно-антиоксидантный гомеостаз в норме и при патологии / В. А. Барабой, Д. А. Сутковой. – К. : Наук. думка, 1997. – 420 с.

15. *Бизенкова М. Н.* О роли активации процессов липопероксидации в патогенезе эндотоксического шока / М. Н. Бизенкова, Н. П. Чеснокова, Е. В. Понукалина // *Фундаментальные исследования*. – 2007. – № 7. – С. 20.

УДК 615.015:615.33:612.017:615.37

Є. П. Москвичов, Я. В. Рожковський

#### ВПЛИВ ІМУНОМОДУЛЯТОРІВ НА ПОКАЗНИКИ ОКСИДАНТНО-АНТИОКСИДАНТНОЇ РІВНОВАГИ В ЛІМФОЦИТАХ МЕЗЕНТЕРІАЛЬНИХ ЛІМФАТИЧНИХ ВУЗЛІВ НА ФОНІ КУРСОВОГО УВЕДЕННЯ ДОКСОРУБІЦИНУ

Метою дослідження був порівняльний аналіз впливу імуномодуляторів аміксину, імунофану і поліоксидонію на інтегральні показники оксидантно-антиоксидантного гомеостазу в лімфоцитах тварин на фоні курсового введення доксорубіцину. Встановлено, що на фоні доксорубіцин-індукованого оксидативного стресу пригнічення ліпเปอร์оксидації в мезентеріальних лімфатичних вузлах щурів в умовах профілактичного введення імуномодуляторів аміксину, імунофану і поліоксидонію забезпечується збереженням високої активності різних складових антиоксидантної системи як ферментного, так і неферментного походження. Виразність антиоксидантного ефекту у кожного препарату є різною і залежить від кількості уведень доксорубіцину та тривалості супровідної імунотерапії. Найпотужніший стабілізуючий антиоксидантний вплив, особливо на фоні пролонгованого застосування доксорубіцину, виявив імуномодулятор поліоксидоній.

**Ключові слова:** доксорубіцин, оксидативний стрес, аміксин, імунофан, поліоксидоній.

UDC 615.015:615.33:612.017:615.37

Ye. P. Moskvychov, Ya. V. Rozhkovsky

#### EFFECT OF IMMUNOMODULATORS ON OXIDANT-ANTIOXIDANT BALANCE IN LYMPHOCYTES OF MESENTERIC LYMPH NODES UNDER DOXORUBICIN COURSE TREATMENT

The aim of the study was a comparative analysis of the impact of immunomodulators amixin, imunofan and polioxydonium on integrated indicators oxidant-antioxidant homeostasis in lymphocytes of animals during course doxorubicin administration. There were found that against doxorubicin-induced oxidative stress inhibition of lipid peroxidation in rat mesenteric lymph nodes in prophylactic administration of immunomodulators amixin, imunofan and polioxydonium ensured the preservation of high activity of various components of the antioxidant system, as enzyme and nonenzyme origin. Expression of the antioxidant effect of each drug is different and depends on the number of injections of doxorubicin and duration of concomitant immunotherapy. In comparative terms the most powerful antioxidant stabilizing influence, especially on the background of prolonged use of doxorubicin, showed immunomodulator polyoxidonium.

**Key words:** doxorubicin, oxidative stress, amixin, imunofan, polyoxidonium.

УДК 616.314-77:615.461

Л. Д. Чулак, *д-р мед. наук, проф.*,  
Н. П. Чуев

## МОРФОЛОГИЧЕСКОЕ ИССЛЕДОВАНИЕ ИЗМЕНЕНИЙ В ТКАНЯХ ЭКСПЕРИМЕНТАЛЬНЫХ ЖИВОТНЫХ ПРИ ВЖИВЛЕНИИ РАЗЛИЧНЫХ КОНСТРУКЦИОННЫХ МАТЕРИАЛОВ

*Одесский национальный медицинский университет*

### Актуальность темы

Современная ортопедическая стоматология, наряду с повышенной функциональностью, сочетает в себе высокую эстетичность. Достичь суровых требований к эстетичности зубных реставраций представляется возможным только с помощью технологии безметалловой керамики (БК) [1; 2]. В условиях современной стоматологической практики для достижения таких высоких эстетических ре-

зультатов используют методики изготовления БК: послойное нанесение облицовки на огнеупорных моделях, CAD/CAM-технологии и технику горячего пресования [3]. Среди этих методик особое место занимают технологии IPS e. max Press из-за простоты и технологичности процесса, но применение сдерживается опасением ортопедов-стоматологов, связанным с ломкостью безметалловых конструкций, сложностью клинических этапов [4]. Особенно высокая

прочность на изгиб и разламывание необходима при изготовлении внутрикорневых конструкций [5]. Поэтому чаще всего в случае разрушения коронковой части зуба применяют металлические культевые вкладки, технологии изготовления которых продолжают совершенствоваться [5; 6].

Современные литые культевые вкладки полностью отвечают предъявляемым физико-механическим требованиям, но использование их без комбиниро-

рованной покровной конструкции до сих пор было невозможным [7].

Поэтому мы усовершенствовали методику изготовления БК-конструкций с целью улучшения физико-механических свойств для применения их в роли культовых вкладок.

Новая технология — это технология, позволяющая изготавливать эстетические культовые вкладки без покровных конструкций или с прозрачными высокоэстетичными коронками. Применение новых конструкций очевидно высокоэстетично. Мы же поставили перед собой **цель** — провести сравнительную характеристику биоинертности вкладки, изготовленной по данной технологии, и традиционных вкладок из современных литевых металлов.

#### Материалы и методы исследования

Морфологическое исследование кожи белых крыс линии Вистар проводилось после внутрикожной имплантации сплавов: Weron 99, Wirocer, Wirobond<sup>1</sup> и керамики IPS e. max Press (12 животных). Контролем служили интактные крысы (6 животных).

После забоя животных извлекались кусочки кожи вокруг имплантатов и фиксировались в 10%-м нейтральном формалине в течение 48 ч. Гистологические срезы окрашивались гематоксилин-эозином и по ван Гизону по традиционной методике.

#### Результаты исследования и их обсуждение

В контрольной группе (топографически аналогичные участки кожи и подкожного слоя) в верхней части шиповатого слоя клетки уплощены, в них — много зерен, окрашенных гематоксилином. Роговой слой состоит из ороговевших клеток, лишенных ядер и содержащих белковое вещество — кератогиалин (рис. 1).

В дерме определяется субэпителиальный (сосочковый) и ретикулярный слои. Сосочки выражены слабо, неравномерно, располагаются на неодинаковом расстоянии. В некоторых участках отсутствуют. Ретикулярный слой состоит из плотной соединительной ткани, волокна ее толстые, тесно прилегают друг к другу. Клеточные элементы скудные. Коллагеновые волокна складываются в пересекающиеся в разных направлениях пучки. Эластические волокна образуют сети и сплетения, оплетая волосы, железы, мышцы и пучки коллагеновых волокон. В глубоком слое кожи располагается жировая клетчатка, состоящая из рыхлой волокнистой стромы, в петлях которой находятся жировые клетки. В дерме также располагаются придатки кожи — волосы, железы.

В коже крыс при имплантации сплава Weron отмечаются явления акантоза: разрастание мальпигиевого слоя эпидермиса в виде тяжей, проникающих в дерму. При этом отмечено удлинение эпителиальных сосочков, увеличение их количества (рис. 2) и объема. Набухшие клетки тесно прилегают друг к другу. В отдельных клетках шиповатого слоя эпидермиса наблюдается вакуольная дистрофия эпителиальных клеток. Вакуоли располагаются вокруг ядра, ядро уменьшено в размерах, интенсивно окрашено (рис. 3).

В субэпителиальном слое отмечается умеренно выраженная инфильтрация разнообразными клетками: фибробластами, фиброцитами, лимфоцитами, гистиоцитами. Коллагеновые волокна набухшие, местами располагаются хаотично, между ними определяются щели и полости разных размеров (рис. 4).

При имплантации сплава Wirocer в препаратах кожи животных выявлено увеличение количества сосочков эпидермиса. Эпителий образует тяжи, глубоко проникающие в дерму. В базальном слое эпителиа отмечается очаговая вакуольная

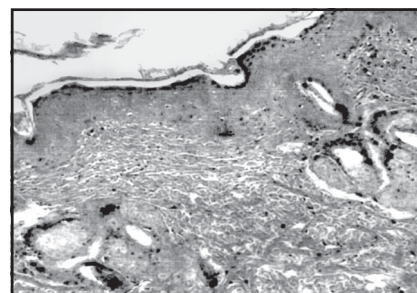


Рис. 1. Кожа интактной крысы. Окрашивание гематоксилином и эозином. × 100

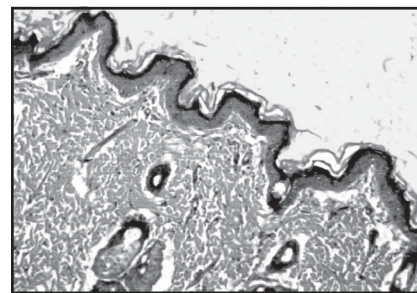


Рис. 2. Акантоз в коже крысы при имплантации Weron. Окрашивание гематоксилином и эозином. × 100

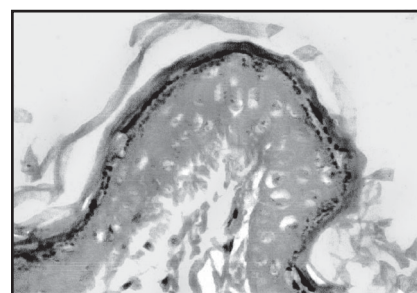


Рис. 3. Вакуольная дистрофия эпителиальных клеток эпидермиса крысы при имплантации Weron. Окрашивание гематоксилином и эозином. × 300

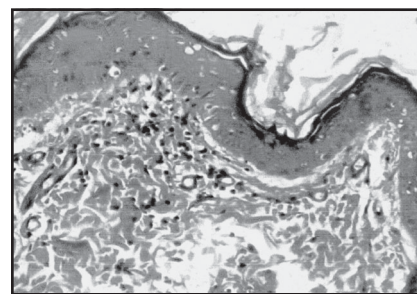


Рис. 4. Субэпителиальный слой кожи крысы при имплантации Weron. Окрашивание гематоксилином и эозином. × 300

дистрофия. Вакуоли располагаются вокруг ядра, ядро уменьшено в размерах, интенсивно окрашено. В некоторых клет-

<sup>1</sup> Р. с. № 2666/2004.



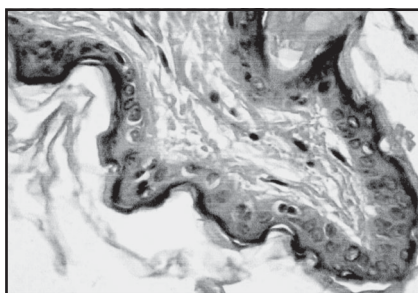


Рис. 5. Вакуольная дистрофия отдельных клеток эпидермиса крысы после имплантации Wirocer. Окрашивание гематоксилином и эозином.  $\times 400$

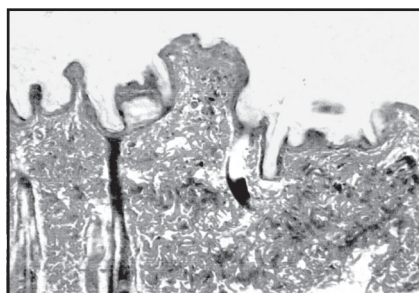


Рис. 6. Хаотичное расположение коллагеновых волокон, щели и полости в дерме крысы после имплантации Wirobond. Окрашивание по ван Гизону.  $\times 100$

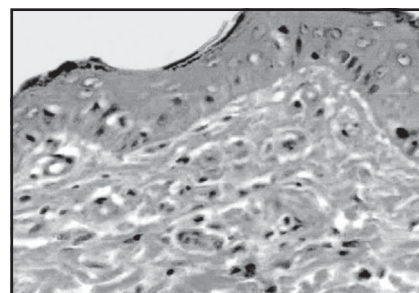


Рис. 7. Кожа крыс после имплантации керамики. Окрашивание гематоксилином и эозином.  $\times 400$

ках вакуоль занимает всю клетку, оттесняя ядро на периферию (рис. 5).

При исследовании кожи после имплантации Wirobond установлено, что сосочки в эпидермисе выражены слабо, их количество значительно уменьшено. Эпителиальные клетки шиповатого слоя набухшие, увеличены в объеме. В цитоплазме отдельных клеток определяются вакуоли, занимающие целую клетку. Ядро в таких клетках оттесняется на периферию.

В сосочковом слое дермы отмечается умеренно выраженная лимфогистиоцитарная инфильтрация. Пучки коллагеновых волокон располагаются хаотично (рис. 6). Между фибриллами щели и полости разных размеров.

При имплантации кусочков керамики IPS e. max Press в кожу животных этой группы выявлено увеличение количества сосочков эпидермиса. Эпителий образует тяжи, глубоко проникающие в дерму. В базальном слое

эпителия отмечается очаговая вакуольная дистрофия. Вакуоли располагаются вокруг ядра. В дерме коллагеновые волокна располагаются в виде пучков, пересекающихся в разных направлениях. В сосочковом слое определяется очаговая лимфогистиоцитарная инфильтрация. Эластические волокна оплетают сосуды, волосы и пучки коллагеновых волокон (рис. 7).

#### Выводы

Внутрикожная имплантация сплавов: Weron 99, Wirocer, Wirobond<sup>2</sup> и керамики IPS e. max Press — сопровождается однонаправленными дистрофическими изменениями в эпителии и дерме кожи экспериментальных животных, однако, при имплантации керамики эти изменения выражены в меньшей степени, что свидетельствует о более значимой биоинертности керамики при внедрении в ткани полости рта экспериментальных животных.

#### ЛИТЕРАТУРА

1. Райфман М. CAD/CAM переходит в наступление / М. Райфман, А. Кехман // Стоматолог. — 2010. — № 6. — С. 27–31.
2. Beuer F. Консенсус по оксиду циркония / F. Beuer, B. Stawarczyk, M. Tholey // Новое в стоматологии. — 2012. — № 4. — С. 61–68.
3. Измайлов А. В. Cercom ceram press — биосовместимость и эстетика еще проще и быстрее / А. В. Измайлов // Зубное протезирование. — 2012. — № 2. — С. 15–18.
4. Аналіз показників стоматологічної допомоги населенню України в 2010 році / К. М. Косенко, О. Е. Рейздвіх, Р. Г. Жадько [та ін.] // Вісник стоматології. — 2011. — № 4. — С. 82–85.
5. Неспрядько В. П. Дослідження напружених деформацій у системі «опорний зуб — фіксуючий елемент» / В. П. Неспрядько, Д. О. Тихонов // Український стоматологічний альманах. — 2012. — № 3. — С. 107–109.
6. Підготовка зубів та їхніх коренів до зубного протезування / С. І. Дорошенко, С. В. Ірка, О. А. Черепинський [та ін.] // Там же. — № 4. — С. 75–82.
7. Гасюк П. А. Особливості препарування зубів під штучні коронки з каркасом, виготовленим методом фрезерування / П. А. Гасюк // Там же. — 2011. — № 2. — С. 9–11.

УДК 616.314-77:615.461

Л. Д. Чулак, Н. П. Чуев

#### МОРФОЛОГИЧЕСКОЕ ИССЛЕДОВАНИЕ ИЗМЕНЕНИЙ В ТКАНЯХ ЭКСПЕРИМЕНТАЛЬНЫХ ЖИВОТНЫХ ПРИ ВЖИВЛЕНИИ РАЗЛИЧНЫХ КОНСТРУКЦИОННЫХ МАТЕРИАЛОВ

Проведенные морфологические исследования на экспериментальных животных показали, что при вживлении сплавов металла и керамики под кожу крыс наблюдаются дистрофические изменения в эпителии и дерме.

Уровень этих изменений различен: при вживлении металлов он значительно выражен, поражены окружающие сосуды, наблюдаются клеточные дегенеративные изменения. При вживлении керамики выраженность процессов незначительна.

**Ключевые слова:** керамика, несъемное протезирование, дентальные сплавы металлов, имплантация.

UDC 616.314-77:615.461

L. D. Chulak, N. P. Tchuyev

#### MORPHOLOGICAL STUDY OF CHANGES IN TISSUES OF EXPERIMENTAL ANIMALS WITH IMPLANTING VARIOUS STRUCTURAL MATERIALS

Morphological studies conducted in experimental animals have shown that during implantation of metal alloys and ceramics under the skin of rats there were observed degenerative changes in the epithelium and the dermis.

The level of these changes is different: with implanted metal it is significantly pronounced, surrounding vessels are damaged, there are cellular degenerative changes. When implanting ceramic, the process is less pronounced.

**Key words:** ceramic, fixed prosthesis, dental alloys, implantation.