

Особливості клінічних проявів atopічного дерматиту у пацієнтів з мутацією 2282del4 в гені філагрину

І. О. Олійник¹, С. К. Джораєва¹, К. Є. Іщейкін², І. В. Зюбан¹, В. Ю. Мангушева¹

¹ ДУ «Інститут дерматології та венерології НАМН України»

² ВДНЗ України «Українська медична стоматологічна академія»

Резюме

Мета: у статті досліджуються особливості клінічних проявів у хворих на atopічний дерматит (АД) з мутацією 2282del4 в гені філагрину у порівнянні з клінічними проявами хворих на АД, у яких мутацію не виявлено.

Матеріали та методи. У дослідження увійшли 30 пацієнтів з різними формами АД. Було сформовано 2 групи. У I групу (15 пацієнтів) увійшли хворі на АД, в яких не виявили мутацій FLG 2282del4, у II групу (15 осіб) – пацієнти з виявленою генетичною мутацією FLG 2282del4.

Результати. Аналізуючи пацієнтів за формами АД, слід зазначити, що в I групі частіше мала місце еритематозно-сквамозна з ліхеніфікацією форма АД – 8 пацієнтів. Пацієнти II групи з мутацією 2282del4 гена філагрину страждали на ліхеноїдну форму АД, яка відзначалась у 9 хворих. Пруригоподібна форма виявлялась у пацієнтів обох груп, однак в II групі кількість хворих була більша. За ступенем тяжкості перебігу АД у хворих за індексом SCORAD слід зазначити, що в пацієнтів I групи виявлявся помірний і тяжкий перебіг в однаковій кількості – по 6 пацієнтів. В II групі достовірно переважав тяжкий перебіг і визначався в 9 пацієнтів. У посівах з вогнищ у всіх пацієнтів з АД домінували мікроорганізми роду *Staphylococcus*. У II групі виявляли види з вираженим патогенним потенціалом – *S. aureus* (38,9%). Звертає на себе увагу той факт, що з шкіри осіб I групи *S. aureus* висівався в значно нижчому ступені, який не перевищував 10^3 – 10^4 КУО/мл, тоді як у пацієнтів II групи цей показник становив понад 10^5 КУО/мл.

Висновки. Порушення синтезу гена FLG 2282del4 може бути розцінено як важливий патогенетичний фактор, що погіршує клінічну симптоматику АД, змінюючи мікробний пейзаж шкіри, за рахунок порушення процесів кератинізації. Вивчення спектру мутацій у гені філагрину в пацієнтів з АД дасть змогу в майбутньому розробити методики раннього скринінгу, тактику проведення профілактичних заходів і ефективно та своєчасно застосовувати лікувальні й профілактичні засоби, які відновлюють шкірний бар'єр.

Ключові слова: atopічний дерматит, особливості клінічних проявів, мутація 2282del4 в гені філагрину.

Вступ

У структурі хронічних дерматозів atopічний дерматит (АД) посідає одну з лідируючих позицій, про що свідчить триваюче збільшення поширеності даного дерматозу з більш ніж триразовим його зростанням у порівнянні з 60-ми роками минулого століття [1, 2]. Високий рівень захворюваності на АД, його дебют у ранньому віці, безперервно рецидивний перебіг патологічного процесу за наявності тенденції до збільшення кількості стійких до традиційної терапії форм, зниження прихильності пацієнтів до лікування надають питанням пошуку причин і вибору

раціональної стратегії й тактики терапії даного дерматозу особливої актуальності [5, 8]. На даний час прийшли до розуміння АД як багатофакторного гетерогенного захворювання, розвиток якого відбувається внаслідок поєданого впливу спадкових факторів і навколишнього середовища [3].

На сьогодні встановлено, що мутації гена філагрину (FLG) є важливим генетичним фактором ризику розвитку АД [6]. Філагрин є ключовим компонентом кератогалінових гранул зернистого шару епідермісу. Зменшення експресії філагрину призводить до недостатності кератогалінових гранул, які доставляють

у роговий шар ліпідні структурні компоненти, котрі виконують бар'єрну функцію шкіри. Дефіцит продуктів розпаду філагрину призводить до вираженої сухості шкіри [7].

Мета дослідження: дослідити особливості клінічних проявів у хворих на АД з мутацією 2282del4 в гені філагрину у порівнянні з клінічними проявами хворих на АД, у яких мутацію не виявлено.

Матеріали та методи дослідження

У дослідження увійшли 30 пацієнтів з різними формами АД, в тому числі 13 жінок і 17 чоловіків віком від 20 до 50 років. Було сформовано 2 групи. У I групу (15 пацієнтів) увійшли хворі на АД, в яких не виявили мутації FLG 2282del4, у II групу (15 осіб) – пацієнти з виявленою генетичною мутацією FLG 2282del4.

Діагноз було встановлено на основі скарг і клінічних проявів, які відповідають основним діагностичним критеріям АД, виділенням Hanifin та Rajka, а також згідно з клінічними настановами з діагностики, профілактики та лікування АД [4]. У всіх пацієнтів окрім загальноклінічного обстеження було проведено детальне вивчення спадкового, алергологічного анамнезу, здійснена оцінка тяжкості симптомів АД за шкалою SCORAD. Усім хворим проводилося мікробіологічне дослідження шкіри з вогнищ ураження. Визначення мутацій FLG 2282del4 проводили за допомогою методу Palmer et al. ДНК для дослідження отримували зі зразків периферійної крові з використанням наборів Gen Pack DNA Test. Результати реакції визначали на транслюмінаторі після електрофорезу зразків.

Результати та їх обговорення

Аналізуючи пацієнтів за формами АД, слід зазначити, що в I групі частіше мала місце еритематозно-сквамозна з ліхеніфікацією форма АД – 8 пацієнтів (рис. 1). Шкірний патологічний процес локалізувався в ділянці ліктьових згинів, підколінних ямок, задньо-бокової поверхні шиї, тилу кистей. Шкіра у вогнищах була гіперемійована, інфільтрована, суха, ліхеніфікована, з дрібними ліхеноїдними папулами.

Пацієнти II групи з мутацією 2282del4 гена філагрину страждали на ліхеноїдну форму АД, яка відзначалась у 9 хворих (див. рис. 1). При даній формі ураження у хворих розвивалися фіксовані поширені вогнища. Патологічний процес локалізувався на шкірі шиї, ліктьових і підколінних складок, кистей, зап'ясть і стоп. Проявлявся застійною гіперемією, набряком, сухістю, вираженою ліхеніфікацією шкіри, наявністю по периферії вогнищ ліхеноїдних папул, множинних лінійних і точкових екскоріацій, висівкоподібним лущенням. Спостерігались глибокі тріщини, екскоріації, ускладнені вторинним бактеріальним інфікуванням. Іноді до процесу залучалась шкіра обличчя з розвитком так званого атопічного обличчя.

Пруригоподібна форма виявлялась у пацієнтів обох груп, однак в II групі кількість хворих була більша. Шкірний патологічний процес у обстежуваних локалізувався на кінцівках, верхній частині тулуба у вигляді множинних ізольовано розташованих папул, великої кількості кірочок, екскоріацій.

Аналізуючи ступінь тяжкості перебігу АД у хворих за індексом SCORAD, слід зазначити, що в пацієнтів I групи виявлявся помірний та тяжкий перебіг в однаковій кількості – по 6 пацієнтів (рис. 2). В II групі достовірно переважав тяжкий ступінь перебігу та визначався у 9 пацієнтів.

Важливу роль відіграє спадковий сімейний анамнез у хворих-носіїв мутації гена філагрину та пацієнтів з аналогічним ступенем тяжкості АД без мутації. Слід зазначити, що в 4 пацієнтів II групи з помірним ступенем тяжкості та в 7 хворих з тяжким ступенем за індексом SCORAD визначався обтяжений спадковий анамнез (рис. 3). В I групі менша кількість пацієнтів мали дану ознаку. Лише у 2 пацієнтів з помірним ступенем тяжкості та у 3 хворих з тяжким ступенем за індексом SCORAD визначався обтяжений спадковий анамнез. Пацієнти обох груп з мінімальним ступенем тяжкості не відзначали обтяжену спадковість.

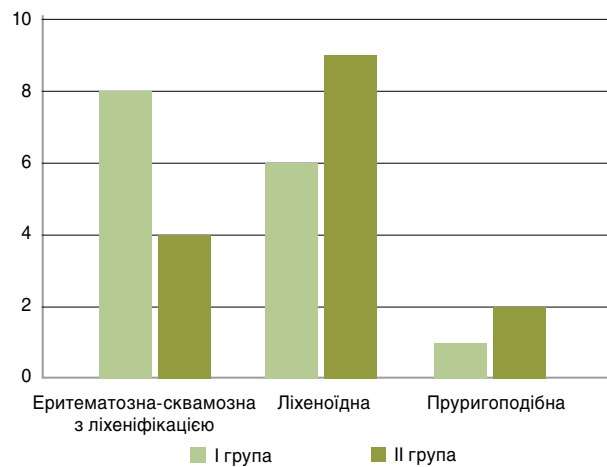


Рис. 1. Розподіл хворих АД за формами захворювання

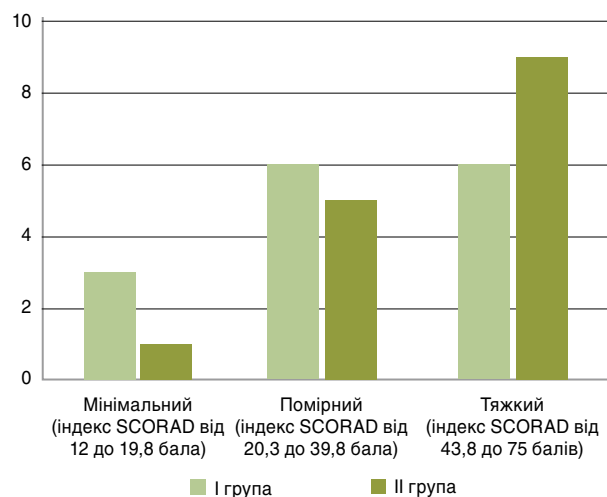


Рис. 2. Розподіл хворих на АД за ступенем тяжкості захворювання

Встановлено, що ступінь колонізації шкіри *Staphylococcus aureus* прямо корелює з тяжкістю перебігу дерматозів. За даними проведеного дослідження відділенням дерматології та лабораторії мікробіології ДУ «ІДВНАМНУ», в посіві з вогнищ у всіх пацієнтів з АД домінували мікроорганізми роду *Staphylococcus* (рис. 4). Але у II групі виявлялися види з вираженим патогенним потенціалом, а саме *S. aureus* (38,9%), інші представники роду зустрічалися в меншому відсотку випадків: *Staphylococcus haemolyticus* (15,9%), *Staphylococcus saprophyticus* (6,7%), *Staphylococcus cohnii* (5,2%), *Staphylococcus warneri* (2,8%).

У 10% випадків стафілококи утворювали як внутрішньовидові, так і міжвидові асоціації. У I групі з ділянок шкіри також висівали стафілококи, але в більшості випадків це були непатогенні представники роду – *Staphylococcus epidermidis* (33,6%). В низькому відсотку випадків висівали патогенні представники стафілококів – *S. aureus* (22,7%), *S. haemolyticus* (5,0%). Звертає на себе увагу той факт, що з шкіри осіб I групи *S. aureus* висівався в значно нижчому ступені, який не перевищував 10^3 – 10^4 КУО/мл, тоді як у пацієнтів II групи цей показник становив більше 10^5 КУО/мл.

Для ілюстрації наводимо наше клінічне спостереження.

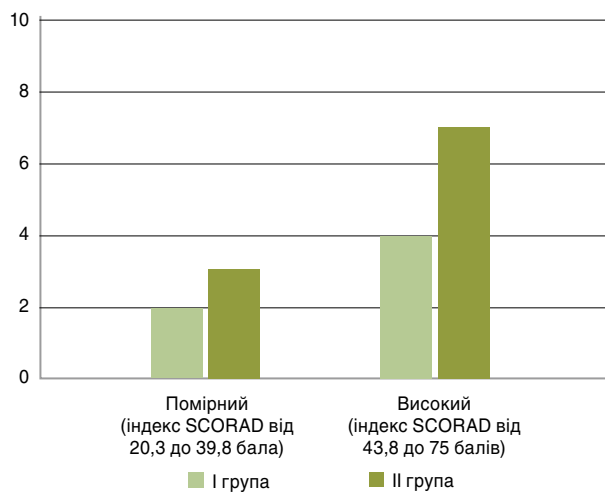


Рис. 3. Розподіл хворих на АД з обтяженим сімейним анамнезом відповідно до ступеня тяжкості індексу SCORAD

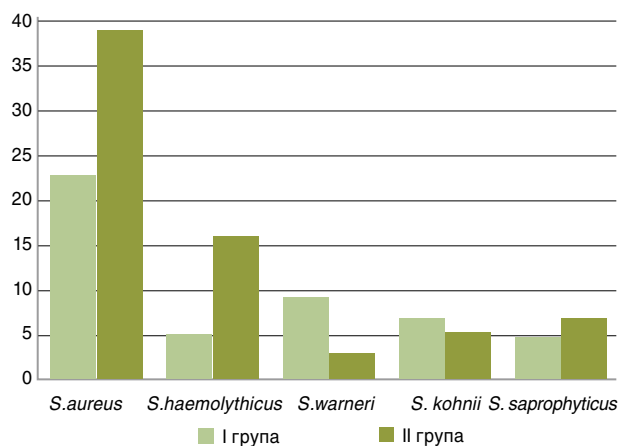


Рис. 4. Склад клінічно значущих мікроорганізмів в ценозі шкіри у хворих на АД, %

Хвора Л., 38 років (історія хвороби № 529 від 12.07.2017 р.), потрапила на стаціонарне лікування зі скаргами на поширені висипання на шкірі обличчя, верхніх і нижніх кінцівок, що супроводжуються нестерпним свербезом (рис. 5).

Анамнез захворювання: вважає себе хворою з 4-місячного віку (зі спогадів батьків), коли вперше з'явилися висипання в ділянці обличчя, що супроводжувалися свербезом. Протягом 13 років лікувалася у педіатра з діагнозом «Діатез». Займалася самолікуванням. Лікування значного поліпшення не приносило. При кожному наступному загостренні відбувалося поширення процесу на нові ділянки. Неодноразово лікувалася у алерголога. У віці 3 років процес стабілізувався. Чергове загострення процесу відзначала у віці 15 років, що настало після важкого психоемоційного стресу. Займалася самолікуванням, використовуючи супрастин або діазолін, активоване вугілля, неконтрольовано наносила топічні кортикостероїди (КС) – флуцинар, фторокорт та ін. З того часу процес має хронічний рецидивний характер з 6–7 загостреннями на рік, переважно після психоемоційних навантажень, порушення дієти та загострення холециститу. Серед інших провокуючих факторів відмічає роль засобів побутової хімії, контакт з синтетичними або вовняними виробами зі шкірою.

Спадковий анамнез обтяжений: батько страждає на АД, молодша сестра та мати – алергічний рино-кон'юнктивіт.

Алергологічний анамнез: відмічає алергічні реакції на контакт з косметичними засобами та засобами побутової хімії, анальгін, вітаміни групи В.

Анамнез життя: цукровий діабет, туберкульоз, хворобу Боткіна, венеричні хвороби в минулому заперече.

Страждає на хронічний холецистит.

При об'єктивному обстеженні встановлено, що загальний стан хворої задовільний. Шкірні покриви і видимі слизові оболонки поза вогнищами ураження звичайного кольору, вільні від висипань. Периферійні лімфатичні вузли не збільшені, не зрощені з навколишніми тканинами, безболісні при пальпації. Межі легень у нормі; дихання везикулярне, хрипи відсутні. Межі серця не розширені; діяльність серця ритмічна, тони чисті; ЧСС – 74 уд. на хв.; АТ – 120/80 мм рт. ст.; пульс – 74 уд. за хв. Язик вологий, обкладений білим нальотом. Зів не гіперемований. Мигдалики не збільшені. Живіт при поверхневій пальпації м'який, безболісний. При глибокій пальпації відрізки кишківника звичайних пальпаторних властивостей. Печінка пальпується на 1 см нижче краю реберної дуги. Селезінка не збільшена. Нирки не пальпуються. Симптом Пастернацького негативний. Випорожнення не порушені. Неврологічної симптоматики немає.

Локальний статус: патологічний процес має поширений характер і локалізується на шкірі верхніх

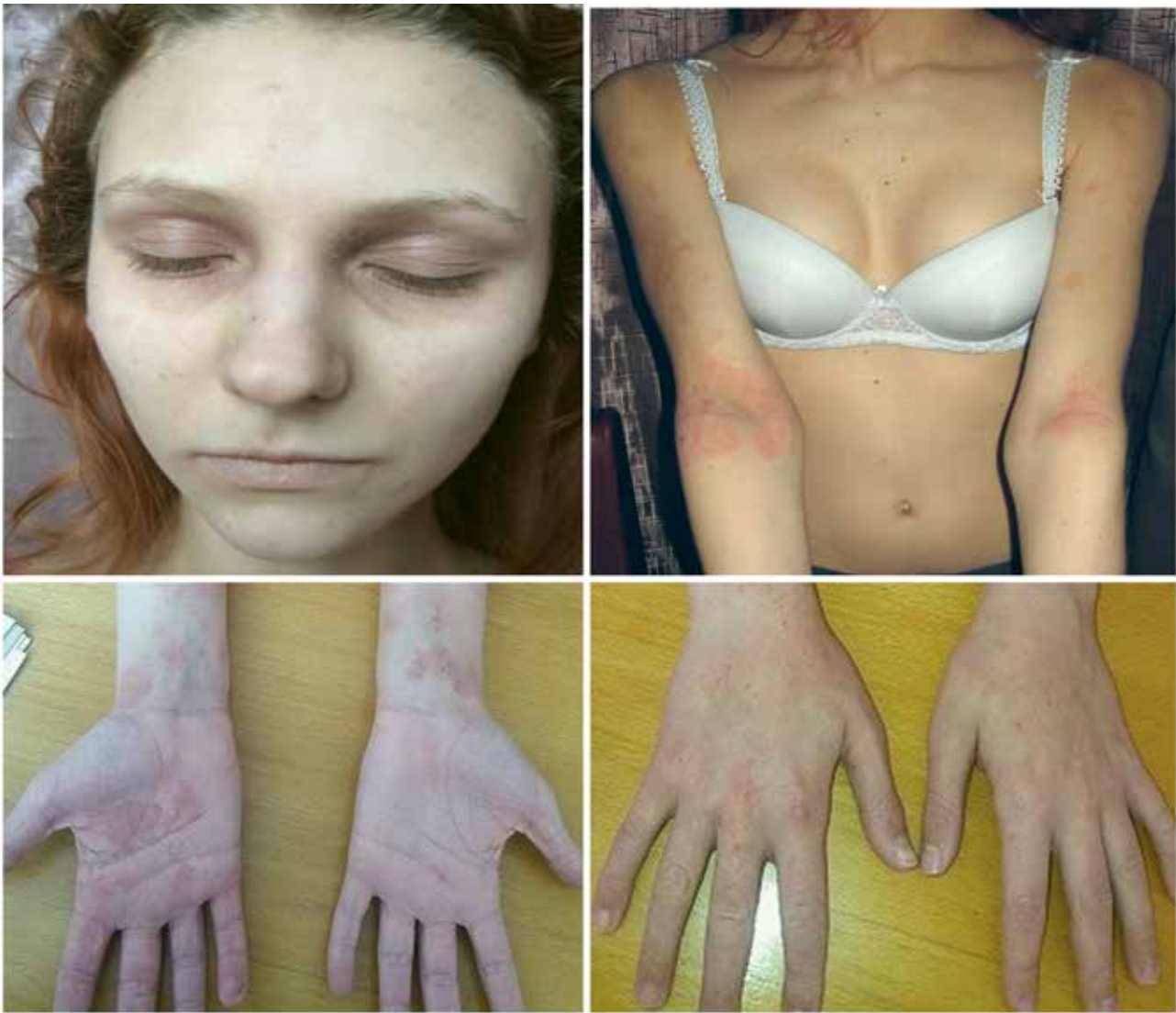

Рис. 5. Хвора Л., 38 років. До лікування

і нижніх кінцівок в ділянці ліктьових згинів, підколінних ямок, гомілковостопного суглоба, тильній поверхні кистей, періорбітально, періорально та на задній поверхні шиї. Шкіра суха, застійно-синюшного кольору, тьмяна на вигляд. Висипання представлені ліхеноїдними згрупованими плоскими полігональними папулами розміром від 2 до 5 мм, екскоріаціями, лущенням і серозно-геморагічними кірочками, а також вогнищами ліхеніфікації та інфільтрації без чітких меж з гіперпигментацією та посиленням шкірного малюнка. В місцях тривало існуючих висипань – ділянки гіпо- та гіперпигментації.

Шкіра на всьому протязі суха, з виразним ксерозом.

З додаткових ознак були наявні симптоми «атопічного обличчя» (Денъє–Моргана, сіруватий колір шкіри, гіперпигментація нижніх повік), полірованих нігтів, хейліт.

Дермографізм білий, стійкий. Індекс SCORAD 52,6 бала. Свербіж – 7 балів (за 10-бальною шкалою). Порушення сну – 3 (за 10-бальною шкалою).

При обстеженні: Загальний аналіз крові: гемоглобін – 121 г/л, еритроцити – 4,1 М/мкл, колірний показник – 0,9; лейкоцити – 6,8 М/мкл;

тромбоцити – 350 М/мкл; базофіли – 1%; еозинофіли – 7%; паличкоядерні – 5%; сегментоядерні – 70%; лімфоцити – 11%; моноцити – 6%; ШОЕ – 9 мм/год. Загальний аналіз сечі – без патології. Біохімічне дослідження крові: глюкоза – 4,4 ммоль/л, загальний білок – 63,2 г/л, білірубін загальний – 9,4 мкмоль/л, білірубін кон'югований – 2,26 мкмоль/л, АсАТ – 0,38 ммоль/год х л, АлАТ – 0,42 ммоль/год х л.

При мікробіологічному обстеженні до лікування на шкірі правої гомілки виявлений ріст *S. aureus* 10^5 мк/мл, резистентний до пеніциліну та оксациліну (MRSA), кліндаміцину; носа – виявлений ріст *S. aureus* 10^3 м.к./мл; глотки – *Streptococcus mitis* в асоціації з *Neisseria* spp. 10^5 м.к./мл.

Серологічні реакції крові на сифіліс – негативні.

Консультована суміжними фахівцями. Висновок гастроентеролога: хронічний холецистит у стадії нестійкої ремісії.

На підставі анамнестичних, клініко-лабораторних і даних об'єктивного дослідження було виставлено **діагноз:** «Атопічний дерматит, ліхеноїдна форма, поширений тяжкий перебіг, період загострення».

Стан хворої після лікування наведено на рис. 6.

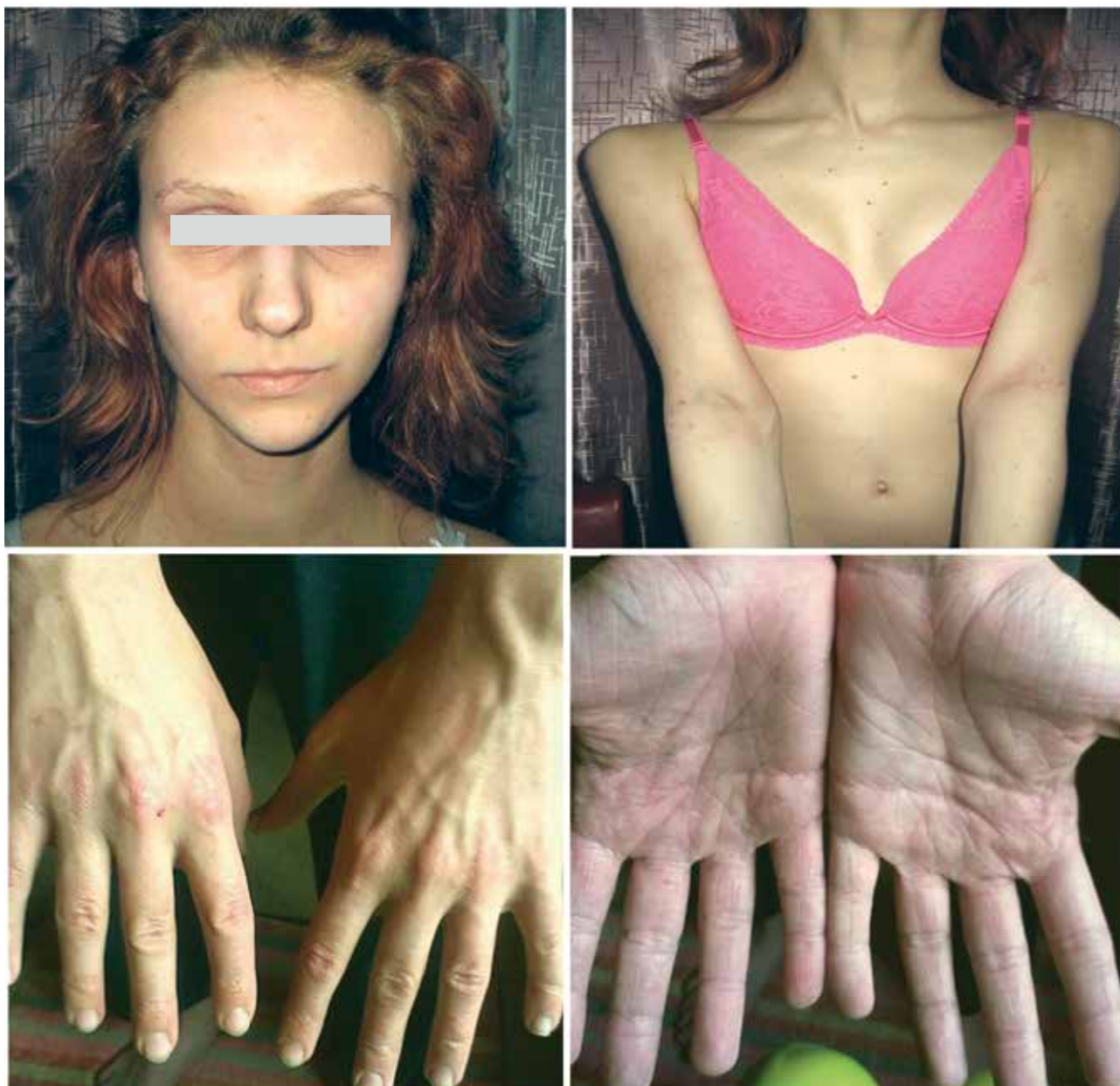

Рис. 6. Хвора Л., 38 років. Після лікування

Особливостями даного випадку були обтяжений спадковий анамнез, значна поширеність шкірного процесу, тривалий тяжкий перебіг зі збільшенням частоти загострень з 15-річного віку, зв'язок загострень переважно з психоемоційними навантаженнями, порушенням дієти та загостренням холециститу, а також з контактом із засобами побутової хімії, синтетичними або вовняними виробами, більш виразними порушеннями вегетативного статусу та метаболічними порушеннями у порівнянні з середніми значеннями хворих з такою формою АД, неконтрольоване використання топічних КС.

Пруригінозна форма АД у обстежених хворих виявлялась поширеними висипаннями з ураженням в середньому 32,4% шкірного покриву. Висипання локалізувались на згинальних поверхнях верхніх і нижніх кінцівок, верхній третині грудей та спини, тильній поверхні кистей та стоп, періорбітально, періорально.

Шкіра була сухою, сіруватого кольору, тьмяною на вигляд, а в місцях постійного свербіж – блискучою. Висипання були представлені численними прурігінозними згрупованими півсферичної форми папулами округлої форми, щільної консистенції, розміром від 2 до 5 мм у діаметрі, екскоріаціями, лущенням і геморагічними скоринками, а також вогнищами ліхеніфікації та інфільтрації без чітких меж з гіперпигментацією та посиленням шкірного малюнка. В місцях тривало існуючих висипань – ділянки гіпо- та гіперпигментації, рубці.

Дермографізм був білим, стійким. При оцінці суб'єктивних критеріїв захворювання за 10-бальною шкалою середнє значення свербіж становило 7 балів, сну – 3 бали. Середнє значення індексу SCORAD, що визначає тяжкість перебігу АД, враховуючи як об'єктивні, так і суб'єктивні дані при АД, становило 42,3 бала. Для встановлення діагнозу поряд з 2 основними визначалось 5 додаткових критеріїв АД.

Особливостями наведеного клінічного випадку були обтяжений атопічний анамнез, тривалий перебіг, значна поширеність шкірного процесу, неадекватна терапія (неконтрольоване використання топічних КС).

Висновки

Таким чином, порушення синтезу гена *FLG* 2282del4 може бути розцінено як важливий

патогенетичний фактор, що погіршує клінічну симптоматику АД, змінює мікробний пейзаж шкіри, за рахунок порушення процесів кератинізації. Вивчення спектру мутацій в гені філаггину в пацієнтів з АД дасть змогу в майбутньому розробити методики раннього скринінгу, тактику проведення профілактичних заходів і ефективно та своєчасно застосувати лікувальні та профілактичні засоби, які відновлюють шкірний бар'єр.

Список літератури

1. Білорзов О.П. Циркулюючі імунні комплекси і дослідження антигенного впливу при алергодерматозах, псоріазі і хламідіозах: Автореф. дис. ... д-ра мед наук. Київ, 2003. 40 с.
2. Микробиоценоз кожи у больных атопическим дерматитом и его коррекция / С.В. Батыршина, Л.А. Хаертдинова, Р.Г. Халилова, Е.Е. Сабынина. Практическая медицина. 2013. №1-4 (73). С. 33–37.
3. Радионов В.Г., Гусак О.С., Любимцева В.Н. Атопический дерматит (патогенез, клиника, диагностика, лечение) Луганск, 2002. 36 с.
4. Уніфікований клінічний протокол первинної, вторинної (спеціалізованої), третинної (високоспеціалізованої) медичної допомоги «Атопічний дерматит», затверджений наказом Міністерства охорони здоров'я України від 28.09.2012 р. № 751, зареєстрованого в Міністерстві юстиції України 29.11.2012 р. за № 2001/22313.
5. Atopic dermatitis and the atopic march revisited / S. C. Dharmage, A. J. Lowe, M. C. Matheson [et al.]. *Allergy*. 2014. Vol. 69. P. 17–27.
6. Brown S.J., Irwin McLean W.H. One remarkable molecule: Filaggrin. *J. Invest. Dermatol.* 2012. 132 (3 Pt. 2): 751–762. doi:10.1038/jid.2011.393.
7. Common loss-of-function variants of the epidermal barrier protein filaggrin are a major predisposing factor for atopic dermatitis / C.N.A. Palmer, A.D. Irvine, A. Terron-Kwiatkowski et al. *Nat. Genet.* 2006. 38. 441–6.
8. Nutten S. Atopic dermatitis: global epidemiology and risk factors. *Ann. Nutr. Metab.* 2015. Vol. 66 (suppl. 1). P. 8–16.

References

1. Bilozorov OP. Tsyrukulyuyuchi imunni kompleksi i doslidzhennya antyhennoho vplyvu pry alerhodermatozakh, psoriazi i khlamidiozakh (Circulating immune complexes and research of antigenic influence at allergodermatosis, psoriasis and chlamydiazis). Author's abstract. dis ... Dr. medical Sciences. National Medical University, O.O. Bogomolets, 2003. 40 p.
2. Batoryshina SV, Haertdinova LA, Halilova RG, Sabyrina EE. Mikrobiocenoz kozhi u bol'nyh atopicheskim dermatitom i ego korrekciya (Microbiocenosis of skin in patients with atopic dermatitis and its correction). *Practical medicine*. 2013;1–4(73):33–37.
3. Radionov VG, Gusak OS, Lyubimceva VN. Atopicheskij dermatit (patogenez, klinika, diagnostika, lechenie) (Atopic dermatitis (pathogenesis, clinic, diagnosis, treatment)). Lugansk, 2002. 36 p.
4. Unifikovanyy klinichnyy protokol pervynnoy, vtoryynnoy (spetsializovanoy), tretynnoy (vysokospetsializovanoy) medychnoy dopomohy «Atopichnyy dermatyt», zatverdzhennyi nakazom Ministerstva okhorony zdorov'ya Ukrainy vid 28.09.2012 r. № 751, zareyestrovano v Ministerstvi yustytii Ukrainy 29.11.2012 r. za № 2001/22313. [Unified clinical protocol of primary, secondary (specialized), tertiary (highly specialized) medical aid «Atopic dermatitis», approved by the order of the Ministry of Health of Ukraine dated September 28, 2012 No. 751, registered with the Ministry of Justice of Ukraine on November 29, 2012. for No. 2001/22313].
5. Dharmage SC, Lowe AJ, Matheson MC, et al. Atopic dermatitis and the atopic march revisited. *Allergy*. 2014;69:17–27.
6. Brown SJ, Irwin McLean WH. One remarkable molecule: Filaggrin. *J. Invest. Dermatol.* 2012;132(3 Pt. 2):751–762. doi:10.1038/jid.2011.393.
7. Palmer CNA, Irvine AD, Terron-Kwiatkowski A, et al. Common loss-of-function variants of the epidermal barrier protein filaggrin are a major predisposing factor for atopic dermatitis. *Nat. Genet.* 2006;38:441–6.
8. Nutten S. Atopic dermatitis: global epidemiology and risk factors. *Ann. Nutr. Metab.* 2015;66(1):8–16.

ОСОБЕННОСТИ КЛИНИЧЕСКИХ ПРОЯВЛЕНИЙ АТОПИЧЕСКОГО ДЕРМАТИТА У ПАЦИЕНТОВ С МУТАЦИЕЙ 2282DEL4 В ГЕНЕ ФИЛАГГРИНА

И.А. Олейник¹, С.К. Джораева¹, К.Е. Ищейкин², И.В. Зюбан¹, В.Ю. Мангушева¹

¹ ГУ «Институт дерматологии и венерологии НАМН Украины»

² ВГУ Украины «Украинская медицинская стоматологическая академия»

Резюме

Цель: в статье исследуются особенности клинических проявлений у больных атопическим дерматитом (АД) с мутацией 2282del4 в гене филлаггрина по сравнению с клиническими проявлениями больных АД, у которых мутация не обнаружена.

Материалы и методы. В исследование вошли 30 пациентов с различными формами АД. Были сформированы 2 группы. В I группу (15 пациентов) вошли больные АД, у которых не обнаружили мутацию *FLG* 2282del4, во II группу (15 больных) вошли пациенты с выявленной генетической мутацией *FLG* 2282del4.

Результаты. Анализируя пациентов по формам АД, следует отметить, что в I группе имела место эритематозно-сквамозная с лихенификацией форма АД – у 8 пациентов. Пациенты II группы с мутацией 2282del4 гена филлаггрина страдали лихеноидной формой АД, которая отмечалась у 9 больных. Пруригинозная форма отмечалась у пациентов обеих групп, однако во II группе количество больных было больше. По степени тяжести АД у больных в соответствии с индексом SCORAD стоит отметить, что у пациентов I группы определялись умеренное и тяжелое течение в равном количестве – по 6 пациентов. Во II группе достоверно преобладала тяжелая степень тяжести и определялась у 9 пациентов. В посевах из очагов у всех пациентов с АД доминировали микроорганизмы рода *Staphylococcus*. Но во II группе определялись виды с выраженным патогенным потенциалом, а именно *S. aureus* (38,9%). Обращает на себя внимание тот факт, что из очагов поражения на коже у лиц I группы *S. aureus* высевался в значительно более низкой степени, которая составляла не выше 10³–10⁴ КОЕ/мл, в то время как у пациентов II группы этот показатель составил более 10⁵ КОЕ/мл.

Выводы. Нарушение синтеза гена *FLG* 2282del4 может быть расценено как важный патогенетический фактор, ухудшающий клиническую симптоматику АД, изменяющий микробный пейзаж кожи, за счет нарушения процессов кератинизации. Изучение спектра мутаций в гене филлаггрина у пациентов с АД позволит в будущем разработать методики раннего скрининга, тактику проведения профилактических мероприятий и эффективно и своевременно применять лечебные и профилактические средства, которые восстанавливают кожный барьер.

Ключевые слова: атопический дерматит, особенности клинических проявлений, мутация 2282del4 в гене филлаггрина.

PECULIARITIES OF CLINICAL MANIFESTATIONS OF ATOPIC DERMATITIS IN PATIENTS WITH MUTATION 2282DEL4 IN THE FILAGGRIN GENE

I.O. Oliynyk¹, S.K. Dzhoraeva¹, K.Ye. Isheykin², I.V. Zyuban¹, V.Yu. Mangusheva¹¹ SE «Institute of Dermatology and Venereology of NAMS of Ukraine»² HSEE of Ukraine «Ukrainian Medical Stomatological Academy»**Abstract**

The objective: The article investigates the peculiarities of clinical manifestations in patients with atopic dermatitis (AD) with a mutation of 2282del4 in the filaggrin gene, in comparison with the clinical manifestations of patients with AD, in which mutation was not detected.

Materials and methods. The study included 30 patients with various forms of AD. There were 2 groups formed. The first (I) group – 15 patients with AD who did not detect mutations FLG 2282del4, the second (II) group – 15 patients with the detected gene mutation FLG 2282del4.

The results. When analyzing patients according to the forms of AD, it should be noted that in group I erythematous-squamous with lichenification form of AD took place in 8 patients. Patients of group II with the filaggrin gene mutation 2282del4 suffered from the lichenoid form of AD, which was observed in 9 patients. The acute form was detected in both groups, but in group II, the number of patients was higher. The degree of severity of the took place in patients with the index SCORAD, it should be noted that patients of Group I showed moderate and high levels of gravity in equal numbers - 6 patients. In group II there was a significant prevalence of high levels and was detected in 9 patients. In crops from centers in all patients, took place was dominated by microorganisms of the genus *Staphylococcus*. However, in the group II, species with marked pathogenic potential were found, namely: *S. aureus* (38,9%). It is noteworthy that the skin of individuals of group I *S. aureus* sowed at a significantly lower level, which was not higher than 10³-10⁴ CFU/ml, whereas in patients of Group II this figure was more than 10⁶ CFU/ml.

Conclusions. The violation of the synthesis of the FLG 2282del4 gene can be regarded as an important pathogenetic factor worsening the clinical symptoms of took place, changing the microbial landscape of the skin, due to a violation of keratinization processes. Study of the spectrum of mutations in the filaggrin gene in patients with took place will allow in the future to develop early screening techniques, tactics for carrying out preventive measures and to effectively apply medical and preventive measures that restore skin barrier in a timely manner.

Key words: atopic dermatitis, features of clinical manifestations, mutation 2282del4 in the filaggrin gene.

Відомості про авторів:

Олійник Ірина Олександрівна – д-р мед. наук, ст. наук. співроб., головний наук. співроб. відділу дерматології, інфекційних та паразитарних захворювань шкіри ДУ «Інститут дерматології та венерології НАМНУ».

Джораєва Світлана Кар'ягдівна – канд. мед. наук, зав. лабораторії мікробіології ДУ «Інститут дерматології та венерології НАМНУ».

Іщейкін Костянтин Євгенович – д-р мед. наук, професор кафедри внутрішніх хвороб та медицини невідкладних станів зі шкірними та венеричними захворюваннями ВДНЗ «Українська медична стоматологічна академія», м. Полтава.

Зюбан Ірина Володимирівна – очний аспірант ДУ «Інститут дерматології та венерології НАМНУ».

Мангушева Вікторія Юрївна – очний аспірант ДУ «Інститут дерматології та венерології НАМНУ».