УДК 616.314-77-06:616.311

Ю.Г. Романова, И.К. Новицкая, В.В. Вит*
Одесский национальный медицинский університет
****Институт глазных болезней и тканевой терапии***
им. В.П. Филатова, г. Одесса

ДЕЙСТВИЕ МЕТИЛМЕТАКРИЛАТА НА СЛИЗИСТУЮ ОБОЛОЧКУ ПОЛОСТИ РТА (МОРФОЛОГИЧЕСКОЕ ИССЛЕДОВАНИЕ)

Изучали изменения слизистой оболочки полости рта (СОПР) под влиянием метилметакрилата – мономера акриловой пластмассы. Проведено морфологическое изучение СОПР. Показано, что при длительном воздействии метилметакрилата на СОПР наблюдаются структурные изменения во всех слоях слизистой, формирующие развитие токсического воспалительного процесса.

Ключевые слова: *метиловый эфир метакриловой кислоты, слизистая оболочка полости рта, воспалительный очаг.*

В ортопедической стоматологии наиболее распространённым конструкционным материалом, используемым для устранения как малых, так и больших дефектов зубных рядов, является акриловая пластмасса. До 80% съёмных зубных протезов изготавливают из акриловой пластмассы [1]. Однако акриловые протезы, при всей притязательности по технологическим, эстетическим и другим показателям, имеют ряд недостатков. В первую очередь это высокая токсичность и способность вызывать аллергические реакции [2, 3], что связано с действием остаточного мономера, содержащегося в пластмассе в количестве 0,2%. При нарушении режима полимеризации его концентрация увеличивается до 8% [4–6]. Метилметакрилат способен проникать через эпителиальный барьер слизистых оболочек, оказывая токсическое действие [7]. Поэтому зубные протезы, изготовленные из акриловых пластмасс, нередко являются причиной воспаления слизистой оболочки полости рта, или «акрилового стоматита». По статистике у 35% больных после протезирования стоматологическими пластмассами появляется аллергия в виде симптомокомплекса [8–10].

Следует отметить, что воспалительный ответ представляет собой комплексное событие и вовлекает в процесс иммунную систему организма для элиминации угрозы со стороны стоматологического материала [11].

Цель данного исследования состояла в выявлении морфологических изменений слизистой оболочки полости рта (СОПР) под влиянием метилметакрилата – мономера акриловой пластмассы.

Материал и методы. Исследование проведено на 20 половозрелых белых крысах линии Вистар, разделённых на две группы по 10 особей в каждой: 1-я – интактные животные; 2-я – животные, которым СОПР обрабатывали 1%-ным раствором мономера (метиловый эфир метакриловой кислоты).

Используя свойство высокой всасывательной способности СОПР, мономер наносили в виде аппликаций на её поверхность 1 раз в сутки в течение 30 с на протяжении 30 суток. При расчёте концентрации метилметакрилата, наносимого на СОПР, исходили из среднего количества мономера, выходящего из акрилового зубного протеза во время его эксплуатации (в среднем до 1% в сутки).

По окончании исследований проводили эвтаназию животных (под тиопенталовым наркозом) и затем забор фрагментов СОПР (десна, переходная складка) для морфологического исследования. Материал фиксировали в 10%-ном нейтральном формалине, обезвоживали и заливали в парафин. Гистологические срезы толщиной 2–3 мкм окрашивали гематоксилином и эозином. Препараты изучали на микроскопе Jenamed 2 (ФРГ) с последующим видеомикроскопическим фотографированием.

Результаты и их обсуждение. Морфологическое изучение СОПР у интактных животных показало, что слизистая оболочка представлена многослойным плоским ороговевающим эпителием. Ороговение равномерное. Чётко выявляется базальная мембрана. Эпителиальные клетки чётко дифференцированы по слоям. В поверхностно расположенных клетках выявляются зёрна кератогиалина. Отмечается незначительно выраженный акантоз. В субэпителиальном слое встречаются единичные лимфоциты (рис. 1).

© Ю.Г. Романова, И.К. Новицкая, В.В. Вит, 2012

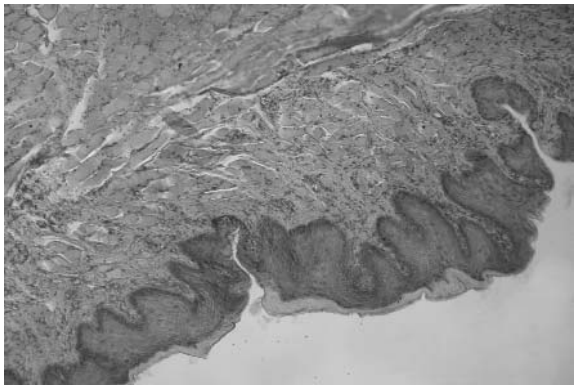

Рис. 1. Слизистая оболочка полости рта интактной крысы. Окраска гематоксилином и эозином, х 20

Результаты морфологического исследования СОПР у крыс после обработки её метилметакрилатом показаны на рис. 2. Как показали исследования, состояние СОПР у этих животных значительно отличается от такового у интактных животных.

Так, при применении метилметакрилата спустя 30 суток после воздействия выявляются довольно выраженные изменения как эпителиального слоя, так и подэпителиального (рис. 2, *а*). В эпителии слизистой десны выражены явления акантоза (ак). Отмечаются нарушения ороговения и неравномерная толщина рогового слоя (рс) с явлениями его слущивания, нарушение дифференциации клеток по слоям (дк), воспалительный инфильтрат (ви).

Роговой слой становится неравномерной толщины, слущивается. В нём выявляются отдельные дегенеративно изменённые эпителиальные клетки. Отмечается нарушение дифференциации эпителиальных клеток по слоям (рис. 2, *б* и *в*). Затем отмечается неравномерное истончение эпителиального покрова, местами отсутствует роговой слой (рс). В субэпителиальном слое выявляется выраженный отёк с незначительной дезорганизацией коллагеновой стромы (кс). Возможо нарушение диффренциации клеток по слоям (дк), роговой слой истончён. Отмечаются отёк и вакуольная дегенерация эпителиоцитов (вд). В субэпителиальном слое выявляется диффузная инфильтрация лимфоцитами. При этом дегенеративно изменённые эпителиальные клетки преобладают в средних и поверхностных слоях. Выражен фокальный отёк эпителиоцитов, а местами их вакуольная дегенерация (рис. 2, *в* и *г*). В некоторых случаях выявляется разрушение базальной мембраны и изъязвление (рис. 2, *г* и *д*). Разрушение базальной мембраны эпителия сопровождается вакуольной дегенерацией (вд) и некрозом клеток (нк) базального слоя. Слизистая десны



Рис. 2. Слизистая десны крысы при воздействии метилметакрилата на 30-е сутки: а–д – разные её участки. Окраска гематоксилином и эозином, х 20

истончена. Акантоз эпителия и фокальное его изъязвление в области переходной складки. Отёк субэпителиального слоя (сс), в котором определяется периваскулярная лимфоидная инфильтрация, свидетельствующая о наличии негранулематозного воспаления (рис. 2, *д*).

Следовательно, СОПР имеет все признаки деградации. Наблюдаются структурные изменения во всех слоях слизистой, формирующие развитие токсического воспалительного процесса.

Таким образом, результаты исследований показали, что длительное воздействие метилметакрилата на слизистую оболочку полости рта способствует формированию воспалительного очага.

При зубном протезировании с использованием акриловых пластмасс необходимо учитывать возможное токсическое действие метилметакрилата и проводить мероприятия по уменьшению этого влияния. При этом необходимо использовать методы экранирования протеза, снижения концентрации остаточного мономера в зубном протезе, применять средства, направленные на детоксикацию метилметакрилата.

Выводы

1. Показано, что длительное воздействие на слизистую оболочку полости рта крыс метилметакрилата в концентрации 1% на протяжении 30 суток приводит к дегенеративным изменениям эпителиоцитов, признакам репарации эпителия, проявляющимся его гиперплазией, акантозом и фокальным гиперкератозом. В подслизистом слое в части случаев выявляются признаки негранулематозного воспаления.

2. При зубном протезировании с использованием акриловых пластмасс необходимо учитывать возможное токсическое действие метилметакрилата и проводить мероприятия по уменьшению этого влияния.

Список литературы

1. Физико-механические характеристики эластичных материалов для съемных зубных протезов / Б.Н. Корехов, А.Н. Ряховский, И.Я. Поюровская, Т.Ф. Сутугина // Стоматология. – 2009. – № 6. – С. 55–59.
2. Гризодуб В.И. Сенсибилизация к базисным акриловым пластмассам у пациентов, пользующихся съемными пластиночными протезами / В.И. Гризодуб, К.В. Жуков // Укр. стомат. альманах. – 2001. – № 6. – С. 54–55.
3. Причины непереносимости стоматологических материалов / К.А. Лебедев, Н.Б. Журули, И.Д. Понякина [и др.] // Стоматология для всех. – 2007. – № 2. – С. 18–23.
4. Comparative adaptation accuracy of acrylic denture bases evaluated by two different methods / C.J. Lee, S.B. Bok, J.Y. Bae [et al.] // Dent. Mater. J. – 2010. – Vol. 29. – P. 411–417.
5. Elution of residual monomers from dental composite materials / E.B. Tuna, O. Aktoren, Y. Oshida, [et al.] // Eur. J. Paediatr. Dent. – 2010. – Vol. 11, № 3. – P. 110–114.
6. Gendreau L. Epidemiology and etiology of denture stomatitis / L. Gendreau, Z.G. Loewy // J. Prosthodont. – 2011. – № 2. – P. 67–72.
7. Лепилин А.В. Влияние съемных пластиночных протезов, изготовленных из акриловых пластмасс, на структурно-функциональные свойства клеточных мембран слизистой оболочки полости рта / А.В. Лепилин, В.И. Рубин, Н.Г. Прошин // Стоматология. – 2003. – № 1. – С. 51–54.
8. *Bauer A.* Denture-induced lacal and systemic reactions to acrylate / *A. Bauer, U. Wollina* // Allergy. – 2008. – Vol. 63. – P. 722–723.
9. Жолудев С.Е. Лечение и профилактика протезных стоматитов у лиц старше 55 лет, пользующихся съемными пластиночными протезами / С.Е. Жолудев, И. Жмакин // Стоматолог. – 2004. – № 9. – С. 21–24.
10. Титов П.Л. Аллергические реакции и непереносимость материалов, используемых в клинике ортопедической стоматологии / П.Л. Титов, П.Н. Мойсейчик, Г.П. Богдан // Совр. стоматология. – 2010. – № 1. – С. 48–52.
11. Иммунологические аспекты патогенеза непереносимости стоматологических конструкционных материалов / А.В. Цимбалистов, Е.С. Михайлова, Н.В. Шабашова [и др.] // Стоматология. – 2006. – № 4. – С. 66–68.

Ю.Г. Романова, І.К. Новицька, В.В. Віт

ВПЛИВ МЕТИЛМЕТАКРИЛАТУ НА СЛИЗОВУ ОБОЛОНКУ ПОРОЖНИНИ РОТА (МОРФОЛОГІЧНЕ ДОСЛІДЖЕННЯ)

Вивчали зміни слизової оболонки порожнини рота (СОПР) під впливом метилметакрилату – мономера акрилової пластмаси. Проведено морфологічне вивчення СОПР. Показано, що при тривалому впливі метилметакрилату на слизову оболонку порожнини рота спостерігаються структурні зміни у всіх шарах слизової, що формують розвиток токсичного запального процесу.

Ключові слова: *метиловий ефір метакрилової кислоти, слизова оболонка порожнини рота, запальний процес.*

Ju.G. Romanova, I.K. Novitskaya, V.V. Vit

INFLUENCE OF METHYLMETHACRYLATE ON THE MOUTH MUCOUS MEMBRANE (MORPHOLOGICAL RESEARCH)

It was detected changes in the mouth mucous membrane (MMM) under the influence of methylmethacrylate – an acryl plastic monomer. Morphological examination of MMM has been done. It has been shown that under the continuous influence of methylmethacrylate on the mouth mucous membrane structural changes in all mucous layers take place, which cause development of toxic inflammatory process.

Key words: *metil ether of methacrylic acid, mouth mucous membrane, inflammatory focus.*

Поступила 18.07.12

УДК 616.31-008.1-008.87-093:579.8

Н.М. Савєльєва
Харківський національний медичний університет

ДОСЛІДЖЕННЯ АСОЦІАЦІЙ МІКРООРГАНІЗМІВ У РОТОВІЙ ПОРОЖНИНІ ХВОРИХ НА ПАРАЗИТОЗИ

Проведено дослідження мікрофлори ротової порожнини у 90 хворих на різні паразитози. Виявлено різноманітні порушення нормальної мікрофлори, в тому числі виділені гриби *Candida albicans*, представники родини кишкових бактерій (*Escherichia coli*, *Klebsiella pneumoniae*), *Staphylococcus aureus*. Методом кореляційного аналізу визначені найбільш постійні асоціації мікроорганізмів – *C. albicans* з *S. epidermidis, C. albicans* з *S. mitis*, а також *Lactobacillus* spp. з *Corynebacterium* spp. і *N. subflava* з *E. coli*; крім того, виявлені мікроорганізми із негативною кореляцією (між *Lactobacillus* spp. і *E. faecalis*), що свідчить про їх антагоністичний вплив один на одного. Отримані дані відкривають нові перспективи у лікуванні порушень мікробіоценозу ротової порожнини у хворих на паразитози.

Ключові слова: мікрофлора ротової порожнини, асоціації мікроорганізмів, кореляції.

Добре відомо, що серед факторів, які визначають якість здоров'я населення, особливе місце займають соціально-обумовлені захворювання. Явища, що спостерігаються в сучасному суспільстві, такі як низький матеріальній рівень життя, міждержавні і міжнаціональні конфлікти, міграція населення, екологічні зміни навколишнього середовища, погіршують епідеміологічну ситуацію при паразитарних захворюваннях. По даним медичної статистики, в Україні щорічно реєструється 300–400 тис. гельмінтозів [1], які не можна вважати місцевим патологічним явищем, а слід розглядати як захворювання усього організму [2].

Одним із проявів паразитарних інвазій є зміни мікрофлори ротової порожнини, які проявляються не тільки клінічно у вигляді змін слизової оболонки, дорсальної поверхні язика, тканин зубів, пародонта тощо [3], але й ускладнюють перебіг паразитарної інвазії із-за впливу на системне функціонування організму. Дисбактеріози ротової порожнини часто провокують розвиток хвороб дихальних шляхів, стравоходу, шлунка та кишечника; крім того, розташування даного біотопу поблизу головного мозку підвищує ризик розвитку інфекційних ускладнень центральної нервової системи [4].

Нормальна мікрофлора ротової порожнини

© Н.М. Савєльєва, 2012