

УДК 591.431.4:591.016

С.А. Морозов

ДЗ «Луганський державний медичний університет»

МОРФОЛОГІЧНА ХАРАКТЕРИСТИКА ЗАЧАТКІВ ЗУБІВ НОВОНАРОДЖЕНОГО ЩУРА ПРИ ЕКСПЕРИМЕНТАЛЬНІЙ ЗАТРИМЦІ ВНУТРІШНЬОУТРОБНОГО РОЗВИТКУ

Представлені морфологічні і морфометричні характеристики зачатків зубів новонародженої особини щура, народженої в результаті гестації, ускладненої затримкою внутрішньоутробного розвитку плода. Виявлено особливості морфогенезу твердих тканин зуба при затримці внутрішньоутробного розвитку, встановлено ознаки незрілості та патоморфологічні зміни в зачатках зуба. Морфометричне дослідження дозволило виявити уповільнення росту і диференціювання зубних зачатків. Останні характеризувалися наявністю гіпоплазії емалі зубів – важливого маркера ретардації дозрівання твердих тканин зуба. Результати роботи запропоновано використовувати як основу для експериментального пошуку шляхів корекції структурної схильності зуба до каріозного ураження.

Ключові слова: *зачаток зуба, експеримент на тваринах, затримка внутрішньо-утробного розвитку, морфологія.*

Епідеміологічними дослідженнями встановлено позитивна кореляція між ретардацією розвитку плода і ризиком виникнення різних соматичних захворювань в пізніші вікові періоди [1–3].

Частота стоматологічної патології у дітей та дорослих, на думку деяких авторів, багато в чому обумовлена порушеннями фетального органогенезу [1–4].

Низька маса при народженні нерідко поєднується з затримкою розвитку зубощелепної системи. Причому вираженість патології залежить від ступеня дефіциту маси тіла новонародженого [5]. Недоношеність і мала маса новонародженого розглядаються в якості важливого етіологічного чинника появи дефектів твердих тканин зуба [6]. Високий відсоток гіпоплазії емалі, пов'язаний з порушеннями мінералізації кістки, супроводжується виникненням карієсу зубів у пізніші періоди життя [6].

Статистично достовірне зростання захворюваності карієсом відмічено у дітей, народжених передчасно та з малою масою порівняно з доношеними дітьми з нормальною масою тіла [7]. Разом з тим, подібний взаємо-

зв'язок простежити вдається не завжди [8]. Суперечливість клінічних даних про роль затримки внутрішньоутробного розвитку плода та низької маси тіла новонароджених в якості маркерів можливої схильності до каріозного процесу викликає необхідність експериментального вивчення структурних характеристик тканин зубного зачатка при фетальній ретардації.

Метою дослідження було вивчення структурних характеристик зачатка зуба при затримці внутрішньоутробного розвитку в експерименті.

Матеріал і методи. Для з'ясування ролі фетальної ретардації в механізмах порушення росту і диференціювання зачатків зубів використано модель системної затримки внутрішньоутробного розвитку у новонароджених щурів E. Zambrano [9]. Експериментальна затримка внутрішньоутробного розвитку відбувалася при використанні гіпопротеїнової дієти вагітної самки з 10-го по 20-й день гестації. У стандартному раціоні тварини зменшували вміст білка з 20 % (у контролі) до 10 % (в основній групі). В основну групу було включено 35 новонароджених білих безпородних щурів з ознаками затримки внутрішньоутробного

розвитку, а 30, які народилися в результаті фізіологічного перебігу вагітності самки щура, – в контрольну. Утримання й маніпуляції з новонародженими щурами проводили згідно з біоетичними стандартами та правилами роботи з лабораторними тваринами [10]. Щурів виводили з експерименту під ефірним наркозом шляхом декапітації, попередньо їх зважували. Після декальцинації, рутинної проводки у спиртах зростаючої концентрації та занурювання в парафін з кожного блока голови тварини виготовляли серійні зрізи товщиною 5 мкм. Препарати забарвлювали гематоксилином і еозином та за ван Гізон [11].

Морфометрія гістологічних препаратів починалася зі стереометричного дослідження на мікроскопі зі збільшенням 40. В одному полі зору підраховували 100 точок. Реєструвалися точки, що впали на зубний сосочок, емалевий орган та шар дентину й емалі. У кожному спостереженні досліджували 30 полів зору, що склало 3000 точок. Обчислювали відсоток питомого об'єму тканин. Дані про тканини, що не використовувалися в порівняльному дослідженні (м'язова, кісткова та ін.), позначалися як «інші». Комп'ютерна морфометрія, проведена за допомогою мікроскопа Primo Star, Carl Zeiss (ФРГ) та програми AxioVision (Rel.4.8.2) при збільшенні 100, дозволила визначити середню товщину шару емалі в зубних зачатках. Цифрові дані оброблено методами математичної статистики з використанням t-критерію Стьюдента.

Результати. Порівняльне дослідження серійних зрізів гістологічних препаратів новонароджених щурів основної й контрольної групи дозволило встановити морфологічні особливості росту і розвитку зачатка зуба при вагітності, ускладненій затримкою внутрішньоутробного розвитку.

На час пологів у плодів щурів є зачатки зубів різного ступеня зрілості, починаючи від стадії зубної бруньки до етапів формування диференційованого зубного зачатка й гістогенезу тканин зуба (рис. 1).

У результаті поділу і диференціювання епітеліальних клітин з'являється округле або овальне утворення, що є початком зубного сосочка. Із мезенхіми, що оточує зубний сосочок, формується емалевий орган. Його

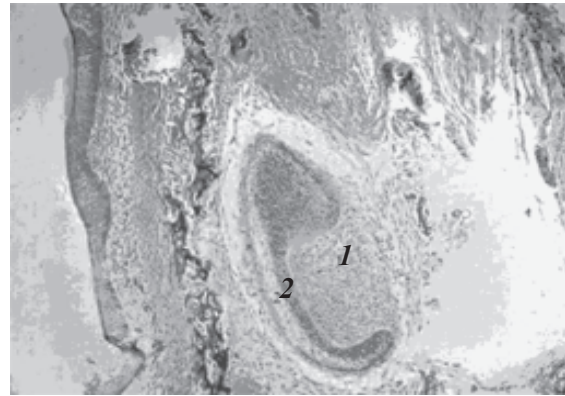


Рис. 1. Зачаток зуба щура при затримці внутрішньоутробного розвитку:
1 – зубний сосочок; 2 – емалевий орган.
Забарвлення гематоксилином і еозином, x 40

максимальна ширина на поперечному зрізі менше, ніж у відповідних зрізах контрольної групи спостережень. При цьому внутрішній емалевий епітелій, як правило, має кубічну форму і лише в поодиноких зубних зачатках перетворюється на призматичний.

Зовнішній емалевий епітелій також представлений кубічними епітеліоцитами з інтенсивно забарвленим великим ядром і

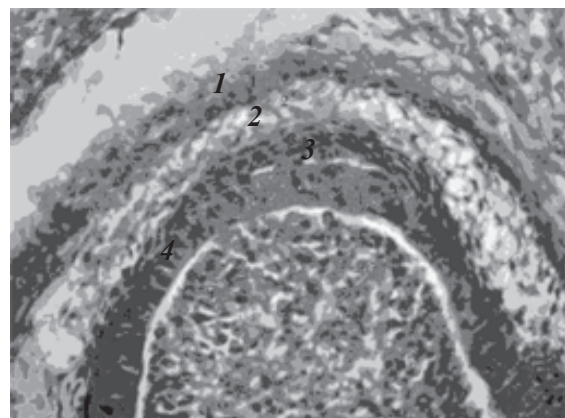


Рис. 2. Зачаток зуба щура при затримці внутрішньоутробного розвитку:
1 – зовнішній емалевий епітелій;
2 – емалевий орган; 3 – проміжний шар;
4 – преамелобласти.
Забарвлення гематоксилином і еозином, x 100

тонким обідком світлої цитоплазми (рис. 2). Внутрішній емалевий епітелій зовні оточений проміжним шаром клітин. Вони мають веретеноподібно-витягнуту форму, темно-фіолетове, центрально розташоване ядро (рис. 2).

По мірі диференціювання внутрішні емалеві епітеліоцити перетворюються на високі призматичні клітини, які називають преенамелобластами. Ядра у цих клітин знаходяться в центрі, вони округлі, інтенсивно забарвлюються основними барвниками.

Процес диференціювання преенамелобластів завершується появою енамелобластів (амелобластів), що беруть участь у процесах синтезу компонентів емалі зуба. Спочатку енамелобласти реєструються в центральних відділах емалевого органа, а пізніше – на його периферії.

Вивчення мікропрепаратів зачатків зуба новонароджених щурів даної групи при збільшенні 100 показало наявність осередків дистрофічних змін окремих енамелобластів. Виявляються ділянки просвітлення в клітинному шарі, що продукує емаль.

Дозрівання клітин емалевого органа стимулює ріст і розвиток поверхневого шару зубного сосочка. Клітини зубного сосочка, які прилягають до енамелобластів, перетворюються в клітини-попередники одонтобластів – преодонтобласти (предентинобласти). Ці клітини найбільш сконцентровані в ділянці верхівки зубного сосочка, де вони розміщуються у вигляді ланцюжка, а в окремих ділянках утворюють багаторядні структури. Преодонтобласти відрізняються витягнутою формою, базофільною цитоплазмою, базально розташованим ядром.

В процесі гістогенезу преодонтобласти, розмножуючись і диференціюючись, перетворюються на одонтобласти. Їх ще називають дентинобластами, оскільки вони беруть участь в утворенні основної речовини і волокнистих структур дентину. В основній групі щурів нерідко виявляються ділянки деструкції в шарі одонтобластів.

Синтез дентину одонтобластами стимулює також амелогенез енамелобластами. В результаті з'являються ознаки формування емалі, що покриває дентин. На гістологічних препаратах пласт емалі має темно-фіолетове забарвлення.

Разом з тим, в основній групі звертає на себе увагу неоднорідність емалевого шару, з ділянками просвітлення, ознаками нерівномірного кальцинозу. В окремих енамелобластах реєструються дистрофічні зміни (рис. 3).

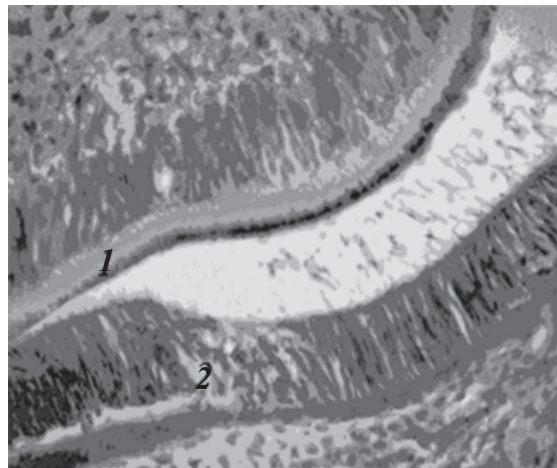


Рис. 3. Зачаток зуба щура при затримці внутрішньоутробного розвитку:
1 – нерівномірне звапнення шару емалі;
2 – дистрофічні зміни в енамелобластах.
Забарвлення гематоксиліном і еозином, x 100

Мікроскопічне вивчення твердих тканин зуба на всьому протязі проекції зубного зачатка дозволяє визначити ознаки гіпоплазії емалі в експериментальній групі новонароджених щурів з ознаками затримки внутрі-

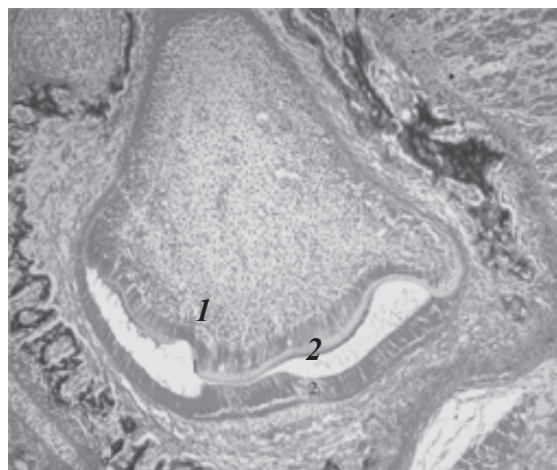


Рис. 4. Зачаток зуба щура при затримці внутрішньоутробного розвитку:
1 – гіпоплазія емалі; 2 – гідропічна дистрофія енамелобластів.
Забарвлення гематоксиліном і еозином, x 40

шньоутробного розвитку. Характерні при цьому структурні зміни шару енамелобластів зазвичай мають вигляд гідропічної дистрофії (рис. 4).

Пульпа зубного сосочка представлена клітинами мезенхімальної природи. В більш диференційованих зачатках зуба експериментальних тварин даної групи виявляються

фібробласти, фіброцити, тонкі колагенові волокна, що входять до складу пухкої сполучної тканини. Вона відзначається широко розгалуженою мережею капілярів. Як правило, на поперечних зрізах зубних сосочків під великим збільшенням мікроскопа помітні ознаки гіперемії судин.

Морфометричне дослідження зачатків зуба щура основної групи на стадії гістогенезу твердих тканин при збільшенні мікроскопа 40 показало, що питомий об'єм тканини зубного сосочка складає $(8,33 \pm 0,66) \%$, у контролі – $(10,00 \pm 1,02) \%$ ($p < 0,05$); емалевого органа – $(4,77 \pm 1,09) \%$, у контролі – $(8,98 \pm 1,60) \%$ ($p < 0,05$), а шару дентину та емалі – $(3,46 \pm 0,75) \%$, у контролі – $(6,76 \pm 0,88) \%$. Інші тканини голови щура (м'язова, кісткова та ін.) займають $(84,43 \pm 2,76) \%$, у контролі – $(74,26 \pm 4,00) \%$ ($p < 0,05$). Комп'ютерна морфометрія гістологічних препаратів при збільшенні 100 показала, що середня товщина шару емалі в зубних зачатках коливається в межах $(2,98 \pm 0,19)$ мкм, у контролі – $(4,24 \pm 0,77)$ мкм ($p < 0,05$).

Обговорення результатів. Виявлено особливості морфогенезу зуба при гестації, ускладненій затримкою внутрішньоутробного розвитку плода в експерименті. В матеріалі щурів при затримці внутрішньоутробного розвитку виявляються зачатки зубів на різних етапах їх диференціювання, як і в матеріалі контрольної групи гістологічним дослідженням виявлено їхні структурні компоненти – емалевий орган, зубний сосочок і зубний мішечок.

Разом з тим, слід зазначити, що максимальна ширина зубного сосочка на поперечному зрізі зачатка зуба щурів основної групи при затримці внутрішньоутробного розвитку не досягає розмірів, що реєструються в контрольній групі.

В процесі перетворення клітин емалевого органа і зубного сосочка відбувається формування твердих тканин органа. Багатокomпонентна структура майбутньої коронки зуба, що виникає при цьому, добре помітна в диференційованих зубних сосочках.

При затримці внутрішньоутробного розвитку, на відміну від контролю, виявляються осередки дистрофічних змін серед енамолобластів зачатків зубів. Шар емалі помітно вужче, ніж у контролі, має ділянки просвіт-

лення, ознаки нерівномірного кальцинозу. Нерідко реєструється також вогнищева деструкція одонтобластів, сповільнюється дентиногенез. У судинах пульпи зубного сосочка виражене застійне повнокров'я розгалуженого капілярного русла.

Морфометричне дослідження дозволило виявити ознаки уповільнення росту і диференціювання зубних зачатків у новонароджених щурят при затримці внутрішньоутробного розвитку. Виявлено також достовірне зменшення товщини емалевого шару в зачатках зубів експериментальних тварин. Гіпоплазія емалі зачатків зубів тварин основної групи – важливий маркер ретардації дозрівання твердих тканин зуба.

Отримані дані узгоджуються з даними клінічних спостережень дітей, народжених передчасно, з малою масою [12]. У таких дітей частіше діагностується гіпоплазія зубної емалі, порушується мінералізація кісток [5]. У результаті істотно зростає ризик розвитку каріозного ураження як тимчасових, так і постійних зубів [13].

Стоматологічна практика свідчить, що незрілість емалі, її гіпоплазія є важливим структурним компонентом уразливості зубів дитини [12, 14].

Матеріали цього дослідження дозволили встановити зв'язок порушення дозрівання твердих тканин зуба з антенатальною затримкою розвитку плода тварини.

Є достатні підстави вважати, що системні ретардації плода людини також призводять до порушень росту і диференціювання тканин зубощелепної системи з подальшим ризиком високої чутливості до карієсу у дитини.

Висновки

Затримка внутрішньоутробного розвитку плода в експерименті супроводжується порушенням росту і диференціювання зачатків зубів, гіпоплазією емалі, збільшенням частоти дистрофічних змін і осередкових розладів кровообігу в зубних тканинах.

Патоморфологічні зміни можуть служити структурною основою зниження резистентності зуба до різноманітних патогенних впливів.

Перспективність дослідження. Морфологічні ознаки порушення росту і диференціювання зуба, а також кількісні параметри,

характерні для даної патології, можна використовувати як основу для експеримен-

тального пошуку шляхів корекції структурної схильності зуба до каріозного ураження.

Список літератури

1. *Barker D. J.* The thrifty phenotype hypothesis / D. J. Barker, C. N. Hales // *Br. Med. Bull.* – 2001. – № 60. – P. 5–20.
2. *Warner M. J.* Mechanisms involved in the developmental programming of adulthood disease / M. J. Warner, S. E. Ozanne // *Biochem J.* – 2010, Apr. – № 427 (3). – P. 333–347.
3. Fetal and placental size and risk of hypertension in adult life / D. J. Barker, A. R. Bull, C. Osmond, S. J. Simmonds // *Br. Med. J.* – 1990. – № 301. – P. 259–262.
4. *Лукиных Л. М.* Каріес зубів (етіологія, клініка, лічення, профілактика) / Л.М. Лукиных. – Н. Новгород: Изд-во НГМА, 1996. – 128 с.
5. *Seow W.* Effects of preterm birth on oral growth and development / W. Seow // *Aust. Dent. J.* – 1997, Apr. – № 42 (2). – P. 85–91.
6. Dental caries and enamel defects in very low birth weight adolescents / S. Nelson, J. M. Albert, G. Lombardi [et al.] // *Caries Res.* – 2010. – № 44 (6). – P. 509–518.
7. *Rajshekar S. A.* Comparison of primary dentition caries experience in pre-term low birth-weight and full-term normal birth-weight children aged one to six years / S.A. Rajshekar, N. Laxminarayan // *J. Indian Soc. Pedodont. Prev. Dent.* – 2011. – № 29 (2). – P. 128–134.
8. Are intrauterine growth restriction and preterm birth associated with dental caries? / M. Saraiva, H. Bettiol, M.A. Barbieri, A.A. Silva // *Community Dent. Oral Epidemiol.* – 2007, Oct. – № 35 (5). – P. 364–376.
9. A maternal low protein diet during pregnancy and lactation in the rat impairs male reproductive development / E. Zambrano, G.L. Rodriguez-Gonzalez, C. Guzman [et al.] // *J. Physiol.* – 2005. – № 563. – P. 275–284.
10. Науково-практичні рекомендації з утримання лабораторних тварин та робіт із ними / Ю.М. Кожем'якин, О.С. Хромов, М.А. Філоненко, Г.А. Сайретдінова. – К., 2002. – 155 с.
11. *Меркулов Г. А.* Курс патолого-гистологической техники / Г. А. Меркулов. – Л.: Медицина, 1969. – 423 с.
12. *Ramalingam L.* Early childhood caries: an update / L. Ramalingam, L. B. Messer // *Singapore Dent. J.* – 2004. – № 26 (1). – P. 21–29.
13. *Aine L.* Enamel defects in primary and permanent teeth of children born prematurely // L. Aine, M.C. Backstrom, R. Maki // *J. Oral Pathol. Med.* – 2000, Sept. – № 29 (8). – P. 403–409.
14. *Psoter W.* Malnutrition and dental caries: a review of the literature // W. Psoter, B.C. Reid, R.V. Katz // *Caries Res.* – 2005, Nov-Dec. – № 39 (6). – P. 441–447.

С. А. Морозов

МОРФОЛОГИЧЕСКАЯ ХАРАКТЕРИСТИКА ЗАЧАТКОВ ЗУБОВ НОВОРОЖДЁННОЙ КРЫСЫ ПРИ ЭКСПЕРИМЕНТАЛЬНОЙ ЗАДЕРЖКЕ ВНУТРИУТРОБНОГО РАЗВИТИЯ

Представлены морфологические и морфометрические характеристики зачатков зубов новорождённой особи крысы, рождённой в результате гестации, осложнённой задержкой внутриутробного развития плода. Выявлены особенности морфогенеза твердых тканей зуба при задержке внутриутробного развития, установлены признаки незрелости, патоморфологические изменения в зачатках зуба. Морфометрическое исследование позволило выявить замедление роста и дифференцировки зубных зачатков. Последние характеризовались наличием гипоплазии эмали зубов – важного маркера ретардации созревания твердых тканей зуба. Результаты работы предложено использовать как основу для экспериментального поиска путей коррекции структурной склонности зуба к каріозному поражению.

Ключевые слова: зачаток зуба, эксперимент на животных, задержка внутриутробного развития, морфология.

S. A. Morozov

MORPHOLOGICAL CHARACTERISTICS OF NEWBORN RATS' TEETH GERMS IN CASES OF PREGNANCY, COMPLICATED WITH INTRAUTERINE GROWTH RETARDATION

This paper presents the morphological and morphometric features of the teeth' germs of the newborn rats, born as a result of gestation, complicated by intrauterine growth retardation. The results revealed the morphogenesis of dental hard tissues in cases with intrauterine growth retardation. They were also signs of immaturity and pathomorphological changes in germs tissues. Morphometric studies discovered slower growth and differentiation of dental germs. They were characterized by hypoplasia of the enamel – an important marker of retarded hard tissues' maturation. The results may lead to further experimental study of structural components of tooth caries susceptibility and new tools for its compensation.

Key words: *tooth germ, animal experiments, intrauterine growth, morphology.*

Поступила 14.01.13