

УДК 616.36+576.31.616-001.1 + 614.8

С.Р. Підручна

*ДВНЗ «Тернопільський державний медичний університет
ім. І.Я. Горбачевського» МОЗ України*

МОРФОФУНКЦІОНАЛЬНИЙ СТАН ЛЕГЕНЕВОЇ І СЕРЦЕВОЇ ТКАНИНИ ПРИ МОНО- ТА ПОЛІТРАВМИ

В експериментальних умовах моделювання моно- і політравми досліджено морфологічні зміни в легеневій і серцевій тканині в ранньому посттравматичному періоді травматичної хвороби. У легеневій тканині тварин з моделлю ізольованої травми та моделлю політравми мають місце гемодинамічні і запальні зміни. Особливістю цих змін при політравмі є більша виразність і більш тривалий строк існування, якщо при монотравмі вже на 7-му добу відбувається практична нормалізація морфологічної картини, то при політравмі ці зміни, навпаки, набувають більшої виразності. Морфологічна картина тканин міокарда свідчить про наявність структурних змін і у цьому органі. Значна виразність морфологічних змін при політравмі та їх збереження до кінця експерименту свідчать про їх певну клінічну значущість.

Ключові слова: монотравма, політравма, легені, міокард, морфофункціональні зміни.

Характерною особливістю сучасного травматизму є висока питома вага множинної і комбінованої травми [1, 2]. Однією із систем, які уражаються при політравмі, є серцево-легенева система [3–5]. Проте механізми, які призводять до загибелі кардіоміоцитів і легеневої тканини, донині не встановлені. Дискусійним залишається питання про морфофункціональні зміни в цих органах при травматичній хворобі. А враховуючи наростання поліорганної недостатності при цій недугі, слід вирішити питання надання постраждалим медичної допомоги при політравмі.

У зв'язку з відсутністю єдності поглядів на строки і методи лікування постраждалих на політравму, актуальним є порівняльне вивчення клініко-морфологічних особливостей ізольованих і поєднаних ушкоджень для оптимізації діагностичної та лікувальної тактики у постраждалих.

Мета роботи – дослідити морфофункціональні зміни внутрішніх органів (легень і серця) у тварин з моно- та політравмою на експериментальній моделі травматичної хвороби.

© С.Р. Підручна, 2013

Матеріал і методи. Експерименти проведені на білих щурах лінії Вістар масою 180–200 г, що утримувались на стандартному раціоні віварію Тернопільського державного медичного університету. Для моделювання політравми використано запатентований спосіб [6].

Під тіопенталовим наркозом (60 мг/100 г маси) 30 тваринам здійснювали переломи стегнової кістки, кісток гомілки, крововтрату, створювали паранефральну гематому (кров із стегнової вени вводили в паранефральний простір з розрахунку 1 мл на 100 г маси). При моделюванні ізольованої травми здійснювали тільки перелом кісток гомілки на рівні її середньої третини (10 тварин).

Матеріал для гістологічного дослідження отримували на 1-шу, 3-тю та 7-му добу після виведення тварин з експерименту шляхом декапітації під тіопенталовим наркозом. Для цього забирали шматочки легень і серця, які фіксували в 10%-вому нейтральному розчині формаліну з наступним ущільненням у парафіні. Отримані на санному мікроскопі зрізи забарвлювали гематоксиліном і еозином, за

якими вивчали структуру паренхіматозних органів у нормі, а також характер морфологічних змін після моно- і політравми. Використовували мікроскоп ЛОМО «Биолам И» (С.-Петербург) і систему цифрового виводу зображень гістологічних препаратів. При вивченні морфологічної організації досліджуваних органів звертали увагу на зміни паренхіми і основних структурних компонентів.

Результати та їх обговорення. Найбільш поширеними і ранніми змінами в паренхіматозних органах як при ізольованій травмі, так і при політравмі були гемодинамічні порушення, які проявлялися спазмом судин мікроциркуляторного русла (артеріол) у вигляді зменшення просвіту судин та практичною відсутністю гемоцитів у них. Ці явища добре спостерігалися у легеневій тканині (рис. 1).




Рис. 1. Структура легеневої тканини тварини через 1 добу після моделювання монотравми:
1 – спазмовані артеріоли;
2 – периваскулярний набряк;
3 – стоншення міжальвеолярних перегородок;
4 – серозний ексудат у просвіті бронхів.
Забарвлення гематоксиліном і еозином, $\times 160$

Наступною фазою реологічних змін було збільшення проникності судинної стінки, що проявлялося незначним периваскулярним набряком. При цьому міжальвеолярні перегородки змінювались мало: в окремих із них виявляли клітинні інфільтрати, інші були частково стоншеними. Просвіт ацинусів був вільним від ексудату, у просвіті бронхів зустрічався серозний ексудат.

Подібні зміни виявлено при вивченні тканини легень у тварин з моделлю політравми. Однак при політравмі структурні зміни були більш значними. Через 1 добу після моделю-

вання політравми в структурі легеневої тканини переважали ділянки емфізематозного розширення, в яких місцями накопичувався серозний інфільтрат (рис. 2). Міжальвеолярні перегородки стоншувалися, розривалися. Бронхіоли частково спазмувалися, що свідчило про наявність змін поверхневого епітелію, у просвіті бронхів зустрічався незначний серозний ексудат.

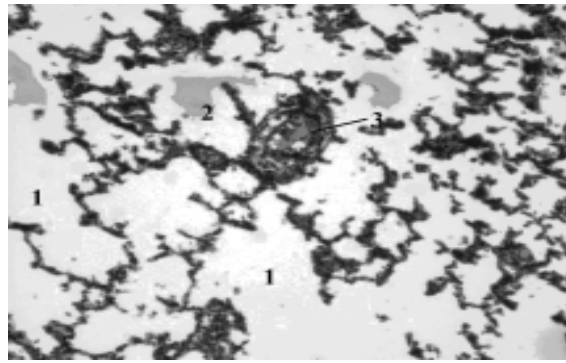


Рис. 2. Структура легеневої тканини тварини через 1 добу після моделювання політравми:
1 – емфізематозні ділянки; 2 – серозний ексудат; 3 – поверхневий епітелій бронхіол.
Забарвлення гематоксиліном і еозином, $\times 160$

На 3-тю добу експерименту судини різних калібрів були повнокровними, з проявами стазу крові і виразних лейкостазів. Спостерігалася круглоклітинна інфільтрація навколо судин з поширенням на перегородки, що вело до їх потовщення, в окремих альвеолах виявлено невелику кількість серозного ексудату.

Окремі ацинуси розширювалися (рис. 3). Переважаючими морфологічними змінами в цей строк експерименту були гострі розлади кровообігу.

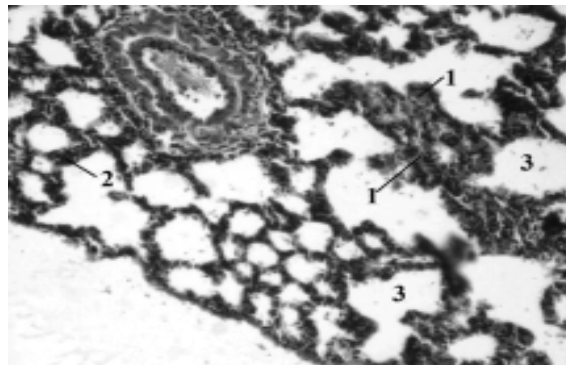


Рис. 3. Структура легеневої тканини тварини через 3 доби після моделювання монотравми:
1 – гемостаз; 2 – круглоклітинна інфільтрація;
3 – поширений ацинус.
Забарвлення гематоксиліном і еозином, $\times 160$

На 3-тю добу експерименту при моделюванні політравми виявлено різке повнокров'я судинного русла, у більшості альвеол містився серозний або серозно-лейкоцитарний ексудат (рис. 4). Потовщення міжальвеолярних перегородок відбувалося за рахунок розширення та повнокров'я судин, периваскулярного набряку та круглоклітинної інфільтрації. В окремих ділянках проникність судинної стінки різко збільшувалась аж до дрібних діapedезних крововиливів. Поодинокі еритроцити також виявлялися і в просвіті альвеол. Тобто на відміну від монотравми при політравмі на 3-тю добу структурні зміни були більш значними, зокрема, внаслідок значного підвищення проникності судинної стінки з розвитком діapedезних крововиливів.

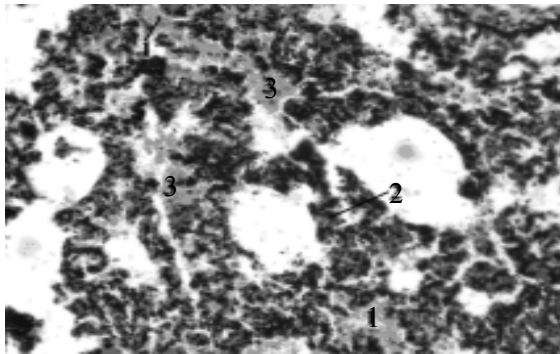


Рис. 4. Структура легеневої тканини тварини через 3 доби після моделювання політравми: 1 – повнокров'я судинного русла; 2 – потовщення міжальвеолярних перегородок; 3 – діapedезні крововиливи. Забарвлення гематоксиліном і еозином, $\times 160$

На 7-му добу експерименту у тварин з ізольованою травмою розлади кровообігу в легеневій тканині були незначними. Зберігалося потовщення міжальвеолярних перегородок внаслідок лімфогістіоцитарних інфільтратів, у периваскулярних зонах зустрічалися окремі скупчення клітин (рис. 5).

При політравмі на 7-му добу експерименту в легеневій тканині спостерігалось різке потовщення міжальвеолярних перегородок круглоклітинними інфільтратами, просвіт альвеол був звужений, окремі ацинуси кістозно розширені, але вільні від ексудату (рис. 6).

Судини строми були частково розширені, вивпнені еритроцитами, зустрічалися дрібні периваскулярні крововиливи, що нагадує картину проміжного запалення.

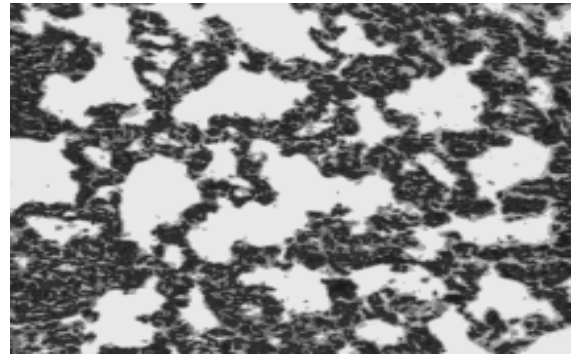


Рис. 5. Структура легеневої тканини тварини на 7-му добу моделювання монотравми. Забарвлення гематоксиліном і еозином, $\times 160$

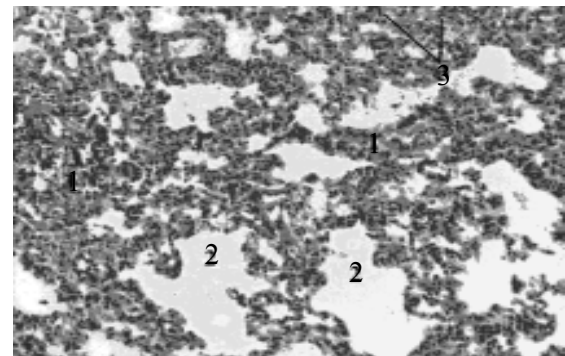


Рис. 6. Структура легеневої тканини тварини на 7-му добу моделювання політравми: 1 – круглоклітинні інфільтрати; 2 – кістозно розширені ацинуси; 3 – периваскулярні крововиливи. Забарвлення гематоксиліном і еозином, $\times 160$

Морфологічні зміни в міокарді були менш виразні. Структура міокарда була звичайною, але з явищами набряку. Серед кардіоміоцитів зустрічались такі, цитоплазма яких була забарвлена нерівномірно, що свідчить про утилізацію глікогену із м'язових волокон (рис. 7). Зміни тканин міокарда при моделюванні політравми були аналогічними. На 3-тю добу експерименту вказані явища зберігалися. На відміну від монотравми, на 7-му добу після моделювання політравми капіляри та дрібні вени міокарда були паретично розширені, повнокровні, спостерігалися гемостаз, крайове стояння лейкоцитів, плазматичне просякання інтими артеріол. Строма розрихлена набряком і частково клітинними інфільтратами (рис. 8).

Отже, у легеневій і серцевій тканині тварин з моделлю моно- і політравми мають місце морфофункціональні зміни.

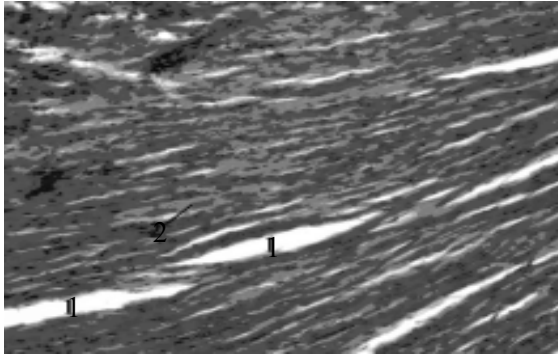


Рис. 7. Структура тканини міокарда тварини через 1 добу після моделювання монотравми:
1 – набряк строми;
2 – волокна кардіоміоцитів.
Забарвлення гематоксиліном і еозином, $\times 160$

Висновки

У легеневій тканині тварин з моделлю ізольованої травми та з моделлю політравми мають місце гемодинамічні і запальні зміни. Особливістю цих змін при політравми є більша виразність і більш тривалий строк існування. При монотравмі вже на 7-му добу відбувається практична нормалізація морфологічної

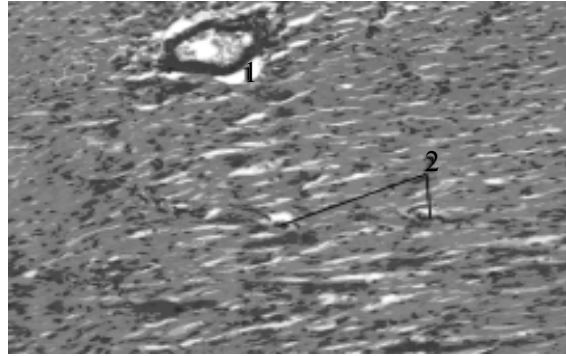


Рис. 8. Структура тканини серця тварини на 7-му добу після моделювання політравми:
1 – просякання інтими артеріол;
2 – клітинні інфільтрати.
Забарвлення гематоксиліном і еозином, $\times 160$

картини, при політравмі ці зміни, навпаки, набувають більшої виразності.

Морфологічна картина тканин міокарда свідчить про наявність структурних змін й у цьому органі. Значна виразність морфологічних змін при політравмі та їх збереження до кінця експерименту свідчать про їх певну клінічну значущість.

Список літератури

1. *Гоженко А.І.* Проблеми виникнення дорожньо-транспортних пригод та дорожньо-транспортного травматизму в Україні. Можливі шляхи їх вирішення / А.І. Гоженко, Б.С. Біла // Актуальні проблеми транспортної медицини. – 2012. – № 3 (29). – С. 11–22.
2. *Ельський В.Н.* Концепция травматической болезни на современном этапе и аспекты прогнозирования ее исходов / В.Н. Ельський, В.Г. Климовицкий, В.Н. Пастернак // Архив клин. и эксперим. медицины. – 2003. – Т. 12, № 1. – С. 87–92.
3. Посттравматическая миокардиодистрофия у пострадавших с политравмой / Ю.Б. Жуков, О.Г. Калинин, Г.В. Лобанов [и др.] // Ортопедия, травматология и протезирование. – 2000. – № 3. – С. 65–68.
4. *Спиридонова Т.Г.* Полиорганная дисфункция и недостаточность у обожженных : автореф. дис. ... докт. мед. наук : 14.00.27, 14.00.17 / Т.Г. Спиридонова. – М., 2007. – 41 с.
5. Effects of different components of serum after burn on the L-type calcium channel of cut cultured myocardial cells / B.L. Ye, T.M. Cheng, J.S. Xiao [et al.] // Ann. Burns Fire Disasters. – 2004. – Vol. 17, № 3. – P. 127–130.
6. Патент на корисну модель № 30028, Україна МПК 2006G09B23/00. Спосіб моделювання політравми / Секела Т.Я., Гудима А.А.; Тернопільськ. мед. ун-т. – № U 2007 10471 ; заявл. 21.09.2007 ; опубл. 11.02.08 , Бюл. № 3. – 4 с.

С.Р. Пидручная

МОРФОФУНКЦИОНАЛЬНОЕ СОСТОЯНИЕ ЛЁГОЧНОЙ И СЕРДЕЧНОЙ ТКАНИ ПРИ МОНО- И ПОЛИТРАВМЕ

В экспериментальных условиях моделирования моно- и политравмы исследованы морфологические изменения в лёгочной и сердечной ткани в раннем посттравматическом периоде травматической болезни. В лёгочной ткани у животных с моделью изолированной травмы и с моделью политравмы имеют место гемодинамические и воспалительные изменения. Особенностью

этих изменений при политравме является большая выразительность и более длительный срок существования, если при монотравме уже на 7-е сутки происходит практическая нормализация морфологической картины, то при политравме эти изменения, наоборот, приобретают большую выразительность. Морфологическая картина тканей миокарда свидетельствует о наличии структурных изменений и в этом органе. Значительная выраженность морфологических изменений при политравме и их сохранение до конца эксперимента свидетельствуют об их определённой клинической значимости.

Ключевые слова: монотравма, политравма, лёгкие, миокард, морфофункциональные изменения.

S.R. Pidruchna

MORPHO-FUNCTIONAL STATE OF LUNG AND HEART TISSUE IN CASE OF MONO- AND POLYTRAUMA

In experimental conditions modelling mono-and polytrauma morphological changes in the lung and heart tissue in the early and late post-traumatic period of traumatic disease were investigated. In lung tissue of animals with an isolated injury model and the model of trauma hemodynamic and inflammatory changes occur. A feature of these changes is greater in severe polytrauma and longer duration, if the monotrauma till 7th practical already normalization of morphological picture appears, then polytrauma these changes, however, become more expressive. Morphological picture of myocardial tissue indicate the presence of structural change in this organ. Significant morphological changes in polytrauma and its conservation by the end of the experiment shows their particular clinical significance.

Key words: monotrauma, polytrauma, lungs, myocardium, morpho-funcional changes.

Поступила 18.10.13