

УДК 616.314-089.28

П.В. Куц, В.П. Неспрядько, Н.О. Гонтар, В.В. Парій

Національний медичний університет ім. О.О. Богомольця, м. Київ

КЛІНІКО-ФУНКЦІОНАЛЬНА ОЦІНКА ЕФЕКТИВНОСТІ ПРОТЕЗУВАННЯ З ОПОРОЮ НА ВНУТРІШНЬОКІСТКОВІ ІМПЛАНТАТИ ПРИ АДЕНТІЇ

Використання дентальних імплантів для опори знімних протезів при повній вторинній адентії та різкій атрофії альвеолярного відростка щелепи збільшує функціональну ефективність протезів. За даними об'єктивних методів дослідження, функція жування у цих хворих нормалізується через один місяць після протезування й істотно не змінюється протягом трьох років. Балочний і атакментний механізми фіксації повних знімних протезів на дентальні імплантати дають можливість раціонально перерозподілити навантаження, досягти високої технологічності та збільшити термін використання цих протезів.

Ключові слова: *беззубі щелепи, повний знімний протез, фіксація протеза, внутрішньокісткові дентальні імплантати.*

Незважаючи на успіхи ортопедичного лікування хворих з адентією, до 30 % з них з різних причин не користуються повними знімними протезами [1, 2]. Підтверджуються ці дані і нашими дослідженнями. У осіб, що втратили всі зуби, змінюються зовнішні ознаки, обличчя набуває старечого вигляду, погіршується функція жування, порушується мова. Такі особи намагаються уникати соціальних контактів, страждає їхня професійна діяльність, що, у свою чергу, відбивається на психічному стані [3–5].

Особливості протезування беззубих щелеп вивчались багатьма авторами [6–10], завдяки чому вдалося досягнути значних успіхів у протезуванні повними знімними протезами, особливо на верхній щелепі. Але проблема фіксації протеза на беззубій нижній щелепі остаточно ще не вирішена, що пов'язано з її анатомо-фізіологічними особливостями, які значно відрізняються від таких на верхній щелепі та, як відомо, є менш сприятливими в плані можливого протезування [11, 12]. Як свідчать матеріали архівних даних огляду та лікування хворих в Стоматологічному медичному центрі Національного медичного університету ім. О.О. Богомольця у

2003–2013 рр., 28,8 % пацієнтів не користуються повними знімними протезами головним чином через значну атрофію альвеолярного відростка беззубої щелепи, небажання користуватися знімними конструкціями. При цьому 30 % пацієнтів під час першого відвідування скаржилися на незадовільну фіксацію повних знімних протезів, а 10,4 % пацієнтів зверталися повторно через незадовільну фіксацію виготовлених протезів.

У зв'язку зі швидким розвитком методу дентальної імплантації останнім часом з'явилася можливість більш ефективного лікування хворих з повною відсутністю зубів на щелепах [13–16]. Для реабілітації таких хворих ми проводили дентальну імплантацію в поєднанні з удосконаленими нами методами виготовлення знімних протезів. Реабілітація при адентії можлива за допомогою знімних, умовно-знімних та незнімних конструкцій [17].

Метою даної роботи була оцінка ефективності протезування хворих знімними протезами при адентії з використанням внутрішньокісткових імплантів.

Матеріали і методи. На лікуванні знаходився 21 хворий (основна група) з повною

© П.В. Куц, В.П. Неспрядько, Н.О. Гонтар, В.В. Парій, 2013

відсутністю зубів на нижній щелепі віком від 45–74 років, серед них 7 чоловіків (27,3 %) і 14 жінок (72,7 %). У 14 (72,7 %) пацієнтів була виявлена різка атрофія альвеолярного відростка нижньої щелепи – 4-й тип за Келлером, при якій імплантати можна встановлювати тільки в міжментальному просторі. Постановку 38 імплантатів проводили з дотриманням загальнохірургічних правил. Хворим інтегрували внутрішньокісткові імплантати SPI та DFI компанії AlphaBioTec (Ізраїль) довжиною 10,0–13,0 мм, діаметром 3,75–4,2 мм. Для фіксації знімних протезів на імплантатах можна використовувати кулькові замкові з'єднання, магнітні замкові з'єднання, телескопічні коронки, балку Doldera, індивідуальні фрезеровані балки із запобіжним фіксатором або без нього.

Під час стоматологічного обстеження хворих, що потребували протезування конструкціями з опорою на імплантати, оцінювали атрофію альвеолярних відростків, ступінь рухомості слизової, пальпацію скронево-нижньощелепних суглобів, жувальних м'язів, аналіз рухів нижньої щелепи здійснювали за допомогою апарата «Кондилокомп» (Німеччина). Протезування здійснювали в регульованому артикуляторі Amann Girrbach (Німеччина).

В комплексному обстеженні застосовували рентгенологічні методи дослідження: оглядову рентгенографію, рентгенографію скронево-нижньощелепного суглоба, комп'ютерну томографію, які використовували для визначення стану зубів, особливостей архітекtonіки кісткової тканини щелеп, топографії нижньощелепного каналу, верхньощелепних пазух і носової порожнини, зміщення суглобових головок, деформації суглобових елементів та інших патологічних змін.

Давність видалення зубів не більше року була виявлена у двох пацієнтів, три роки – у трьох пацієнтів, п'ять років – у п'яти пацієнтів, більше п'яти років – у 11.

Співвідношення щелеп фіксували за допомогою воскових валиків на жорстких основах, які оцінювали на моделях, установлених в артикулятор за допомогою лицьової дуги.

Функціональну характеристику власне-жувальних і скроневих м'язів досліджували у 11 чоловік основної групи і 17 – контрольної до та після ортопедичного лікування знімними протезами [18]. Скорочення м'язів оцінювали за максимальною амплітудою ЕМГ, що автоматично розраховувалася програмою для персонального комп'ютера, з яким був зв'язаний 4-канальний електроміограф «REPORTER-EP-EMG» для дослідження біоелектропотенціалів м'язів і визначених потенціалів. Програма розроблена фірмою «ESAOTE BIOMEDIC» (Італія). При аналізі ЕМГ визначали час одиночної біоелектричної активності (T_a) і відносного спокою у фазі одного жувального руху (T_n), коефіцієнт K ($K=T_a/T_n$), годину першого руху (T_a+T_n); враховували амплітуду біопотенціалів при максимальному стисканні щелеп в центральній оклюзії та під час розжовування їжі (0,8 г лісового горіху) через різні проміжки часу.

Тимчасове протезування у вигляді класичного знімного протезу здійснювали відразу до або після оперативного втручання протягом першого місяця. Постійне протезування – протокольне: через 3–4 місяці.

Для фіксації знімних протезів з опорою на імплантати використовували балочну систему та систему кріплення на кулькових абатментах. Головна особливість сучасних атакментів – наявність двох конгруентних елементів: матриці і патриці (рис. 1). Патриця – частина фіксуючого елемента, що зна-

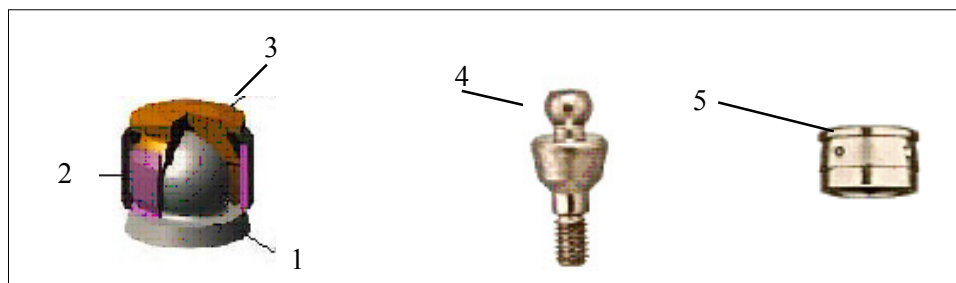


Рис. 1. Схема бол-абатмента: 1 – нерухома опора; 2 – пластиковий ковпачок, нижня частина; 3 – пластиковий ковпачок, верхня частина; 4 – кульковий абатмент; 5 – матриця для кулькового абатмента

ходиться на нерухомій опорі (імплантат). Форма патриці буде залежати від типу аточента, вона може бути циліндричною, рейковою або сферичною. Матриця – частина аточента, що знаходиться всередині знімного протеза. Форма матриці цілком відповідає формі патриці, і фіксуючий ефект досягається шляхом щільного фрикційного контакту пластикової, еластичної матриці з поверхнею металевої патриці. Вибираючи ступінь еластичності матриці, можна змінювати фіксуючу силу аточента, а значить і ступінь фіксації протеза. Найчастіше фрикційний ефект доповнюється ефектом защипання кнопки, що робить фіксацію протеза більш надійною. Телескопічна конструкція аточента забезпечує передачу навантаження чітко за вісью опори, що особливо важливо у використанні імплантатів як таких опор. Стає можливим більш раннє протезування.

Нами запропоновано проводити фіксацію матриці всередині базису протеза позала-

бораторно, тому що саме цей метод забезпечує точність зіставлення двох елементів аточента. Матрицю разом із металевим резервуаром надіваємо на відповідну частину патриці. Заглибини в базисі протеза заповнюємо самотвердіючою пластмасою, а сам протез встановлюємо в порожнину рота. З метою профілактики хімічного опіку слизову оболонку заздалегідь ізолюємо вазеліном. Протез знімаємо на тій стадії затвердіння пластмаси, коли вона ще зберігає еластичність. В іншому випадку пластмаса, яка потрапила у вільні простори мезоструктури чи сферичної патриці, може стати нездоланою перешкодою для зняття протеза. Знявши протез, у якому залишилися матричні елементи з'єднання, випилюємо надлишок пластмаси, передаємо в лабораторію для фінішної обробки (рис. 2–11).

З метою порівняння результатів лікування хворих з адентією проводили протезування 30 пацієнтам (12 чоловікам і 18 жінкам)

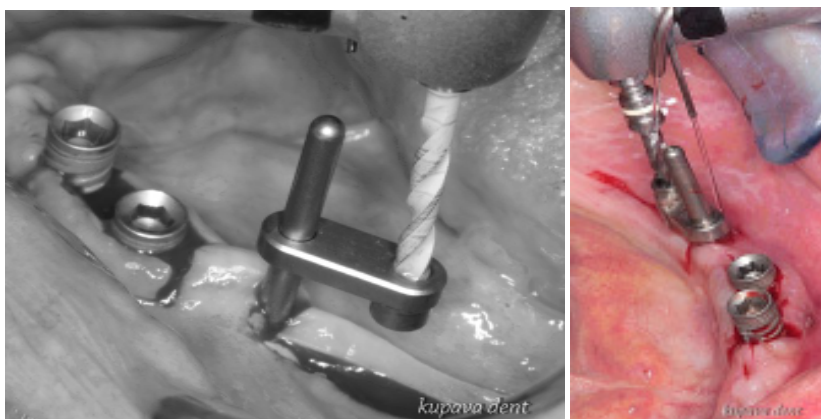


Рис. 2. Малоінвазивне встановлення імплантатів SPI на беззубій нижній щелепі за допомогою parallel guide

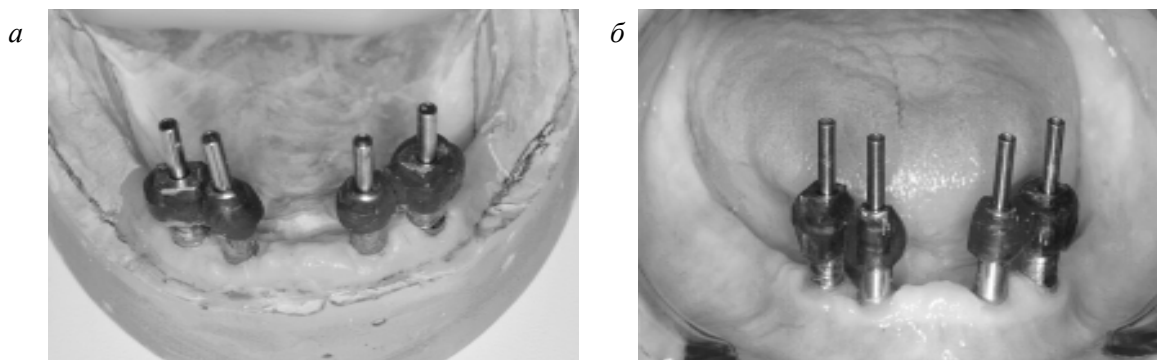


Рис. 3. Трансфери, шинування беззольною пластмасою Pattern Resin на гіпсовій моделі (а) і в порожнині рота (б)

контрольної групи за загальноприйнятими методами. Серед них з третім типом атрофії щелепи було 17 (56,7%) чоловік, з четвертим – 7, решта 6 – з першим і другим типами атрофії. Всім хворим нижню щелепу встановлювали в центральному співвідношенні анатомо-фізіологічним методом. Використовували пластмасові зуби Ivostar фірми «Ivoclar» (Вівідент, Німеччина).

Жувальну ефективність визначали за методом І.С. Рубінова [19], дослідження проводили в день накладання протезів і після протезування на 7-й день, через 1, 12, 24 і 36 місяців. Усього вивчено 20 жувальних проб у 4 пацієнтів основної групи і 30 проб у 6 хворих контрольної групи.

Отримані дані аналізували методом варіаційної статистики з визначенням достовірної різниці за критерієм Стьюдента ($p < 0,05$; $p < 0,01$).

Результати та їх обговорення. Дані ЕМГ власне-жувальних і скроневи м'язів у хворих після протезування знімними протезами з використанням дентальних імплантатів Al-phaBioTec наведені в таблиці. Показники ЕМГ правих і лівих м'язів суттєво не різнилися. Через 1 місяць після протезування амплітуди стискання і жування жувальних м'язів складала (200,24±1,06) і (180,18±0,81) мкВ ($p < 0,05$) та протягом трьох років користування протезами залишалися без

суттєвих змін. Амплітуди стискання і жування скроневи м'язів через 1 місяць після протезування складала (164,00±0,52) і (150,00±0,63) мкВ ($p < 0,05$) і також протягом трьох років суттєво не змінювались: (162,00±0,57) і (150,41±0,52) мкВ ($p < 0,05$).

У хворих контрольної групи максимальні амплітуди стискання і жування жувальних м'язів через 2 місяці складала (202,67±1,15) і (170,43±0,54) мкВ ($p < 0,05$), а максимальні амплітуди стискання і жування скроневи м'язів – (169,40±0,34) і (150,00±0,41) мкВ ($p < 0,05$). Через 3 роки після ортопедичного лікування за загальноприйнятим методом хворих з повною відсутністю зубів амплітуди стискання і жування жувальних і скроневи м'язів складала 10–12 мкВ.

Аналіз ефективності протезування знімними протезами, за даними ЕМГ, а також клінічного обстеження, показали, що біоелектрична активність власне-жувальних м'язів при використанні дентальної імплантації і удосконалених методів протезування встановлюється швидше (1 міс), ніж при класичному варіанті протезуванні. У хворих контрольної групи повна адаптація до знімних протезів, за даними ЕМГ, настає через 2 місяці після протезування.

Найбільша жувальна ефективність знімних протезів і оптимальний час жування 0,8 г лісового горіха в основній групі відмічалася

Функціональна характеристика жувальних з використанням

Показник	Термін огляду		
	7 днів	1 міс	2 міс
	<i>Жувальні</i>		
Амплітуда стискання, мкВ	170,00±0,81	200,24±1,06	201,00±0,67
Амплітуда жування, мкВ	149,35±0,82	180,18±0,81	181,00±0,83
Ta, с	0,46±0,04	0,39±0,03	0,38±0,03
Tn, с	0,28±0,02	0,34±0,04	0,35±0,03
K=Ta/Tn	1,64±0,02	1,15±0,02	1,09±0,01
Ta +Tn, с	0,74±0,04	0,73±0,06	0,73±0,04
	<i>Скроневи</i>		
Амплітуда стискання, мкВ	140,06±0,54	164,00±0,52	163,00±0,48
Амплітуда жування, мкВ	130,35±0,68	150,00±0,63	151,00±0,52
Ta, с	0,50±0,05	0,40±0,04	0,40±0,03
Tn, с	1,29±0,03	0,33±0,04	0,34±0,03
K=Ta/Tn	0,72±0,02	1,21±0,02	1,17±0,01
Ta +Tn, с	0,79±0,06	0,73±0,03	0,74±0,04

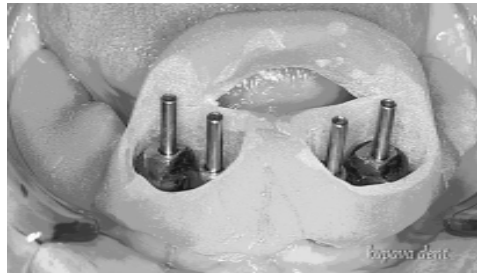

Рис. 4. Припасування індивідуальної ложки на беззубу нижню щелепу




Рис. 5. Восковий прикусний валик для фіксації центральної оклюзії на жорсткій основі: *а* – вигляд зверху, *б* – зсередини

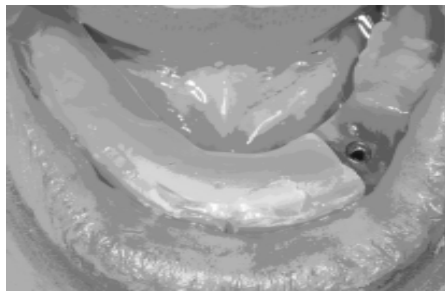


Рис. 6. Прикусний валик, фіксований за допомогою гвинта до імплантату в порожнині рота

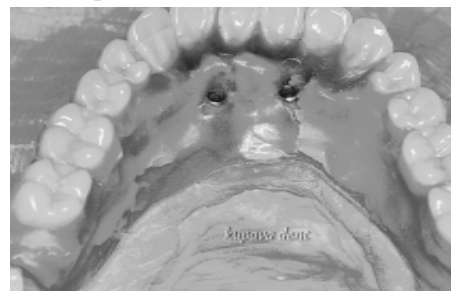

Рис. 7. Встановлення гарнітурних зубів

і скроневих м'язів у хворих після протезування дентальної імплантації (M±m)

після протезування				
	6 міс	12 міс	24 міс	36 міс
<i>м'язи</i>				
	202,00±0,76	200,00±0,69	201,24±0,82	200,65±0,84
	180,00±0,61	180,00±0,74	180,00±0,54	180,59±0,66
	0,38±0,03	0,38±0,03	0,38±0,03	0,38±0,03
	0,35±0,03	0,34±0,02	0,35±0,02	0,34±0,03
	1,09±0,01	1,11±0,01	1,09±0,01	1,12±0,05
	0,73±0,05	0,72±0,03	0,73±0,04	0,72±0,04
<i>м'язи</i>				
	162,00±0,50	164,42±0,66	163,47±0,56	162,00±0,57
	151,17±0,52	150,53±0,64	151,00±0,74	150,41±0,52
	0,39±0,04	0,40±0,03	0,40±0,04	0,39±0,04
	0,34±0,03	0,35±0,03	0,35±0,04	0,35±0,03
	1,15±0,01	1,14±0,01	1,15±0,02	1,12±0,01
	0,73±0,04	0,75±0,05	0,75±0,05	0,74±0,05

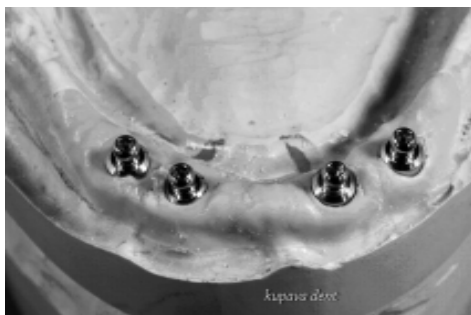

Рис. 8. Кулькові абатменти на моделі

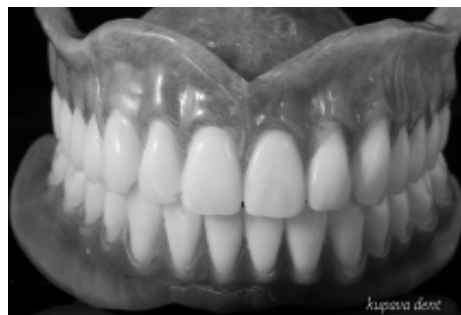

Рис. 10. Готові протези



Рис. 9. Кулькові абатменти з матрицею

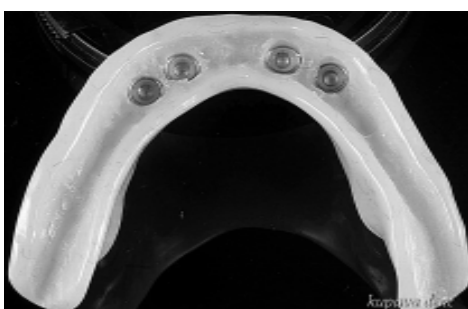

Рис. 11. Знімні протези з фіксацією на чотирьох імплантатах (вигляд зсередини)

через 1 місяць після протезування – $(72,75 \pm 0,08) \%$ і $22,87 \pm 0,11$ ($p < 0,05$), у контрольній – через 2 місяці – $(55,74 \pm 0,09) \%$ і $22,87 \pm 0,11$ ($p < 0,01$).

Мінімальний час жування і максимальну ефективність у хворих основної групи через 1 місяць після протезування ми пояснюємо тим, що знімні протези, виготовлені за розробленими в клініці методами, більш стійкі, ніж протези хворих контрольної групи.

Основним критерієм адаптації хворих до протезів ми вважаємо нормалізацію жування за результатами ЕМГ жувальної мускулатури та жувальних проб.

Висновки

1. Використання дентальних імплантатів для опори знімних протезів при повній вто-

Список літератури

1. Дуда В.В. Протезування повністю беззубої щелепи з безпосереднім оклюзійним навантаженням протеза з опорою на імплантати / В.В. Дуда // Новини стоматології. – 2005. – № 3. – С. 35–40.

2. Ерис Л.Б. Підвищення ефективності протезування в пацієнтів з повною втратою зубів і несприятливими клінічними умовами на нижній щелепі : автореф. дис. ... канд. мед. наук / Л.Б. Ерис. – Полтава, 2000. – 15 с.

ринній адентії і різкій атрофії альвеолярного відростка щелепи збільшує функціональну ефективність протезів. Функція жування у хворих з такими протезами нормалізується через один місяць після протезування і суттєво не змінюється протягом трьох років.

2. Балковий і атакментний механізми фіксації повних знімних протезів на дентальні імплантати дають можливість раціонально перерозподілити навантаження, досягнути високої технологічності і збільшити термін використання цих протезів.

3. Атакментний механізм фіксації повних знімних протезів з опорою на імплантати має відносно невелику вартість, що робить цей метод реабілітації доступнішим для багатьох соціальних груп населення.

3. Кулаков А.А. Возможности фиксации протеза на беззубой верхней челюсти с использованием внутрислизистых имплантатов / А.А. Кулаков, К.Л. Карапетян // Клиническая имплантология. – 2000. – № 2. – С. 11–13.
4. Параскевич В.Л. Современные проблемы реабилитации больных с полной адентией. Сравнительный анализ методов лечения / В.Л. Параскевич // Проблемы стоматологии и нейростоматологии. – 1999. – № 3. – С. 42–45.
5. Загорский В.А. Протезирование больных при полной адентии с опорой на имплантаты / В.А. Загорский, А.А. Бахтинов // Стоматология. – 2010. – № 4. – С. 37–42.
6. Нападов М.А. Протезирование пациентов с полным отсутствием зубов / М.А. Нападов, А.Л. Сапожников. – К., 1972. – 181 с.
7. Рожко М.М. Ортопедична стоматологія / М.М. Рожко, В.П. Неспрядько. – К.: Книга-плюс, 2003. – С. 350–395.
8. Тандыркулиев П.Т. Клиника и протезирование больных с беззубыми челюстями / П.Т. Тандыркулиев. – Ашхабад: Магарыф, 1988. – 256 с.
9. Чуйко А.Н. Некоторые аспекты биомеханики условно-съёмных протезов на имплантатах / А.Н. Чуйко, Р.А. Левандовский // Ортопедия, травматология и протезирование. – 2012. – № 3. – С. 84–94.
10. Misch C.E. Contemporary implant dentistry / C.E. Misch // Mosby-Year Book, Inc. – 2008. – 795 p.
11. Бусыгин А.Т. Строение челюстных костей / А.Т. Бусыгин. – Ташкент: Медгиз УзССР, 1962. – 108 с.
12. Muhlhauser A. Съёмные реставрации с опорой на имплантаты / А. Muhlhauser. – М. Медпресса, 2006. – 131 с.
13. Рединов И.С. Подготовка тканей протезного поля при ортопедическом лечении больных с беззубой нижней челюстью при резко выраженной атрофии альвеолярной части : автореф. дис. ... докт. мед. наук / И.С. Рединов. – М., 2000. – 24 с.
14. Свиринов Б.В. Клинико-функциональное обоснование ортопедического лечения больных после полной утраты зубов на нижней челюсти с резко выраженной атрофией альвеолярной части : автореф. дис. ... докт. мед. наук / Б.В. Свиринов. – М., 1998. – 45 с.
15. Параскевич В.Л. Дентальная имплантология (2-е изд.) / В.Л. Параскевич. – М.: Мед. информ. агентство, 2006. – С. 293–301.
16. Хоббек Д. Руководство по дентальной имплантологии // Джон А. Хоббек, Роджер М. Уотсон, Ллойд Дж. Дж. Сизн. – М., Медпресс, 2007. – 223 с.
17. Ренуар Фр. Факторы риска в стоматологической имплантологии. Оптимизированный клинический анализ с целью повышения эффективности лечения // Ренуар Франк, Рангерт Бо. – Азбука, 2004. – С. 130–140.
18. Матрос-Таранец М.С. Электромиография в стоматологии / М.С. Матрос-Таранец. – Донецк: ДонГМУ, 1997. – 212 с.
19. Рубинов И.С. Физиологические основы стоматологии / И.С. Рубинов. – Л., 1965. – 352 с.

П.В. Куц, В.П. Неспрядько, Н.А. Гонтар, В.В. Парий

КЛИНИКО-ФУНКЦИОНАЛЬНАЯ ОЦЕНКА ЭФФЕКТИВНОСТИ ПРОТЕЗИРОВАНИЯ С ОПОРОЙ НА ВНУТРИКОСТНЫЕ ИМПЛАНТАТЫ ПРИ АДЕНТИИ

Использование дентальных имплантатов для опоры съёмных протезов при полной вторичной адентии и резкой атрофии альвеолярного отростка челюсти увеличивает функциональную эффективность протезов. По данным объективных методов исследования, функция жевания у этих больных нормализуется через один месяц после протезирования и существенно не изменяется в течение трёх лет. Балочный и аттачментный механизмы фиксации полных съёмных протезов на дентальные имплантаты дают возможность рационально перераспределить нагрузку, достичь высокой технологичности и увеличить срок использования этих протезов.

Ключевые слова: беззубые челюсти, полный съёмный протез, фиксация протеза, внутрикостные дентальные имплантаты.

P.V. Kuts, V.P. Nespriad'ko, N.O. Gontar, V.V. Parij

CLINICAL AND FUNCTIONAL ESTIMATION OF EFFICIENCY OF EDENTIA TREATMENT WITH INTRAOSSEOUS IMPLANTS SUPPORTED DENTURES

The usage of dental implants as support for removable dentures in case of complete secondary edentia and severe atrophy of alveolar process of the jaw increases functional efficiency of dentures. According to the data of objective methods of examination, masticatory function in these patients normalizes one month after the denture fabrication and does not change significantly for three years. Bars and attachment mechanisms of retention of complete removable dentures on dental implants provide rational distribution of functional load, high technological effectiveness and prolong the use of these dentures.

Key words: *toothless jaws, complete denture, denture retention, intraosseous dental implants.*

Поступила 28.10.13